การตรวจหัวใจทารกในครรภ์
Fetal Cardiac Examination

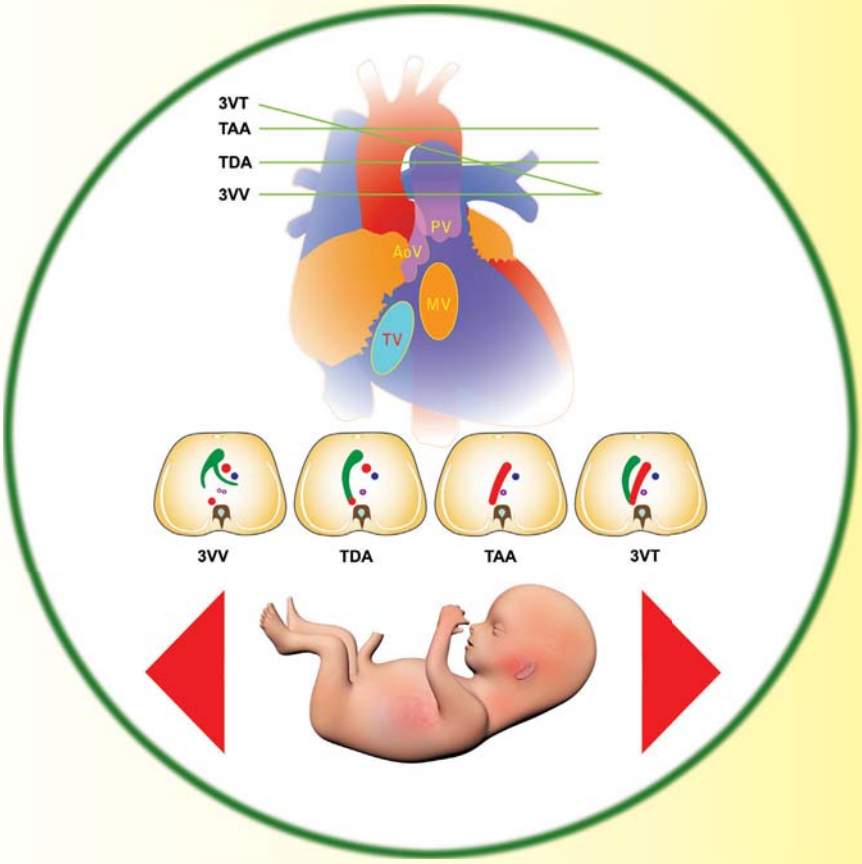

พ.ญ. สุชยา ลือวรรณ
ศ. น.พ. ธีระ ทองสง
หน่วยเวชศาสตร์มารดาและทารก
ภาควิชาสูติศาสตร์และนรีเวชวิทยา
คณะแพทยศาสตร์ มหาวิทยาลัยเชียงใหม่

การตรวจหัวใจทารกในครรภ์

Fetal Cardiac Examination

สุชยา ลือวรรณ, ธีระ ทองสง
หน่วยเวชศาสตร์มารดาและทารก
ภาควิชาสูติศาสตร์และนรีเวชวิทยา คณะแพทยศาสตร์
มหาวิทยาลัยเชียงใหม่, 2555

ISBN: 978-616-321-537-6

พิมพ์ครั้งที่ 1 จำนวน 1,000 เล่ม

20 กันยายน 2555

สุชยา ลือวรรณ
การตรวจหัวใจทารกในครรภ์ = Fetal Cardiac Examination / สุชยา ลือวรรณ,
ธีระ ทองสง. เชียงใหม่ : หน่วยเวชศาสตร์มารดาและทารก
ภาควิชาสูติศาสตร์และนรีเวชวิทยา คณะแพทยศาสตร์ มหาวิทยาลัยเชียงใหม่, 2555
200 หน้า : ภาพประกอบ
ISBN 978-616-321-537-6
[DNLM 1. Fetal cardiac Examination 2. Fetal Medicine WS 300]

อาร์ตกราฟิค รุจิรา คำศรีจันทร์, ธีระ ทองสง

พิมพ์ที่ บริษัท ลักษมีรุ่ง จำกัด กรุงเทพฯ, 10120

กิตติกรรมประกาศ

ตำราเล่มนี้
เป็นส่วนหนึ่งของโครงการ
“การวินิจฉัยก่อนคลอดของปัญหาที่พบบ่อยที่สุดในทารกไทย”
สนับสนุนโดยสำนักงานกองทุนสนับสนุนการวิจัย (สกว.)

ในโครงการทุนส่งเสริมกลุ่มวิจัยสกว.
โดย ศ. น.พ. ธีระ ทองสง เมธีวิจัยอาวุโส สกว. 2553

กาตรวจและถ่ายภาพทางพยาธิวิทยาที่ใช้ประกอบในตำรานี้
ได้รับความเอื้อเฟื้อจาก
ร.ศ. พ.ญ. กรกนก สุขพันธ์ ภาควิชาพยาธิวิทยา
คณะแพทยศาสตร์ มหาวิทยาลัยเชียงใหม่

ภาพกราฟิคลายเส้นบทคัพภะวิทยาได้รับความเอื้อเฟื้อจาก
คุณรุจิรา คำศรีจันทร์ งานโสตทัศนศึกษา
คณะแพทยศาสตร์ มหาวิทยาลัยเชียงใหม่

คำนำ

ปัญหาสำคัญในการวินิจฉัยก่อนคลอดของโรคหัวใจพิการโดยกำเนิดสำหรับทารกในครรภ์ นับเป็นหนึ่งในเรื่องร้อนที่ท้าทาย (hot issue) ในสาขาวิชาเวชศาสตร์มารดาและทารก เนื่องจากเป็นความพิการโดยกำเนิดที่พบได้บ่อยที่สุด มีความชุกถึงประมาณร้อยละ 1 ของการคลอด เป็นสาเหตุสำคัญของการตายปริกำเนิดที่สัมพันธ์กับภาวะพิการโดยกำเนิดบ่อยที่สุดเช่นเดียวกัน และเป็นความพิการโดยกำเนิดที่พลาดจากการวินิจฉัยก่อนคลอดได้บ่อยที่สุด ทีมงานเวชศาสตร์มารดาและทารก ภาควิชาสูติศาสตร์และนรีเวชวิทยา คณะแพทยศาสตร์ มหาวิทยาลัยเชียงใหม่ ได้ทำการศึกษาค้นคว้าด้านการวินิจฉัยก่อนคลอดของโรคหัวใจพิการโดยกำเนิด (fetal echocardiography) อย่างต่อเนื่องมากกว่า 15 ปี และเป็นแหล่งฝึกอบรมแพทย์ต่อยอดเฉพาะทางเวชศาสตร์มารดาและทารก ได้เล็งเห็นความสำคัญของการมีทักษะในด้านนี้ ซึ่งนอกเหนือจากการมีประสบการณ์ ทักษะ ความคุ้นเคย และมีหลักการในการตรวจค้นหาอย่างเป็นระบบแล้ว ยังจำเป็นต้องมีการศึกษาต่อยอดอย่างต่อเนื่อง แบ่งปันประสบการณ์ เทคนิค และปรับตัวเรียนรู้ไปตามวิทยาการและเทคโนโลยีด้านนี้อย่างต่อเนื่อง

ดังนั้นตำราเล่มนี้จึงเกิดขึ้น เป็นการประยุกต์เทคโนโลยีที่มีอยู่ทั่วไปให้เกิดประโยชน์สูงสุด โดยมุ่งหวังให้ผู้เข้ารับการฝึกอบรมเพิ่มพูนทักษะ ได้นำไปประยุกต์ใช้ให้มีความสามารถในการวินิจฉัยโรคหัวใจพิการโดยกำเนิดได้ก่อนคลอดด้วยความมั่นใจสูง รวมทั้งฟื้นฟูความรู้และเทคนิคในการตรวจใหม่ ๆ ของระบบหัวใจและหลอดเลือดซึ่งมีความก้าวหน้าไปอย่างรวดเร็ว และแลกเปลี่ยนความรู้ในเชิงลึกของศาสตร์ด้านนี้กับผู้มีประสบการณ์ เนื่องจากทักษะสำคัญของการวินิจฉัยคือการตรวจหัวใจทารกในครรภ์ ซึ่งต้องอาศัยทักษะสูงกว่าการตรวจทั่วไป

ทางภาควิชามีความยินดีและชื่นชมเป็นอย่างยิ่งที่ อ.พ.ญ. สุชยา ลือวรรณ และ ศ.น.พ. ธีระ ทองสง ได้ทุ่มเท อุตสาหะ ในการเขียนตำราเล่มนี้ เพื่อส่งเสริมความรู้และทักษะเชิงลึกด้านการตรวจหัวใจทารกในครรภ์ ให้มีประสิทธิภาพมากยิ่งขึ้น หวังเป็นอย่างยิ่งว่าตำราเล่มนี้ จะมีส่วนเพิ่มทักษะ ฟื้นฟูวิชาการ แลกเปลี่ยนประสบการณ์ในการตรวจวินิจฉัยหัวใจทารกในครรภ์ และช่วยให้ตรวจวินิจฉัยโรคหัวใจพิการโดยกำเนิดให้ได้เร็วขึ้น โดยคาดหวังว่าจะมีส่วนช่วยให้ผู้อ่านที่สนใจหรือปฏิบัติงานด้านนี้จะสามารถวินิจฉัยโรคหัวใจพิการโดยกำเนิดตั้งแต่ระยะเริ่มแรกและสามารถประยุกต์ใช้อัลตราซาวด์ในการตรวจหัวใจทารกได้อย่างมีระบบด้วยความมั่นใจสูง เพื่อการวินิจฉัยก่อนคลอดและวางแผนการดูแลรักษาตั้งแต่อายุครรภ์ยังน้อย หรือส่งตัวผู้ป่วยไปสู่การดูแลรักษาในสถานที่ที่มีความพร้อมมากกว่าเป็นต้น หรือแม้แต่การให้โอกาสทางเลือกในการยุติการตั้งครรภ์ตั้งแต่อายุครรภ์ยังน้อย (สำหรับรายที่ทารกมีความพิการชนิดรุนแรงที่อาจไม่สามารถมีชีวิตรอดได้)

รองศาสตราจารย์ นายแพทย์ ชเนนทร์ วนาภิรักษ์
หัวหน้าภาควิชาสูติศาสตร์และนรีเวชวิทยา
คณะแพทยศาสตร์ มหาวิทยาลัยเชียงใหม่
20 กันยายน 2555

คำนำ

ภาวะหัวใจพิการโดยกำเนิดเป็นความพิการที่พบได้บ่อยที่สุด แต่มีการวินิจฉัยผิดพลาดได้บ่อยกว่าความพิการอื่นๆ เนื่องจากหัวใจเป็นโครงสร้างที่ซับซ้อนมากเมื่อเทียบกับอวัยวะอื่น ๆ มีความแปรปรวนได้บ่อย แม้ว่าเครื่องตรวจอัลตราซาวด์ในปัจจุบันให้รายละเอียดสูงและมีใช้แพร่หลายมากขึ้น แต่การตรวจให้มีประสิทธิภาพจำเป็นต้องได้รับการฝึกฝนอย่างเป็นระบบ สะสมประสบการณ์มาก มีความคุ้นเคยกับภาพหัวใจทารกในครรภ์ทุกส่วนของโครงสร้าง

อย่างไรก็ตามหนังสือหรือตำราภาษาไทยในด้านนี้มีน้อยมาก ทีมงานผู้เขียนได้มีประสบการณ์ในการปฏิบัติงานและศึกษาวิจัยด้านนี้มากว่า 15 ปี มีการสะสมประสบการณ์และทรัพยากรการศึกษาเรียนรู้ในด้านนี้ในปริมาณมากพอสมควร จึงดำริที่จะรวบรวมและนำเสนอแนวทางในการตรวจหัวใจทารกในครรภ์โดยอิงประสบการณ์และหลักฐานการศึกษา เพื่อแบ่งปันประสบการณ์กับท่านผู้ปฏิบัติงานด้านนี้ และส่งเสริมความรู้/ทักษะเชิงลึกในการตรวจหัวใจทารกในครรภ์ให้มีประสิทธิภาพมากยิ่งขึ้น

ตำราเล่มนี้ประกอบด้วยความรู้วิทยาศาสตร์พื้นฐานที่เกี่ยวข้องกับหัวใจทารกทั้งกายวิภาค พัฒนาการ และสรีรวิทยาพอเป็นสังเขป (บทที่ 1-4) โดยเน้นส่วนสัมพันธ์กับการประยุกต์ใช้ในทางคลินิก ในส่วนเทคนิคและการวิเคราะห์ภาพอัลตราซาวด์อิงตามหลักฐานการศึกษาทางคลินิกและข้อแนะนำขององค์กรชั้นนำในทางอัลตราซาวด์ (บทที่ 5-9) และยังผนวกการตรวจขั้นสูงที่ช่วยเพิ่มขีดความสามารถในการตรวจให้มากขึ้นไปอีก (บทที่ 10-14) เช่น การใช้อัลตราซาวด์สาม/สี่มิติในการตรวจหัวใจเป็นต้น

หวังเป็นอย่างยิ่งว่าตำรานี้จะมีส่วนช่วยเหลือหรือให้แนวทางในการประยุกต์เทคโนโลยีที่มีอยู่ทั่วไปให้เกิดประโยชน์สูงสุด มีส่วนเพิ่มพูนทักษะการประยุกต์ใช้ให้มีความสามารถในการวินิจฉัยโรคหัวใจพิการโดยกำเนิดได้ก่อนคลอดด้วยความมั่นใจสูง สามารถวินิจฉัยได้ตั้งแต่อายุครรภ์ยังน้อย หรือส่งตัวผู้ป่วยไปสู่การดูแลรักษาในสถานที่ที่มีความพร้อมมากกว่าเป็นต้น หรือแม้แต่การให้โอกาสทางเลือกในการยุติการตั้งครรภ์ตั้งแต่อายุครรภ์ยังน้อย (สำหรับรายที่ทารกมีความพิการชนิดรุนแรงที่อาจไม่สามารถมีชีวิตรอดได้)

ทีมงานขอขอบพระคุณ สกว. ที่ให้การสนับสนุนโครงการนี้จนประสบผลสำเร็จเป็นอย่างสูง

สุชยา ลือวรรณ

ธีระ ทองสง

20 กันยายน 2555

ผู้นิพนธ์

อ.พ.ญ. สุชยา ลือวรรณ

หน่วยเวชศาสตร์มารดาและทารก
ภาควิชาสูติศาสตร์และนรีเวชวิทยา
คณะแพทยศาสตร์ มหาวิทยาลัยเชียงใหม่

ศ. น.พ. ธีระ ทองสง

หน่วยเวชศาสตร์มารดาและทารก
ภาควิชาสูติศาสตร์และนรีเวชวิทยา
คณะแพทยศาสตร์ มหาวิทยาลัยเชียงใหม่

สารบัญ

หน้า

ข้าขอประณตน้อมสักการ
บูรพคณาจารย์
ผู้กอปรเกิดประโยชน์ศึกษา
ทั้งท่านผู้ประสาทวิชา
อบรมจริยา
แก่ข้าในกาลปัจจุบัน

บทที่ 1

หลักการและแนวทางปฏิบัติ

Principles and Practice Guideline

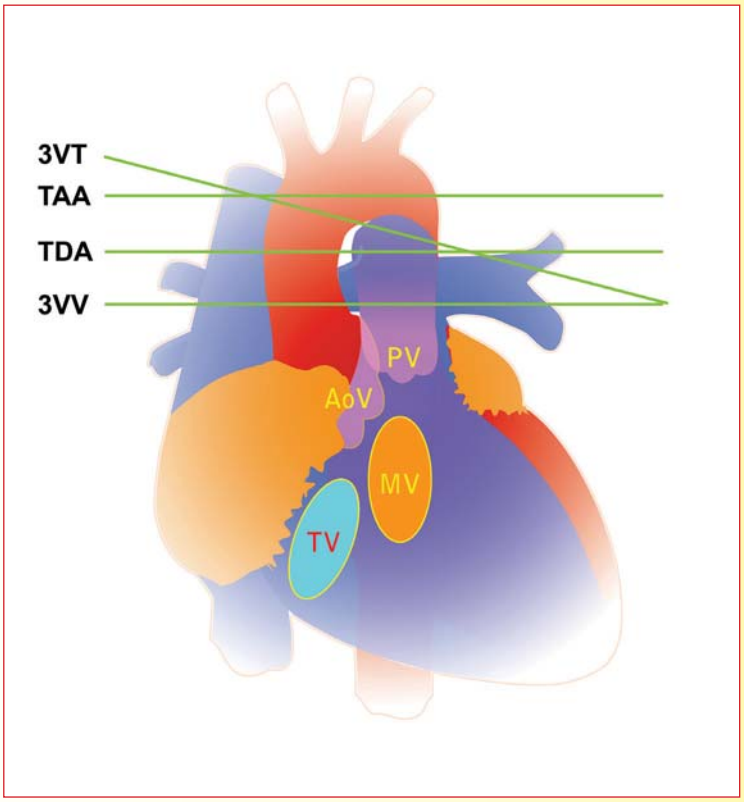

การตรวจอัลตราซาวด์ทางสูติศาสตร์ได้มีการนำมาใช้กันอย่างแพร่หลายเพื่อตรวจหาความผิดปกติของทารกในครรภ์ และนำมาใช้กันเพิ่มขึ้นในการตรวจอัลตราซาวด์หัวใจทารกในครรภ์โดยละเอียด (fetal echocardiography) ซึ่งแม้จะทำได้ไม่ง่ายนักแต่ก็ไม่ยากจนเกินไป ถึงแม้ว่าโรคหัวใจพิการแต่กำเนิดไม่ได้เป็นปัญหาที่พบบ่อยที่สุด แต่ก็เป็นปัญหาที่มีความรุนแรงและต้องมีการดูแลรักษาอย่างต่อเนื่อง ปัจจุบันยังมีทารกจำนวนมากที่ได้รับการวินิจฉัยโรคหัวใจพิการแต่กำเนิดในช่วงหลังคลอดประมาณ 3-4 รายต่อ 1000 รายของทารกคลอดมีชีพ และอาจเพิ่มสูงขึ้นถึง 7 ราย ต่อ 1000 รายที่ได้รับการวินิจฉัยในช่วงขวบปีแรก ทั้งนี้ถ้าวินิจฉัยได้ช้าก็จะส่งผลกระทบต่อทารกมาก โดยเฉพาะในรายที่รุนแรงทารกมีโอกาสเสียชีวิตทันทีหลังคลอดสูง ดังนั้นจึงจำเป็นที่จะต้องมีแนวทางการตรวจหาความผิดปกติเหล่านี้ เพื่อวินิจฉัยและหาทางดูแลรักษาอย่างเหมาะสมต่อไป

ข้อบ่งชี้ (indication) ในการตรวจอัลตราซาวด์หัวใจทารกในครรภ์

สตรีตั้งครรภ์ทุกรายควรได้รับการตรวจคัดกรองเบื้องต้นเพื่อหาภาวะหัวใจพิการแต่กำเนิด และในรายที่สงสัยความผิดปกติ ควรทำการตรวจแบบละเอียดเพื่อวินิจฉัยโรค ซึ่งสาเหตุส่วนใหญ่ของการเกิดภาวะหัวใจพิการแต่กำเนิด ได้แก่[1;2] ปัจจัยทางพันธุกรรม เช่น chromosomal aberrations พบได้ร้อยละ 5 หรือ monogenic inherited defects พบได้ร้อยละ 3 ปัจจัยภายนอก เช่น การติดเชื้อในมารดา ร้อยละ 1 ยาและสารเคมีรวมถึงโรคระบบเมตาบอลิซึม ร้อยละ 1 และปัจจัยอื่น ๆ อีกร้อยละ 90 ซึ่งโดยมากเป็นผลจากปัจจัยทางพันธุกรรมร่วมกับสิ่งแวดล้อมที่มากระตุ้นในระยะตัวอ่อน (embryo) อายุครรภ์ 6 สัปดาห์แรก ซึ่งเป็นช่วงที่ได้รับผลกระทบมากที่สุด[2] และอีกส่วนหนึ่งก็เกิดจากการกลายพันธุ์ของยีนที่เกิดขึ้นในตัวทารก (new mutation of single genes) และ spontaneous microdeletions[2;3] โดยข้อบ่งชี้ในการตรวจอัลตราซาวด์หัวใจอย่างละเอียดสามารถสรุปได้ ดังแสดงในตารางที่ 1-1

การตรวจอัลตราซาวด์หัวใจทารกในกลุ่มความเสี่ยงสูง (high risk)

International Society of Ultrasound in Obstetrics and Gynecology (ISUOG)[4] แนะนำให้ทำการตรวจในไตรมาสที่สอง ช่วงอายุครรภ์ 18-22 สัปดาห์ ในรายที่มีความเสี่ยงสูงอาจเริ่มตรวจตั้งแต่ไตรมาสแรก ช่วงอายุครรภ์ 12-14 สัปดาห์ แต่อย่างไรก็ดีควรตรวจซ้ำในไตรมาสที่สองด้วย ซึ่งพบว่ามีเพียงร้อยละ 10 ของทารกในครรภ์ที่มีหัวใจพิการแต่กำเนิดจัดอยู่ในกลุ่มความเสี่ยงสูง ข้อบ่งชี้การตรวจอัลตราซาวด์หัวใจทารกในครรภ์ดังแสดงในตารางที่ 1-1

ข้อบ่งชี้ที่พบบ่อยที่สุดคือ ประวัติโรคหัวใจของคนในครอบครัว โดยเฉลี่ยจะมีโอกาสเกิดภาวะหัวใจพิการแต่กำเนิดราวร้อยละ 2 แต่ก็ยังมีกลุ่มอาการหรือความผิดปกติอื่น ๆ ที่สัมพันธ์กับภาวะหัวใจพิการดังแสดงในตารางที่ 1-2 โรคทางอายุรกรรมที่สำคัญ เช่น เบาหวาน phenylketonuria ล้วนเพิ่มความเสี่ยงต่อการเกิดหัวใจพิการแต่กำเนิด ทั้งนี้ขึ้นกับการควบคุมโรค ถ้าควบคุมโรคได้ดีในช่วงพัฒนาของหัวใจคือ 6-8 สัปดาห์แรก โอกาสผิดปกติก็จะน้อยลง ในรายที่เป็นโรคเนื้อเยื่อเกี่ยวพันที่มีภูมิต้านทานตัวเอง เช่น Systemic lupus erythematosus หรือ Sjogren syndrome โดยเฉพาะหากตรวจพบมี anti-Ro (anti-SSA) และ/หรือ anti-La (anti-SSB) จะเพิ่มความเสี่ยงต่อการเกิด fetal heart block และ cardiomyopathy แต่ถ้ามีการติดเชื้อของทารกในครรภ์ เช่น ติดเชื้อ rubella, parvovirus B 19, coxsackievirus เป็นต้น มักจะทำให้เกิด myocarditis มากกว่าเกิดความผิดปกติของโครงสร้างหัวใจ ยาที่เป็นสารก่อวิรูป (teratogen) มีอยู่หลายชนิดที่สัมพันธ์กับความผิดปกติของหัวใจ ดังแสดงในตารางที่ 1-3 แต่ทั้งนี้ขึ้นกับปริมาณและช่วงระยะเวลาที่ใช้ยาด้วย ซึ่งได้แก่

- **ยากันชัก** (anticonvulsant) เช่น phenytoin มีโอกาสเกิดหัวใจพิการแต่กำเนิด ร้อยละ 2-26[5] trimethadione จะพบ ventricular septal defect ได้ร้อยละ 20[6] valproic acid ปัจจุบันพบว่าสัมพันธ์กับภาวะหัวใจพิการแต่กำเนิดน้อย ส่วนใหญ่เป็นความผิดปกติของระบบประสาทและไขสันหลังมากกว่า[7]
- **Ethanol** ทารกที่เป็น fetal alcohol syndrome จะพบภาวะหัวใจพิการได้ร้อยละ 25-30 ซึ่งส่วนใหญ่เป็นกลุ่ม septal defect[8]
- **Isotretinoin** อนุพันธ์ของกรดวิตามิน A ที่นำมาใช้ในการรักษาสิว ถ้าได้รับยาในช่วง 2-5 สัปดาห์หลังปฏิสนธิ โอกาสเกิดความผิดปกติจะเพิ่มขึ้น ซึ่งเกิดจากอนุมูลอิสระที่มาจากกระบวนการ metabolism ของ prostaglandin synthase ที่ส่งผลให้เกิดความผิดปกติของทารกในครรภ์ ซึ่งจะสัมพันธ์กับความผิดปกติในกลุ่ม conotruncal malformations เช่น transposition of great arteries, Tetalogy of Fallot, double outlet of right ventricle เป็นต้น[9]
- **Indomethacin** เป็นยาที่ใช้บ่อยในการยับยั้งการคลอด หรือลดปริมาณน้ำคร่ำ มีผลทำให้เกิดการตีบแคบของ ductus arteriosus ตั้งแต่ในครรภ์[10] ทำให้เกิด pulmonary hypertension และ heart failure ตามมาได้
- **Angiotensin-converting enzyme inhibitor (ACEI)** เป็นยาที่ห้ามใช้ในสตรีตั้งครรภ์ ถ้าใช้ในไตรมาสแรกจะเพิ่มโอกาสเกิด septal defect ได้ 3.7 เท่า แต่ถ้าใช้ในช่วงอื่น ๆ จะเกิด ACEI fetopathy ซึ่งประกอบด้วย oligohydramnios, intrauterine growth restriction, hypocalvaria, renal failure และ fetal death[11] ตามมาได้
- **Selective serotonin reuptake inhibitors (SSRI)** เช่น citalopram, fluoxetine, paroxetine และ sertraline เป็นยากลุ่มจิตประสาท ใช้รักษาอาการซึมเศร้า ถ้าได้รับยากลุ่มนี้ตั้งแต่ในช่วงไตรมาสแรกจะเพิ่มความเสี่ยงต่อหัวใจพิการแต่กำเนิด โดยเฉพาะ paroxetine จะมีโอกาสเกิด septal defect ถึงร้อยละ 74[12] แต่ถ้าได้รับยาหลังอายุครรภ์ 20 สัปดาห์ จะเพิ่มโอกาสเกิด persistent pulmonary hypertension of the newborn (PPHN)[13]ในทารกหลังคลอดได้

การตั้งครรภ์ที่เกิดจากเทคโนโลยีช่วยการเจริญพันธุ์ โดยเฉพาะ in vitro fertilization (IVF) และ intracytoplasmic sperm injection (ICSI) พบว่ามีผลเพิ่มความเสี่ยงต่อภาวะหัวใจพิการแต่กำเนิด เช่น atrial and ventricular septal defect มีโอกาสเกิดเพิ่มขึ้นถึง 4 เท่า[14]

ในรายที่ตรวจอัลตราซาวด์พบความผิดปกติของทารกในครรภ์ ควรตรวจหัวใจโดยละเอียดร่วมด้วย เพราะมีหลายภาวะที่มักพบความผิดปกติร่วมกัน ได้แก่ ความผิดปกติของระบบประสาท เช่น hydrocephalus, microcephalus, encephalocele, agenesis of corpus callosum หรือ Dandy walker malformation มักพบหัวใจพิการร่วมด้วยร้อยละ 2-15 ความผิดปกติของระบบทางเดินอาหาร เช่น duodenal atresia, abnormal situs หรือ anorectal malformation พบหัวใจพิการร่วมด้วยร้อยละ 12-22 ความผิดปกติของระบบทางเดินปัสสาวะและระบบสืบพันธุ์ เช่น hydronephrosis, renal agenesis, renal dysplasia หรือ horseshoe kidney พบหัวใจพิการร่วมด้วยร้อยละ 5-40 ความผิดปกติของผนังหน้าท้อง เช่น omphalocele หรือ ectopia cordis พบหัวใจพิการร่วมด้วยร้อยละ 14-30 เป็นต้น[15;16] นอกจากนี้ในภาวะ hydrops fetalis ชนิด non-immune อาจมีสาเหตุมาจากความผิดปกติของหัวใจ จนทำให้เกิดภาวะหัวใจวาย (congestive heart failure) เช่น atrioventricular septal defect, Ebstein's anomaly, tricuspid valve dysplasia, ภาวะอุดกั้นหรือตีบตัน ของ ventricular outflow tracts ทั้งสองข้างที่ทำให้เกิด atrioventricular–valvular insufficiencies หรืออาจมีสาเหตุจากโครโมโซมผิดปกติ เช่น Turner syndrome ที่เกิด hydrops จาก lymphatic obstructions หรือจาก coarctation of aorta ที่มักพบร่วมกันได้บ่อย หรือในรายที่ไม่มี hydrops fetalis แต่ถ้าสงสัยว่าเป็นกลุ่มโครโมโซมผิดปกติควรตรวจหัวใจโดยละเอียด เพราะมักจะพบความผิดปกติร่วมด้วย ซึ่งได้สรุปไว้ในตารางที่ 1-4

การตรวจอัลตราซาวด์หัวใจโดยละเอียด มีความจำเป็นในกลุ่มที่มีความเสี่ยงสูง เพื่อที่จะหาความผิดปกติของหัวใจที่อาจจะเกิดขึ้น ตามข้อบ่งชี้ที่กล่าวมาข้างต้น ควรตรวจด้วยผู้ที่มีความเชี่ยวชาญในการวินิจฉัย การตรวจในกลุ่มนี้จะมุ่งเน้นดูรายละเอียดมากกว่าการตรวจขั้นพื้นฐานทั่วไป รวมถึงการวิเคราะห์โครงสร้างหัวใจและการทำงาน ได้แก่ visceroatrial situs, systemic

ตารางที่ 1-1 *ข้อบ่งชี้ (indication) ในการตรวจอัลตราซาวด์หัวใจทารก*[15]

ข้อบ่งชี้	โอกาสเสี่ยง(ร้อยละ)
ประวัติ	
1. ประวัติโรคหัวใจพิการแต่กำเนิดของคนในครอบครัว	
■ เคยมีลูกเป็นโรค 1 คน	2*
■ เคยมีลูกเป็นโรค 2 คน	10*
■ มารดาของทารกในครรภ์	4*
■ บิดาของทารกในครรภ์	2*
2. โรคทางอายุรกรรมในสตรีตั้งครรภ์	
■ เบาหวาน	4 - 6**
■ phenylketonuria	12 - 16**
■ โรคเนื้อเยื่อเกี่ยวพัน(connective tissue disease), ภูมิแพ้ตัวเอง(autoantibodies) หรือตรวจพบ anti-Ro (SSA)/anti-La (SSB)	
3. การสัมผัสหรือได้รับสารก่อวิรูป (teratogen)	2 - 3
■ ยาและสารเสพติด ได้แก่ alcohol, amphetamine, ยากันชัก (carbamazepine, hydantoin, phenobarb, phenytoin, trimethadione, valproic acid), lithium, retinoic acid, warfarin	
■ การติดเชื้อ ได้แก่ rubella, cytomegalovirus, coxsackievirus และ parvovirus	
■ การได้รับสารกัมมันตภาพรังสี หรือตั้งครรภ์ด้วยเทคโนโลยีช่วยการเจริญพันธุ์	
ความผิดปกติของทารก (Documented fetal anomaly)	
1. ความผิดปกติจากการตรวจอัลตราซาวด์	
■ สงสัยหัวใจพิการ หรือ ตำแหน่งผิดปกติ	50 - 60
■ ความผิดปกติอื่น ๆ ที่มักสัมพันธ์กับหัวใจ	13 - 14
■ หัวใจเต้นผิดจังหวะ	3 - 6
- extrasystoles	1 - 2
- tachyarrhythmia	1 - 2
- complete heart block	30 - 40
■ ทารกบวมน้ำชนิด non-immune	15 - 20
■ hygromata colli	15 - 20
■ nuchal translucency(NT) $\geq$ 3.5 มิลลิเมตร	6
■ ทารกโตช้าในครรภ์ (growth restriction) ที่เกิดก่อน 32 สัปดาห์ หรือชนิด symmetry	10
■ ปริมาณน้ำคร่ำผิดปกติ	5
2. ทารกมีความผิดปกติของโครโมโซม	25 - 30
3. ครรภ์แฝด(Twins)	
■ monozygous twins	7
■ conjoined twins	
สตรีตั้งครรภ์เสี่ยงสูงที่ปฏิเสธการตรวจวินิจฉัยก่อนคลอดชนิดรุกล้ำ (invasive)	
■ ความเสี่ยงสูงต่อทารกโครโมโซมผิดปกติจาก มารดาอายุมาก มีประวัติทารกผิดปกติในครอบครัว หรือการตรวจระดับสารชีวเคมีในเลือดแม่บ่งชี้ว่ามีความเสี่ยงสูง	

**โอกาสเสี่ยงขึ้นอยู่กับชนิดของโรคหัวใจที่เป็น*

***โอกาสเสี่ยงขึ้นอยู่กับการควบคุมอาการของโรคนั้น ๆ โดยเฉพาะในช่วงอายุไตรมาสแรก*

ตารางที่ 1-2 *กลุ่มอาการหรือภาวะความผิดปกติที่สัมพันธ์กับโรคหัวใจพิการแต่กำเนิด*[15]

กลุ่มอาการ	โรคหัวใจพิการแต่กำเนิด	โอกาสเสี่ยง(ร้อยละ)
Apert	VSD, coarctation, TOF	10
Bourneville - Pringle (tuberous sclerosis)	Rhabdomyoma	50
Cornelia de Lange	VSD, ASDII	30
CHARGE* association	VSD, ASD, TOF, DORV, TAC, CoA	50 - 65
DiGeorge/Shprintzen (microdeletion del 22q11)	Conotruncal defects (VSD, TOF, DORV, TAC), CoA, IAA	85 - 95
Ehlers - Danlos	Dilated aortic root, MVP with MR	50
Ellis - van Creveld	AS	50
Goldenhar (hemifacial microsomia)	TOF, VSD, CoA, IAA, right AA, ASD	20-30
Holt - Oram	ASD, VSD	50 - 85
Klippel - Feil	VSD, TGA	25 - 40
Marfan	Dilated aortic root, MVP with MR	60 - 90
Meckel - Gruber	ASD, VSD, CoA, PS	25
Noonan	PS, VSD, ASD, ToF, AS	55 - 65
Rubinstein - Taybi	PDA, ASD, VSD	25
Thrombocytopenia - absent radius (TAR)	TOF, ASD, dextrocardia	30 - 33
VACTERL** association	HLH, VSD, TOF	50
Williams - Beuren (microdeletion)	Supravalvular AS, CoA, IAA, PS, ASD, VSD, TOF	100

** Coloboma, heart defects, atresia of the choanae, retardation of growth and development, genital and urinary abnormalities, ear abnormalities and hearing loss.*

*** Vertebral anomalies, anal atresia, cardiac defect, tracheo-esophageal fistula, renal abnormalities, limb abnormalities.*

AA = aortic arch; AS = aortic stenosis; ASD = atrial septal defect (type II); AVSD = atrioventricular septal defect; CHB = complete heart block; CoA = coarctation of the aorta; DORV = double outlet right ventricle; HLH = hypoplastic left heart; IAA = interrupted aortic arch; MVP = mitral valve prolapse; MR = mitral regurgitation; PDA = patent ductus arteriosus; PS = pulmonary stenosis; TAC = truncus arteriosus communis; TGA = transposition of great arteries; TOF = tetralogy of Fallot; VSD = ventricular septal defect.

ตารางที่ 1-3 *ยา (drug) ที่สัมพันธ์กับโรคหัวใจพิการแต่กำเนิด*[17]

ยา	ชนิดของโรคหัวใจ
Lithium	Ebstein abnormality
Hydantoin	Mixed abnormality
Trimethadione	Septal defects
Valproic acid	Mixed abnormality
Ethanol	Septal defects
Isotretinoin	Conotruncal abnormality
Indomethacin	Premature constriction of ductus arteriosus
ACE inhibitors	Septal defects (ไตรมาสแรก), ACEI fetopathy(ไตรมาสที่สองและสาม)
SSRIs	Septal defects (ไตรมาสแรก), PPHN(ไตรมาสที่สองและสาม)

ACEI = Angiotensin-converting enzyme inhibitor , PPHN = persistent pulmonary hypertension of the new-born

ตารางที่ 1-4 *โรคหัวใจพิการแต่กำเนิดที่พบร่วมกับโครโมโซม (chromosome) ผิดปกติ*[15]

ชนิดโครโมโซม	โรคหัวใจพิการแต่กำเนิด	โอกาสเสี่ยง (ร้อยละ)
Trisomy 21	AVSD, VSD, ASD, TOF, CoA	40-50
Trisomy 18	Conotruncal defects	99
Trisomy 13	AVSD, BiAv, AS, BiPv, PS, HLH	80-90
Partial trisomy 22	VSD, ASD, HLH, TOF	40
Triploidy	VSD	60
Turner syndrome	CoA, AS, HLH, ASD	30-40
Partial monosomy (4p-(Wolf-Hirschhorn syndrome), 5p-(cri-du-chat syndrome))	VSD, ASD, PDA	30-60
Microdeletion 22q11	Conotruncal defects, CoA, IAA	75-85

AS = aortic stenosis; ASD = atrial septal defect; AVSD = atrioventricular septal defect; BiAv = bicuspid aortic valve; BiPv = bicuspid pulmonary valve; CoA = coarctation of the aorta; DORV = double outlet right ventricle; HLH = hypoplastic left heart; IAA = interrupted aortic arch; PDA = persistent ductus arteriosus; PS = pulmonary stenosis; TAC = truncus arteriosus communis; TAPVC = totally anomalous pulmonary venous connection; TOF = tetralogy of Fallot; VSD = ventricular septal defect.

และ pulmonary venous connection, foramen ovale, atrioventricular connection, ventriculoarterial connections, great vessels และ sagittal view ของ aortic และ ductal arches โดยใช้หลักการของคลื่นเสียง B mode, M mode, color และ pulsed Doppler ร่วมด้วย

การตรวจอัลตราซาวด์หัวใจทารกในกลุ่มความเสี่ยงต่ำ (low risk)

การตรวจอัลตราซาวด์หัวใจทารกในปัจจุบัน มีการทำอย่างแพร่หลาย และไม่ได้ถูกจำกัดแต่ในเฉพาะกลุ่มความเสี่ยงสูงตามที่ได้กล่าวมาแล้วข้างต้น แต่ได้เริ่มมีการตรวจในสตรีตั้งครรภ์ทุกราย เพราะจากรายงานในปัจจุบันพบว่าภาวะหัวใจพิการร้อยละ 90 จะอยู่ในกลุ่มความเสี่ยงต่ำ และเมื่อเทียบความคุ้มค่าในการตรวจกับการดูแลรักษาทารกหลังคลอด ซึ่งในรายที่เป็นความผิดปกติชนิดรุนแรง โอกาสรักษาหายน้อยมากหรือรักษาไม่ได้ ทำให้สิ้นเปลืองค่าใช้จ่ายในการดูรักษาทารกกลุ่มนี้ รวมถึงสภาพจิตใจของคนในครอบครัว ดังนั้นถ้าสามารถวินิจฉัยได้เร็วก็อาจให้ทางเลือกในการยุติการตั้งครรภ์ได้ เป็นการลดความเสี่ยงหรือปัญหาที่จะตามมา หรือในรายที่รักษาได้หลังคลอดก็จะได้มีการวางแผนในการดูแลอย่างเหมาะสมเพื่อลดภาวะอันตรายต่าง ๆ ที่อาจเกิดขึ้น และให้การรักษาได้ทันท่วงทีหลังคลอด หรือให้คลอดในโรงพยาบาลที่มีความพร้อมในการดูแลทารกเหล่านี้

การตรวจหัวใจทารกในครรภ์ในกลุ่มความเสี่ยงต่ำไม่จำเป็นต้องตรวจละเอียดเหมือนในกลุ่มความเสี่ยงสูง แต่สามารถใช้แนวทางการตรวจหัวใจพื้นฐาน (basic and extended basic cardiac scan) ซึ่งแนะนำโดย ISUOG ในปี 2006 โดยแนะนำให้ตรวจในช่วงอายุครรภ์ 18-22 สัปดาห์[4] ซึ่งอาศัยหลักการตรวจจาก four chamber view และ outflow tract เป็นหลัก แต่ในปัจจุบันได้มีการนำ color Doppler มาช่วยในการตรวจวินิจฉัยกันมากขึ้น ในบางครั้งจึงอาจต้องเพิ่มการตรวจพิเศษเข้าไป เพื่อทำให้วินิจฉัยง่ายขึ้น ในปี 2011 The American Institute of Ultrasound in Medicine (AIUM) ร่วมกับ the American College of Obstetricians and Gynecologists (ACOG) และ the Society for Maternal-Fetal Medicine (SMFM) ได้ร่วมกันกำหนดแนวทางในการตรวจหัวใจทารกในครรภ์โดยละเอียด[18] ดังที่จะได้กล่าวถึงต่อไปนี้

ข้อพิจารณา

แนะนำให้ทำการตรวจในช่วงอายุครรภ์ 18-22 สัปดาห์ แต่ความผิดปกติอาจเกิดได้ตั้งแต่อายุครรภ์น้อยกว่านี้ plane ที่ใช้ในการตรวจควรเห็น cardiac apex ชี้ไปทางหน้าท้องของสตรีตั้งครรภ์ ข้อจำกัดทางเทคนิคที่ทำให้ตรวจได้ยากขึ้น เช่น หน้าท้องมารดาหนา ท่าเด็ก การตรวจในไตรมาสที่สาม เป็นต้น ในขณะเดียวกันต้องตั้งค่าต่าง ๆ ของเครื่องอัลตราซาวด์ เช่น acoustic focus, frequency selection, signal gain, image magnification, temporal resolution, harmonic imaging และการตั้งค่าอื่น ๆ สำหรับการตรวจคลื่นเสียงดอพเลอร์ เช่น velocity scale, frequency wall filter และ frame rate ให้เหมาะสม

หลักการเรื่องความปลอดภัย

ความปลอดภัยในการตรวจด้วยคลื่นเสียงอัลตราซาวด์ ให้เป็นไปตามหลักการ “ALARA” (as low as reasonably achievable) คือ การตั้งค่าความปลอดภัยของคลื่นเสียงอัลตราซาวด์หรือเทคนิคอื่น ๆ ในการตรวจให้ต่ำที่สุดที่จะสามารถทำการตรวจได้ รวมถึงการใช้เวลาในการตรวจให้น้อยที่สุดด้วยเช่นกัน

หลักการตรวจ

การตรวจขั้นพื้นฐานที่ AIUM แนะนำให้ตรวจในทุกราย เป็นการตรวจดูลักษณะโครงสร้างและการทำงานของ atrium, ventricles และ great vessels รวมถึงการเชื่อมต่อของส่วนต่าง ๆ ดังกล่าว โดยละเอียดประกอบด้วย[18]

- การวางตัวของ atrium หรือที่เรียกว่า situs
- atriventricular junction ที่อยู่ระหว่าง atrium และ ventricle
- ventriculoarteial junction ที่อยู่ระหว่าง ventricle และ arterial outflow tract

การตรวจที่แนะนำนี้จะสามารถหาความผิดปกติที่สัมพันธ์กับ cardiac malposition, atrial isomerism, aortic override, atrial septal defect, ventricular septal defect, myocardial hypertrophy, abnormal

systemic และ pulmonary venous connections, restricted foramen ovale mechanism, ventricular disproportion, coarctation และการพัฒนาผิดปกติของ mitral และ tricuspid valves ดังสรุปแนวทางการตรวจตามตารางที่ 1-5

วิว (plane, view) ที่แนะนำให้ใช้ในการตรวจหัวใจทารกในครรภ์ (recommend)

AIUM 2011[18] ได้ กำหนด plane สำคัญที่ควรตรวจ ซึ่งเพิ่มเติมจาก ISUOG ปี 2006 ที่มีเพียง four chamber view, left ventricular outflow tract และ Right ventricular outflow tract ไว้ดังนี้ คือ

1. วิวภาพตัดขวางทรวงอก (บทที่ 5-7)

- Four-chamber view (4CV);
- Left ventricular outflow tract (LVOT);
- Right ventricular outflow tract (RVOT);
- Three-vessel and trachea view (3VT)

2. วิวภาพตัดเฉียงของทารก (บทที่ 8)

- Short-axis views (“low” for ventricles and “high” for outflow tracts)

3. วิวภาพตัดด้านข้างของทารก (บทที่ 9)

- Aortic arch;
- Ductal arch;
- Superior vena cava;
- Inferior vena cava

ตารางที่ 1-5 *แนวทางการตรวจหาความผิดปกติของโครงสร้างต่าง ๆ ขั้นพื้นฐานของหัวใจ*

การตรวจทั่วไป	■ การวางตัวของหัวใจ(situs) ตำแหน่ง มุมหรือแนวที่ทำกับทรวงอก 45±20 องศา
	■ ขนาด : 1 ใน 3 ของทรวงอก
	■ ตำแหน่ง : ด้านซ้าย
	■ ประกอบด้วย 4 ห้อง คือ atrium และ ventricle ของข้างขวาและซ้าย
	■ ไม่มี pericardial effusion หรือ หัวใจโตผิดปกติ
	■ อัตราการเต้นของหัวใจ 120-160 ครั้งต่อนาที
Atrium	■ ขนาดเท่ากันทั้งสองข้าง
	■ Foramen ovale จะเปิดเข้าทางด้านซ้าย
	■ มี septum primum
	■ Pulmonary vein เปิดเข้า ข้างซ้าย
Ventricles	■ ขนาดเท่ากันทั้งสองข้าง
	■ ผนังไม่หนา (ventricular hypertrophy)
	■ มี moderator band ใน right ventricle
	■ ไม่มี ventricular septal defect
Atrioventricular valves	■ Valves มีการเปิดปิดและเคลื่อนไหวอย่างอิสระ
	■ ตำแหน่งที่เป็นจุดเกาะของ tricuspid valve จะอยู่ใกล้ apex มากกว่า

การตรวจที่เป็นทางเลือก (Optional)

การตรวจอื่น ๆ ที่เป็นทางเลือกหรือเสริมในรายที่สงสัยมีความผิดปกติ

1. การตรวจด้วยคลื่นเสียงดอพเลอร์ (Doppler ultrasound) ในรายที่สงสัยว่ามีการไหลเวียนเลือดที่ผิดปกติ ทำโดยการตรวจด้วย spectral, continuous wave และ/หรือ power Doppler ในการประเมินการไหลเวียนของเลือดทั้งปริมาณ จังหวะตามการบีบและคลายตัวของหัวใจ ในบริเวณต่าง ๆ ดังนี้
   - Pulmonary veins
   - Foramen ovale
   - Atrioventricular valves
   - Atrial และ ventricular septum
   - Aortic และ pulmonary valves
   - Ductus arteriosus
   - Aortic arch
2. การตรวจด้วย M mode แนะนำให้ทำในรายที่มีความผิดปกติของจังหวะการเต้นของหัวใจ โดยการตรวจหาจังหวะการบีบและคลายตัวของหัวใจทั้งใน atrium และ ventricles ซึ่งควรจะไปด้วยกัน หรือ อาจตรวจโดยอาศัย pulsed wave หรือ tissue Doppler ซึ่งจะมีประโยชน์ในการประเมินเรื่อง cardiac dysrhythmia
3. การวัดขนาดของหัวใจ (Cardiac biometry) พิจารณาทำในรายที่มีความผิดปกติของโครงสร้าง ในปัจจุบัน มีค่าปกติของสัดส่วนหรือขนาดของโครงสร้างต่าง ๆ ของหัวใจรายงานอยู่จำนวนมาก ทั้งที่เป็น percentile หรือ Z scores ตามช่วงอายุครรภ์ ซึ่งส่วนใหญ่จะวัดจาก M mode หรือ ภาพ 2 D scan ดังนี้
   - การวัดขนาดของ aorta และ pulmonary artery ที่ระดับของ valve annulus
   - การวัดขนาดของ aortic arch และ aortic isthmus
   - การวัดขนาดของ ventricle ที่ระดับต่ำกว่า atrioventricular valve leaflets ในจังหวะ end-diastole และความหนาของผนัง ventricle ทางด้านที่เป็น interventricular septum และด้านตรงข้าม
   - การวัดสัดส่วนอื่น ๆ เพิ่มเติม เช่น ขนาดของ ventricle ในจังหวะ systole, ขนาดของ atrium ในแนวขวาง และ ขนาดของเส้นเลือดที่แตกแขนงออกไปจาก pulmonary artery
4. การตรวจทางเลือกอื่น ๆ เพื่อความครบถ้วนและสมบูรณ์ในการตรวจหัวใจทารกในครรภ์

   การตรวจอื่น ๆ ที่เริ่มมีแพร่หลายมากขึ้น คือ การใช้อัลตราซาวด์ 3 และ 4 มิติ ในการตรวจรายละเอียดของหัวใจ หาความผิดปกติทางโครงสร้าง และตรวจวัดการทำงานของระบบไหลเวียนในหัวใจ เช่น วัดค่า cardiac output เป็นต้น รวมถึงการใช้คลื่นเสียงดอพเลอร์ในการตรวจ ventricular strain และ myocardial performance index

การรายงานผล (report)

การรายงานผลแนะนำให้ทำตามแนวทางของ The AIUM Standard for Documentation of an Ultrasound Examination ในปี 2009 ซึ่งจะมีรายละเอียดของการตรวจไว้ทั้งหมดทั้งที่ปกติและผิดปกติ

ปรับเครื่องมือการตรวจให้เหมาะสม

เครื่องมือสำหรับการตรวจหัวใจทารกคือ real-time scanner ส่วนใหญ่ใช้ sector, curvilinear และหัวตรวจทางช่องคลอด เมื่อมีความจำเป็น จะต้องมีการปรับอุปกรณ์เหล่านี้ให้เหมาะสม ควรเลือกใช้ความถี่หัวตรวจที่สูงที่สุดที่ทำได้ ที่เลือกใช้เริ่มต้นมักจะเป็น 3.5 MHz (ตรวจทางหน้าท้อง) หรือ 5 MHz ขึ้นไป (ตรวจทางช่องคลอด)

ปรับเครื่องมือการตรวจให้เหมาะสม : settings ของเครื่องอัลตราซาวด์สำหรับการตรวจหัวใจจะเน้นความถูกต้องของรายละเอียดของภาพมากกว่าความสวยงาม เครื่องอัลตราซาวด์ส่วนมากในปัจจุบันมักจะมี preset (ปรับการแสดงภาพไว้ล่วงหน้าสำเร็จรูป) เพื่อการตรวจหัวใจโดยเฉพาะ อย่างไรก็ตามแพทย์ผู้ตรวจหัวใจทารกมักจะต้องการปรับเปลี่ยนเพิ่มเติมเพื่อให้ได้ภาพที่เหมาะสมมากขึ้น แม้ว่าภาพที่ได้จาก preset จะใกล้เคียงที่ต้องการ แต่ก็ไม่ใช่จะเหมาะสมกับทารกทุกรายไป ยังขึ้นกับท่า หรือความหนาของหน้าท้อง น้ำคร่ำ เป็นต้น ดังนั้นจึงควรทำความเข้าใจเกี่ยวกับอุปกรณ์การปรับค่าเพื่อให้ภาพที่เหมาะสมยิ่งขึ้น ควรคำนึงถึงการปรับ mode ต่าง ๆ ในการตรวจดังต่อไปนี้

2D real-time

เป็นโหมดที่ใช้มากที่สุด มีความสำคัญที่สุดในการตรวจค้นหาความผิดปกติเบื้องต้น

อายุครรภ์: ที่เหมาะสมในการตรวจมากที่สุด คือ ช่วง 18-22 สัปดาห์ ซึ่งโครงสร้างหัวใจชัดเจน และการบดบังจากกระดูกน้อย อย่างไรก็ตามในรายอายุครรภ์น้อย เช่น ปลายไตรมาสแรก การตรวจทางช่องคลอดอาจทำให้เห็นภาพดีขึ้น

การปรับภาพให้เหมาะสม :

- การใช้หัวตรวจที่มีความถี่ 4-8 MHz และควรผนวกกับ harmonics ในรายที่หัวใจทารกอยู่ลึก หรือหน้าท้องมารดาหนามักจะต้องใช้ความถี่ต่ำ อย่างไรก็ตามควรพยายามใช้ความถี่สูงที่สุดเท่าที่จะเป็นไปได้
- ปรับภาพให้มี frame rate สูงกว่า 20 เฟรมต่อวินาที โดยทั่วไปควรมากกว่า 30 เฟรมต่อวินาที
- ปรับพื้นที่การแสดงภาพบนจอให้แคบเข้า (angle น้อย หรือความกว้างของลำเสียงแคบ)
- ลดความลึกของการสแกน (depth)
- ลดจุดโฟกัสให้เหลือเพียงจุดเดียว (focus) ซึ่งทำให้ refresh rate เร็วขึ้น
- ลดความ persistence ให้อยู่ในระดับต่ำ ซึ่งจะทำให้ขอบภาพคมขึ้น
- ใช้ dynamic range ระดับต่ำ ซึ่งเป็นการเพิ่ม contrast และทำให้เลือดและเนื้อเยื่อแยกกันได้ชัดขึ้น

M-mode

M-mode : เลือกใช้ในบางกรณี โดยเฉพาะในการประเมินจังหวะชีพจร หรือ arrhythmia วัดความกว้างของช่องหัวใจ หรือ fraction shortening เป็นต้น

- M-Mode : เป็นการสำรวจที่แนวสแกนเส้นเดียวที่ต่างเวลากัน มีข้อดีตรงที่กำหนดเวลาของการบีบคลายตัวได้แน่นอน แสดงการเต้นของหัวใจได้ดี ประเมินจังหวะการเต้นของหัวใจได้ดี ยังสามารถปรับเส้นสแกนให้ผ่านทั้ง atrium และ ventricle ในเวลาเดียวกัน ทำให้เห็นความสัมพันธ์ของการบีบตัวทั้งสองส่วนได้ดี อย่างไรก็ตามบ่อยครั้งที่การเต้นของผนังหัวใจส่วน atrium สังเกตได้ยาก
- วางเส้นสแกนผ่านผนัง ventricles ทั้งสองข้าง ประเมินขนาดช่องหัวใจ หรือ fraction shortening ได้ดี ถ้าตัดผ่านใกล้ AV valves ทำให้สำรวจการปิด-เปิดของ valves ได้ดี
- วางเส้นสแกนผ่านทั้ง atrium และ ventricles ประเมินความสัมพันธ์การหดรัดตัว หรือการส่งผ่านไฟฟ้าจาก atrium ไปยัง ventricles ใช้บ่อยในการประเมิน arrhythmia
- วางเส้นสแกนที่ส่วนต้นของ aorta จะสามารถประเมินการปิด-เปิดของ valves ได้ด้วย

Doppler Color Flow Mapping (CFM)

Doppler CFM : เลือกใช้ในกรณีต้องการประเมินว่ามีการไหลเวียนเลือดในตำแหน่งที่สนใจหรือไม่ ทิศทางการไหลเวียนเลือด ความเร็วแรงของเลือด

- High velocity setting : การไหลเวียนเลือดในเส้นเลือดแดงใหญ่จะพุ่งเร็ว ถ้าตั้งไว้ต่ำการเคลื่อนไหวที่ช้าจะถูกเก็บมาแสดงด้วย ทำให้ภาพเปรอะไปหมด และแปลผลยาก ถ้าตั้งไว้สูงเกินไปอาจทำให้เกิดภาวะ aliasing (ดูบทดอพเลอร์) ส่วนมากการตรวจหัวใจมักต้องการ setting ประมาณ 40-60 ซม./วินาที
- Angle of insonation: เพื่อให้ได้คุณภาพของภาพดอพเลอร์ที่ดี ควรคำนึงถึงมุมกระทบของลำเสียงไว้เสมอ พยายามให้ลำเสียงทำมุมกับเส้นเลือดน้อย ๆ (น้อยกว่า 30 องศา)
- Angle correction: ถ้ายากต่อการปรับเส้นลำเสียงให้ขนานกับทิศทางเลือด ก็อาจใช้วิธีปรับปุ่ม angle correction ซึ่งจะเป็นการปรับที่ตำแหน่งเก็บตัวอย่างการไหล (sampling)
- Sampling volume: ปรับขนาดเคอร์เซอร์เก็บตัวอย่าง (sampling volume) ให้เหมาะสมกับขนาดเส้นเลือด
- High wall filter (400 Hz) : การตรวจหัวใจมักจะต้องการ wall motion filter เพื่อตัดการเคลื่อนไหวระดับต่ำทิ้ง ซึ่งเป็นคลื่นรบกวน เช่น แรงส่งจากการขยับของผนังหลอดเลือดใหญ่ ทำให้รูปคลื่นส่วนที่ต้องการวัดดูดีขึ้น

Pulsed Waved Spectral Doppler (PD)

PD : เป็น spectral waveform analysis วิเคราะห์รูปคลื่นเพื่อประเมินความเร็วของเลือด และความผิดปกติอื่น ๆ

- ข้อดี คือ สามารถกำหนดตำแหน่งสัญญาณการไหลเวียนได้แน่นอน ให้ข้อมูลจังหวะชีพจรได้อย่างละเอียด มีประโยชน์มากทั้งในการประเมินความเร็ว การทำงานของหัวใจทารก รวมทั้งการประเมินการเต้นผิดจังหวะของหัวใจ (arrhythmia) ประเมินจลน์ภาวะได้ทั้งในระบบเส้นเลือดแดงและเส้นเลือดดำ
- ข้อควรระวัง คือการทำมุมของลำเสียงต่อทิศทางการไหลเวียนเลือด การวิเคราะห์รูปคลื่นในเชิงสัมพัทธ์จะคลาดเคลื่อนน้อยกว่าการประเมินความเร็วด้วยการหาค่าสัมบูรณ์ โดยทั่วไปการทำมุมของลำเสียงกับแนวเส้นเลือดน้อยกว่า 30 องศามักจะให้รูปคลื่นที่ดี
- การตรวจที่ระดับ atrioventricular valves พยายามปรับแนวเส้นเคอร์เซอร์ให้ขนานกับ interventricular septum ที่ระดับใต้ต่อ valves เล็กน้อย ปรับเปลี่ยนตัวควบคุมต่าง ๆ จนได้รูปคลื่นที่น่าพอใจ
- Spectral waveform analysis ในระบบหลอดเลือดดำ : มีความสำคัญต่อการประเมินการทำงานของหัวใจอย่างมาก ซึ่งเส้นเลือดสำคัญที่ควรตรวจรูปคลื่นเพื่อประเมิน preload ได้แก่ เส้นเลือดดำ inferior vena cava, ductus venosus, umbilical vein และ hepatic vein ซึ่งมีรูปลักษณ์จำเพาะของแต่ละเส้น

การปรับภาพให้เหมาะสม

- พยายามให้มุมของลำเสียงกับทิศทางการไหลต่ำกว่า 30 องศา
- ใช้ cine loop
- ในกรณีประเมินเส้นเลือดที่มีความเร็วสูง หรือการไหลเวียนในหัวใจ ให้ใช้ setting ที่มีค่า persistence ต่ำ ๆ และมีความไวต่ำ (low sensitivity) แต่ใช้ velocity range สูง ปกติแล้วความเร็วอยู่ที่ประมาณ 50-80 ซม./วินาที และกำหนด wall filter สูง (400 Hz)
- กรณีประเมินเส้นเลือดที่มีความเร็วต่ำ ให้ใช้ setting ที่มีค่า persistence สูง และมีความไวสูง แต่ใช้ velocity range ต่ำ และ wall filter ต่ำ

ขั้นตอน (step) สำคัญในการตรวจ

- ขั้นที่ 1: ตรวจหาการเรียงตำแหน่งของอวัยวะ (situs) ตรวจตำแหน่งของหัวใจ ยอดหัวใจ กระเพาะอาหาร และเส้นเลือดใหญ่
- ขั้นที่ 2: สำรวจโครงสร้างภายในหัวใจ ได้แก่ atrium, ventricle, valves, interatrial และ interventricular septum ดูขนาด การทำงาน และตำแหน่ง เช่น การเกาะของ valves
- ขั้นที่ 3: ประเมินเส้นเลือดที่เข้าและออกจากหัวใจ ได้แก่ aorta, pulmonary arteryและ vein, inferior vena cava และ superior vena cava ดูขนาด ตำแหน่ง
- ขั้นที่ 4: ประเมินชีพจร (arrhythmia, dysrhytmia, bradycardia, tachycardia, heart block)

สรุป

การตรวจหัวใจทารกในครรภ์ ปัจจุบันแนะนำให้ทำในทุกราย เพราะอัตราการเกิดหัวใจพิการแต่กำเนิดส่วนใหญ่อยู่ในกลุ่มที่ไม่มีความเสี่ยง ดังนั้นจึงแนะนำให้ทำการตรวจในกลุ่มความเสี่ยงต่ำ โดยเริ่มจาก basic cardiac scan ซึ่งอาศัย 4CV เป็นหลัก ที่ทำได้ง่ายในขั้นพื้นฐานก่อน ซึ่งโดยมากใช้เวลาไม่เกิน 30 นาที ใน view นี้สามารถคัดกรองความผิดปกติเบื้องต้นได้จำนวนมาก ก่อนที่จะตรวจต่อด้วย extended basic scan ซึ่งเป็นการดูเส้นเลือดใหญ่ที่ออกจาก ventricle ซึ่งจะมีความยากในการตรวจมากขึ้น แต่อย่างไรก็ดี พบว่ามากกว่าร้อยละ 90 จะสามารถตรวจได้ครบทั้งสองขั้นนี้ ซึ่งร้อยละ 4 จะตรวจหา LVOT ไม่ได้ แต่สำหรับ RVOT มีเพียงร้อยละ 1 ที่ตรวจหาไม่ได้[(4)] สำหรับการตรวจหัวใจโดยละเอียด (fetal echocardiography) แนะนำให้ทำในกลุ่มความเสี่ยงสูง เพราะความยากจะเพิ่มขึ้น นอกเหนือจากการตรวจด้วย 2D scan แล้ว ยังต้องอาศัย Doppler ชนิดต่าง ๆ เพื่อเข้ามาช่วยในการวินิจฉัยโรค ทั้งนี้ที่สำคัญที่สุดคือต้องอาศัยผู้ที่มีความชำนาญ ในกลุ่มนี้สามารถเริ่มตรวจได้ตั้งแต่ไตรมาสแรก คือ 11-14 สัปดาห์ แต่

ควรตรวจซ้ำที่อายุครรภ์ 18-22 สัปดาห์ เพื่อหาความผิดปกติที่ยังไม่เกิดขึ้นในช่วงไตรมาสแรก หรือรายที่มีความรุนแรงของโรคมากยิ่งขึ้น ก็จะเห็นได้ชัดเจนขึ้นในช่วงนี้

เอกสารอ้างอิง

1) Pierpont ME, Basson CT, Benson DW, Jr., Gelb BD, Giglia TM, Goldmuntz E, et al. Genetic basis for congenital heart defects: current knowledge: a scientific statement from the American Heart Association Congenital Cardiac Defects Committee, Council on Cardiovascular Disease in the Young: endorsed by the American Academy of Pediatrics. Circulation 2007 Jun 12;115(23):3015-38.
2) Nora JJ. Causes of congenital heart diseases: old and new modes, mechanisms, and models. Am Heart J 1993 May;125(5 Pt 1):1409-19.
3) Calcagni G, Digilio MC, Sarkozy A, Dallapiccola B, Marino B. Familial recurrence of congenital heart disease: an overview and review of the literature. Eur J Pediatr 2007 Feb;166(2):111-6.
4) Cardiac screening examination of the fetus: guidelines for performing the 'basic' and 'extended basic' cardiac scan. Ultrasound Obstet Gynecol 2006 Jan;27(1):107-13.
5) Hanson JW, Buehler BA. Fetal hydantoin syndrome: current status. J Pediatr 1982 Nov;101(5):816-8.
6) Briggs GG, Freeman RK, Yaffe SJ. Classification of drugs for teratogenic risk: an anachronistic way of counseling: a reply to Merlob And Stahl. Birth Defects Res A Clin Mol Teratol 2003 Mar;67(3):207-8.
7) Lindhout D, Meinardi H. Spina bifida and in-utero exposure to valproate. Lancet 1984 Aug 18;2(8399):396.
8) Jones KL, Smith DW, Ulleland CN, Streissguth P. Pattern of malformation in offspring of chronic alcoholic mothers. Lancet 1973 Jun 9;1(7815):1267-71.
9) Rosa FW, Wilk AL, Kelsey FO. Teratogen update: vitamin A congeners. Teratology 1986 Jun;33(3):355-64.
10) Norton ME, Merrill J, Cooper BA, Kuller JA, Clyman RI. Neonatal complications after the administration of indomethacin for preterm labor. N Engl J Med 1993 Nov 25;329(22):1602-7.
11) Tabacova S, Little R, Tsong Y, Vega A, Kimmel CA. Adverse pregnancy outcomes associated with maternal enalapril antihypertensive treatment. Pharmacoepidemiol Drug Saf 2003 Dec;12(8):633-46.
12) Bar-Oz B, Einarson T, Einarson A, Boskovic R, O'Brien L, Malm H, et al. Paroxetine and congenital malformations: meta-Analysis and consideration of potential confounding factors. Clin Ther 2007 May;29(5):918-26.
13) Chambers CD, Hernandez-Diaz S, Van Marter LJ, Werler MM, Louik C, Jones KL, et al. Selective serotonin-reuptake inhibitors and risk of persistent pulmonary hypertension of the newborn. N Engl J Med 2006 Feb 9;354(6):579-87.
14) Hansen M, Bower C, Milne E, de KN, Kurinczuk JJ. Assisted reproductive technologies and the risk of birth defects--a systematic review. Hum Reprod 2005 Feb;20(2):328-38.
15) Yagel S, Silverman NH, Gembruch U. Fetal Cardiology: Embryology, Genetics, Physiology, Echocardiographic Evaluation, Diagnosis, and Perinatal Management of Cardiac Diseases. Informa Healthcare; 2008.
16) Copel JA, Pilu G, Kleinman CS. Congenital heart disease and extracardiac anomalies: associations and indications for fetal echocardiography. Am J Obstet Gynecol 1986 May;154(5):1121-32.
17) Abuhamad AZ, Chaoui R. A Practical Guide to Fetal Echocardiography: Normal and Abnormal Hearts. Lippincott Williams & Wilkins; 2009.
18) AIUM practice guideline for the performance of fetal echocardiography. J Ultrasound Med 2011 Jan;30(1):127-36.

บทที่ 2

พัฒนาการของระบบหัวใจ และหลอดเลือด

Development of Cardiovascular System

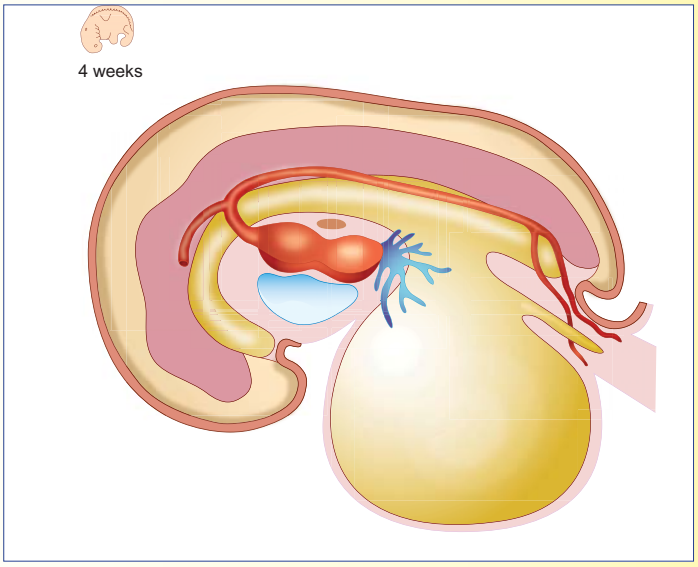

พัฒนาการของระบบหัวใจและหลอดเลือด จะอยู่ในช่วง 3-8 สัปดาห์แรก อันประกอบด้วย หัวใจ หลอดเลือด และเม็ดเลือด ซึ่งเจริญเปลี่ยนแปลงมาจาก Splanchnic mesoderm ที่แยกจาก somatic mesoderm จนเกิดช่องว่างที่จะเจริญต่อไปเป็น primitive pericardial cavity

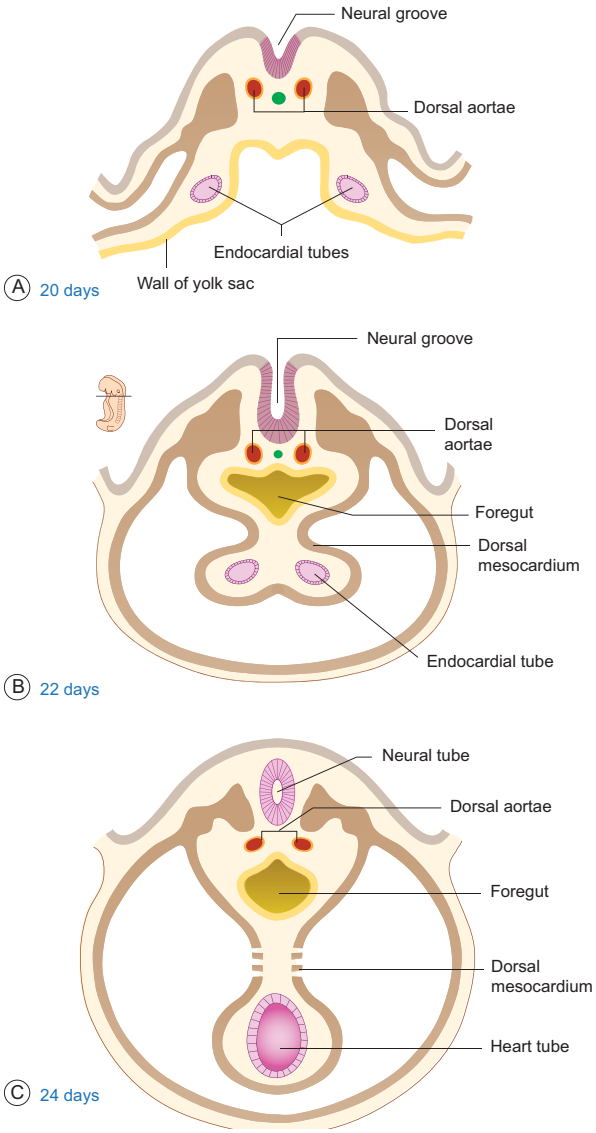

รูปที่ 2-1 ภาพตัดขวางตัวอ่อน ที่อายุครรภ์ 20 (A), 22 (B) และ 24 (C) วัน แสดงการเชื่อมกันของท่อหัวใจ

การพัฒนา (development) ของหัวใจ[1-4]

ช่วงที่ 1

การเกิดท่อหัวใจ (Formation of the heart tube)

ในสัปดาห์ที่ 3 mesenchymal cell ใน splanchnic mesoderm จะเจริญเป็น cardiogenic plate ขนาบอยู่ 2 ข้างของ foregut ซึ่งแต่ละข้างประกอบด้วย endocardial primordial ซึ่งเป็นท่อเลือด 1 ท่อ และ splanchnic mesoderm ที่หนาตัวขึ้นเป็น epimyocardial primordial และนอกสุดจะเป็น primitive pericardial cavity ในช่วงนี้จะเกิด endocardial heart tube 2 อัน

การเชื่อมกันของท่อหัวใจ (Fusion of the heart tube)

วันที่ 21 เมื่อ foregut ปิดลง endocardial heart tube จะมาเชื่อมกันในแนวกลาง เริ่มจากทางด้านบนลงล่าง (cranial–to-caudal) กลายเป็นท่อเดียวที่ต่อไปจะเจริญเป็นผนังด้านใน (endocardium) และหุ้มด้วย epimyocardium ที่จะเจริญต่อไปเป็นกล้ามเนื้อหัวใจ (myocardium) และ เนื้อเยื่อหุ้มหัวใจ (epicardium หรือ visceral serous pericardium) ชั้นที่อยู่ระหว่าง endocardium และ myocardium จะมี gelatinous connective tissue อยู่ เรียกว่า cardiac jelly ในระยะนี้หัวใจจะเชื่อมต่อกับระบบหลอดเลือดที่กำลังพัฒนา ดังแสดงในรูปที่ 2-1

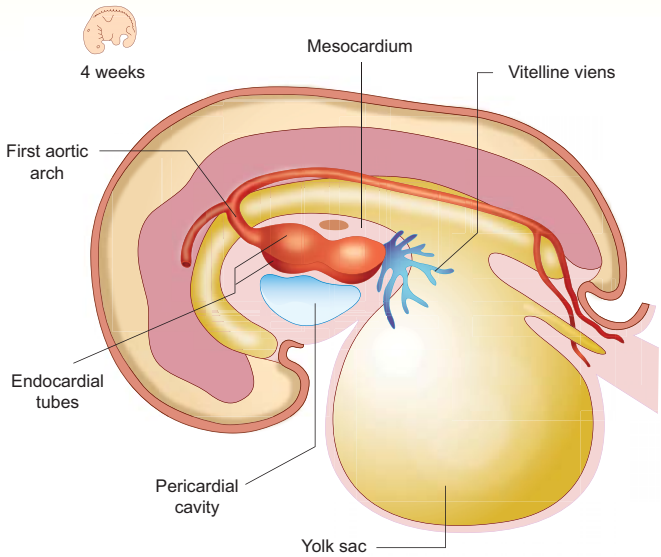

รูปที่ 2-2 แสดงพัฒนาการของระบบหัวใจและหลอดเลือดในของตัวอ่อนอายุ 4 สัปดาห์

ช่วงที่ 2

การหมุนและม้วนของท่อหัวใจ (Rotation and folding of the heart tube)

ในช่วงสัปดาห์ที่ 3 หลังจากท่อหัวใจเชื่อมเป็นท่อเดียวกันแล้ว จะมีการม้วนตัวและเคลื่อนมาอยู่ด้านหน้าต่อ foregut และอยู่ด้านล่างต่อ oropharyngeal (buccopharyngeal) membrane ในสัปดาห์ที่ 4 มีการสลายของ dorsal mesocardium ที่ยึด primitive heart tube เหลือเพียง arterial end และ venous end ที่ยึด primitive heart tube ไว้(รูปที่ 2-2) ท่อหัวใจมีการขยายออกเป็นส่วนต่าง ๆ 5 ส่วน จากด้านบนลงล่าง คือ 1) truncus arteriosus ซึ่งเป็นส่วนที่ต่อขึ้นไปจาก bulbus cordis, 2) bulbus cordis มี 2 ส่วน คือ ส่วนบนที่เรียกว่า conus cordis และส่วนล่างที่ติดกับ ventricle, 3) primitive ventricle เชื่อมต่อกับ atrium โดย atrioventricular canal ซึ่งเป็นส่วนที่เป็นท่อแคบ ไม่เจริญโป่งเท่าส่วนอื่น บริเวณที่ติดต่อกับ bulbus cordis เดิมเรียกว่า bulboventricular sulcus ต่อมาเจริญเป็น interventricular groove, 4) primitive atrium และ 5) sinus venosus เป็นถุงบาง ๆ มี horn ด้านขวาและซ้าย โดยทั้งหมดจะเจริญต่อไปเป็นส่วนต่าง ๆ ดังแสดงในตารางที่ 2-1 วันที่ 23 จะหมุนบิดตัวในแนวหน้าหลัง โดย bulbus cordis หมุนบิดลงต่ำ (inferiorly) มาทางด้านหน้า (anteriorly) และทางด้านขวา (right) ของตัวอ่อน ส่วน primitive ventricle หมุนขึ้นไปทางซ้าย โดยที่ ventricle จะอยู่ทาง ventral ของ atrium เกิดลักษณะที่เรียกว่า bulboventricular loop ส่วน primitive atrium หมุนบิดสูงขึ้นไปทางข้างหลัง และ sinus venosus ไปอยู่หลังต่อ primitive atrium (รูปที่ 2-3)

ในราววันที่ 28 จะเริ่มมีการบีบตัวในส่วนของ ventriculobulbar portion ทำให้เกิดการเต้นของหัวใจ

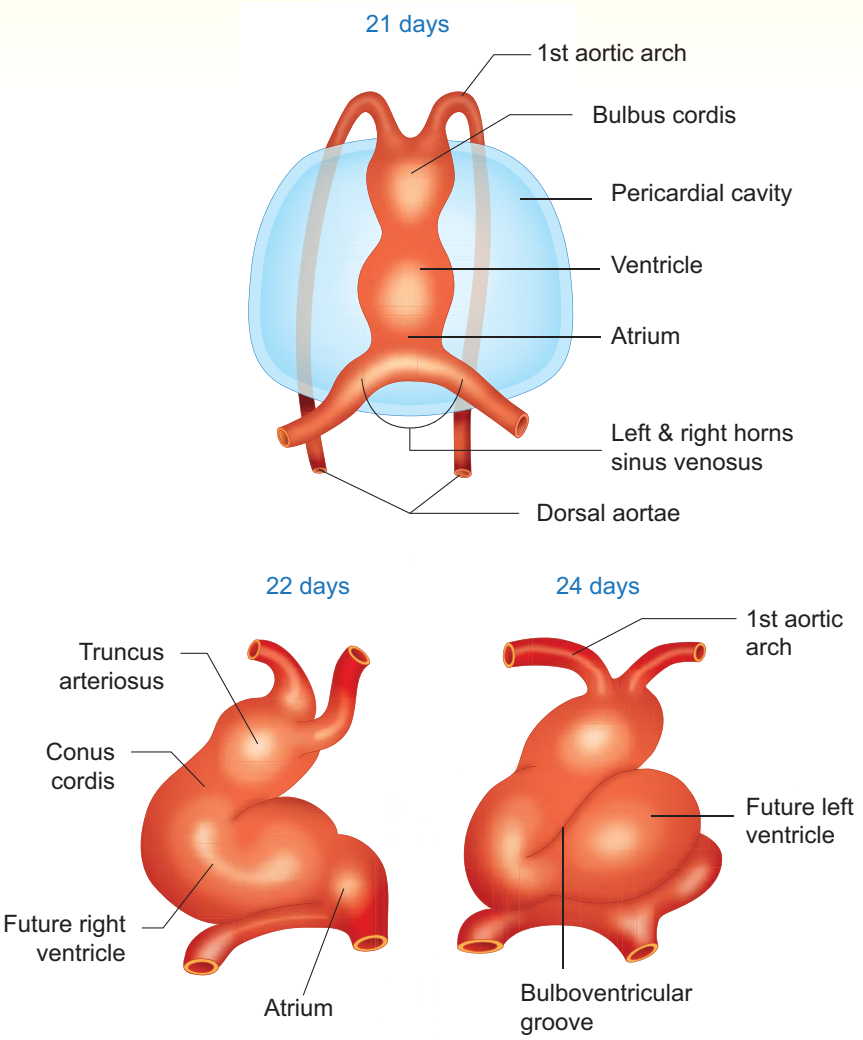

รูปที่ 2-3 ภาพแสดงการหมุนและม้วนตัวของท่อหัวใจเป็นช่องต่าง ๆ ของหัวใจ ในช่วงอายุครรภ์ 21, 22 และ 24 วัน

ตารางที่ 2-1 *โครงสร้างและต้นกำเนิดของหัวใจขณะเริ่มต้นพัฒนา*

โครงสร้างหัวใจ	โครงสร้างที่พัฒนาจาก primitive heart tube
Truncus arteriosus	ส่วนต้นของ ascending aorta และ Pulmonary trunk
Bulbus cordis	Smooth part ของ ventricle ขวาและซ้าย
Primitive ventricle	Trabeculated part ของ ventricle ขวาและซ้าย
Primitive atrium	Trabeculated part ของ atrium ขวาและซ้าย
Sinus venosus	Smooth part ของ atrium ขวา
	Coronary sinus และ Oblique vein of left atrium

ช่วงที่ 3

การแบ่งห้องหัวใจ (partitioning of heart) ซึ่งจะเกิดกลางสัปดาห์ที่ 4 ไปจนถึงปลายสัปดาห์ที่ 5

การแบ่ง atrioventricular canal

ในบริเวณ atrioventricular canal ซึ่งเป็นส่วนที่คอดมากที่สุด ผนังหัวใจหนาตัวขึ้นภายใน และยื่นเป็นสันออกมาจากผนังตอนกลางด้านหน้าและด้านหลังมาเชื่อมกันตรงกลาง เป็นส่วนที่เรียกว่า endocardial cushion ซึ่งแยก atrioventricular canal ออกเป็น 2 ช่อง ซ้ายและขวา ทำให้เลือดที่มาจาก atrium จะไหลลง ventricle โดยแยกเป็นสองทาง ซ้ายและขวา (รูปที่ 2-4)

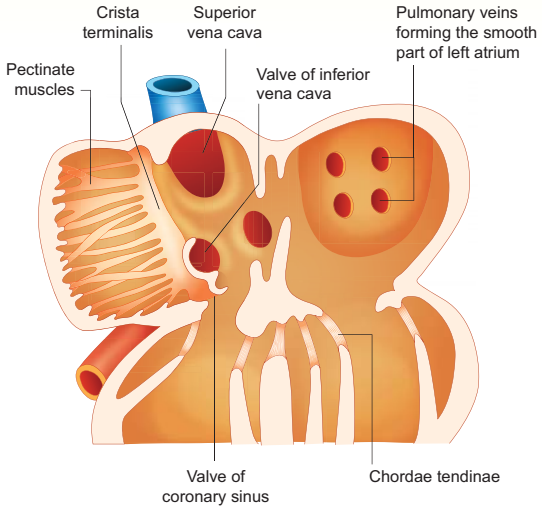

รูปที่ 2-5 แสดงลักษณะภายในของ atrium ด้านขวาและซ้าย ตอนอายุครรภ์ 8 สัปดาห์

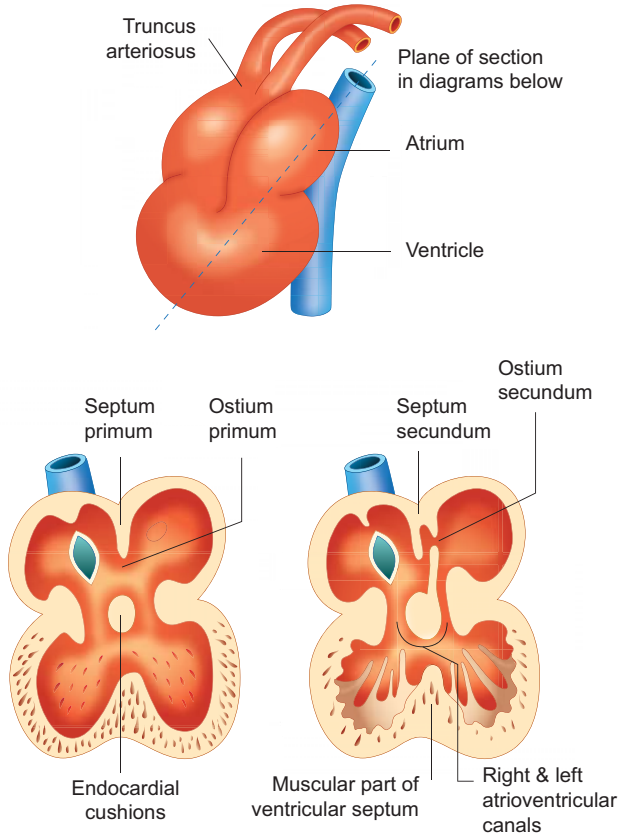

รูปที่ 2-4 แสดงการแบ่งช่องของ atrioventricular canal และ atrium

การแบ่ง Atrium

ปลายสัปดาห์ที่ 4 มี เนื้อเยื่อบาง ๆ ลักษณะเป็นรูปเคียว เรียก septum primum ยื่นจากผนังด้านบนลงไปใน atrium เพื่อแบ่งเป็นช่องซ้าย-ขวา โดยจะไปเชื่อมกับ endocardial cushion ที่อยู่ตรงกลาง แต่จะยังไม่ปิดหมด เหลือเป็นช่องที่อยู่ใกล้ cushion เรียกว่า foramen (ostium) primum เมื่อ endocardial cushion เจริญมากขึ้นทำให้ foramen primum ปิด แต่ก่อนที่ foramen primum จะปิดสมบูรณ์ ทางด้านบนของ septum primum จะเกิดรูขึ้นใหม่เรียกว่า foramen (ostium) secundum เพื่อเชื่อมต่อระหว่าง atrium ช่องขวาและซ้าย ต่อมาเมื่อ atrium ขยายตัวมากขึ้นทำให้เกิดแผ่นกั้นขึ้นอีกแผ่นหนึ่งเรียกว่า septum secondum อยู่ในช่องขวาและชิดกับ septum primum เจริญลงไปสู่ cushions คลุมผ่าน foramen secundum โดย septum นี้มีลักษณะเป็นรูปเคียวเช่นเดียวกัน จึงไม่สามารถเชื่อมกับ endocardial cushsion ได้ เกิดรูเปิดในตอนล่างที่เรียกว่า foramen ovale ซึ่งจะ overlap กับรูเปิดของ septum primum ทำให้เลือดไหลจาก right atrium ไป left atrium ได้ ส่วนผนังของ septum primum ทำหน้าที่เป็น valve ของ foramen ovale (flap of foramen

ovale ที่เห็นการเปิดปิดจากอัลตราซาวด์ได้ง่าย ซึ่งก็คือ septum primum นั่นเอง)(รูปที่ 2-4) หลังคลอดเมื่อปอดเริ่มทำงาน ความดันทาง left atrium เพิ่มขึ้น ส่งผลให้ valve ของ oval foramen ปิดทับ foramen ovale ทำให้เห็นเป็นแอ่งเรียกว่า fossa ovalis

- Left atrium ผนังส่วนใหญ่จะค่อนข้างเรียบ เจริญมาจาก primitive pulmonary vein ที่แทรกเข้ามาเปิดใกล้ต่อ septum primum เริ่มจากรูเดียวและพัฒนาต่อเป็น 4 รู ส่วนของ atrium ซ้ายที่เหลืออยู่จะไม่เรียบเป็น auricle

- Right atrium เจริญมาจาก right horn ของ sinus venosus ที่มาเปิดเข้า มีรูเปิดที่เรียกว่า sinoatrial orifice ผนังจะเรียบ ส่วน primitive atrium จะขรุขระและมีกล้ามเนื้อ pectinate อยู่ภายในเป็น auricle ด้านขวา จะแยกจากกันด้วยแนวสันที่เรียกว่า crista terminalis ซึ่งเจริญมาจาก sinoatrial valve โดยเส้นใยของกล้ามเนื้อ pectinate จะทอดจาก crista terminalis มาหา auricle(รูปที่ 2-5)

- Sinoatrial valve มี 2 แผ่น ส่วนบนเรียกว่า septum spurium เจริญเป็น ผนังเรียบของ right atrium ส่วนล่าง มี 2 ส่วน คือ ด้านซ้ายไปรวมกับ septum secondum ด้านขวาส่วนบนเป็น crista terminalis ส่วนล่างเป็น valves ของ inferior vena cava และ coronary sinus(รูปที่ 2-5)

การแบ่ง Ventricle

ปลายสัปดาห์ที่ 4 ผนังกล้ามเนื้อของ ventricle จะเจริญขึ้นมีลักษณะเป็นร่างแห เรียกว่า trabecular carneae มีการหนาตัวที่ผนัง ventricle เป็นสันยื่นเข้าไปเป็นแผ่น จากแนวกึ่งกลางเรียกว่า muscular interventricular septum เป็นแผ่นแนวหน้าหลังเพื่อแบ่งแยก ventricle ออกเป็นห้องขวาและซ้าย แผ่นนี้จะโตยื่นสูงขึ้นไปหา endocardial cushion แต่ในช่วงแรกยังไปไม่เชื่อมกัน ทำให้มีช่องว่างเชื่อมซ้ายขวาอยู่ที่ระหว่าง septum นี้กับ cushion ที่สร้างเสร็จแล้ว เรียกช่องนี้ว่า interventricular foramen ซึ่งต่อมาจะถูกปิดโดยเนื้อเยื่อที่เจริญมาจาก 3 ส่วน คือ bulbar ridge ขวาและซ้าย และ inferior endocardial cushion รวมเรียกว่า membranous interventricular septum (รูปที่ 2-6) ในส่วนนี้จะมี atrioventricular bundle ซึ่งมีหน้าที่นำกระแสไฟฟ้าจาก atrium ไปยัง ventricle

การพัฒนา Great arteries

ในสัปดาห์ที่ 5 จะมีการแบ่ง truncus arteriosus และส่วนบนของ bulbus cordis (conus cordis) โดยมีสันเนื้อเยื่อ (major ridges) โตจากสองด้านของท่อยื่นเข้ามาเชื่อมกันตรงกลาง เพื่อกลายเป็นแผ่นกั้น

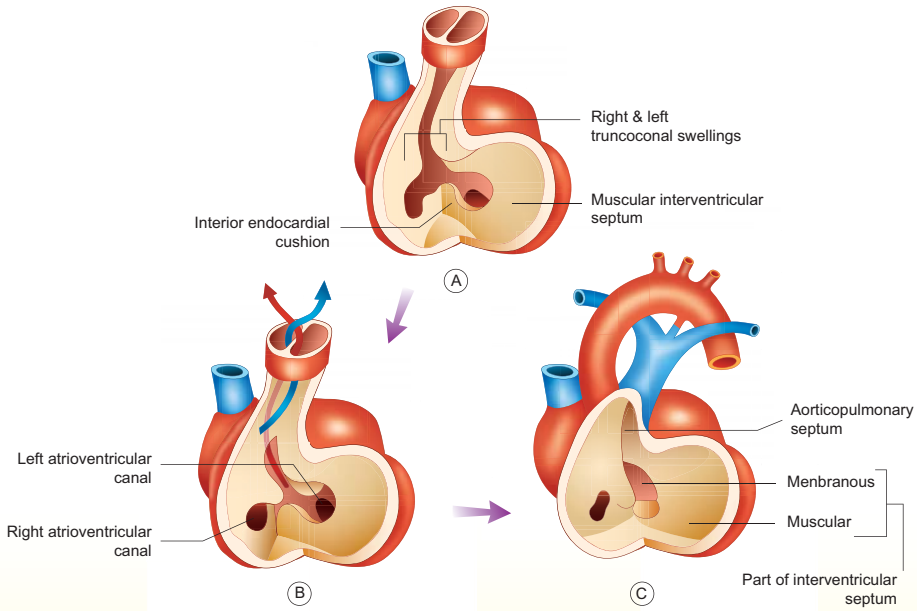

รูปที่ 2-6 การแบ่งของ ventricle, bulbus cordis และ truncus arteriosus ในช่วงอายุครรภ์ที่ 5-7 สัปดาห์

แยกท่อออกเป็นสองซีก แนวสันเนื้อเยื่อทั้งสองด้านดังกล่าวเรียกว่า conotruncal ridges (truncoconal swellings) ซึ่งต่อมาเรียก aorticopulmonary septum เพราะเป็นแผ่นกลางที่แยก truncus ออกเป็น aorta กับ pulmonary artery แผ่น conotruncal ridges ดังกล่าวมิได้เป็นสันสองข้างที่ตรงขึ้นไป แต่มีลักษณะบิดไขว้กัน จึงอาจเรียกแผ่นกั้นนี้ว่า spiral septum ทำให้เกิดเป็น 2 ท่อที่ไขว้กัน คือ aortic trunk ที่ไปเชื่อมกับ aortic arch IV และ ventricle ซ้าย อยู่ทาง ventral อีกท่อคือ pulmonary trunk เชื่อม aortic arch VI และ ventricle ขวา อยู่ทาง dorsal ดังรูปที่ 2-6 สันทั้งสองนั้นโตเข้าหากันแบบไขว้ไล่ลงมาจาก truncus สู่ ventricle จึงมีส่วนแยก ventricle ตรงทางออกเป็นสองซีกด้วย และจะไปเชื่อมกับ muscular interventricular septum และ endocardial cushion (ซึ่งสร้างเสร็จมาก่อนแล้ว) เพื่อสร้างเป็น membranous interventricular septum ซึ่งเมื่อเชื่อมกันแล้ว ventricle ก็ถูกแบ่งเป็นซ้ายขวาโดยสมบูรณ์ truncus หรือ bulbus cordis (outflow tract) หรือทางออก และเส้นเลือดใหญ่ก็ถูกแบ่งแยกกันตลอดแนว

การเกิด atrioventricular valve

สัปดาห์ที่ 5 mesenchymal tissue ที่อยู่รอบ ๆ atrioventricular orifice เจริญเป็น atrioventricular valve และ chordae tendineae ที่ยึดติดกับ papillary muscle ซึ่งยื่นมาจาก trabeculae carneae ใน ventricle

การเกิด semilunar valve

ในระหว่างพัฒนาการของ aorta และ pulmonary trunk ช่วงสัปดาห์ที่ 5-7 จะมีเนื้อเยื่อยื่นเข้าไปด้านในของท่อ เรียกว่า minor ridge อยู่ 2 ข้างของ major ridge ที่เป็น aortopulmonary septum ทำให้เกิดท่อที่มี 3 ridges เจริญต่อไปเป็น 3 cusp ของ semilunar valve

การพัฒนาของหลอดเลือด

การพัฒนาของระบบหลอดเลือด เริ่มต้นประมาณสัปดาห์ที่ 4 และ 5 ซึ่งประกอบด้วย arterial และ venous system ที่นำเลือดออกและเข้าสู่หัวใจตามลำดับ

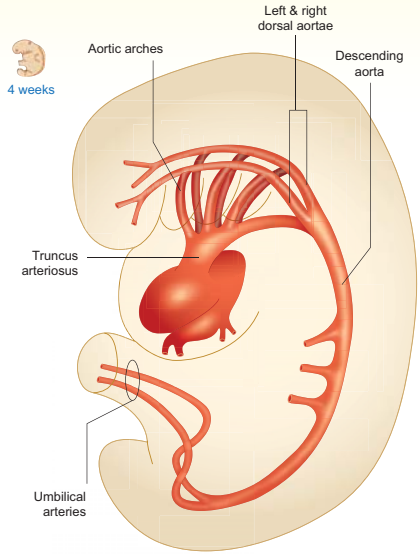

รูปที่ 2-7 แสดงการพัฒนาของ arterial system ในตัวอ่อนอายุ 4 สัปดาห์

ระบบนำเลือดออกจากหัวใจ (Arterial system)[1-3]

ประกอบด้วย 3 ส่วนหลักๆ คือ vitelline artery, umbilical artery และ aortic arch (รูปที่ 2-7)

- Vitelline artery มี 2 เส้น คือ ซ้ายและขวา เป็นแขนงของ dorsal aorta นำเลือดที่มีออกซิเจนปริมาณสูงไปเลี้ยงเนื้อเยื่อบริเวณ yolk sac และจะเปลี่ยนแปลงไปเป็น celiac, superior mesenteric และ inferior mesenteric arteries
- Umbilical artery มี 2 เส้น คือ ซ้ายและขวา เป็นแขนงของ dorsal aorta นำเลือดที่มีออกซิเจนปริมาณต่ำจาก embryo ไปยังรก หลังคลอดส่วนบนจะกลายเป็น internal iliac artery และ superior vesical artery แต่ส่วนล่าง จะฝ่อกลายเป็น medial umbilical ligament
- Aortic arches อยู่ที่ส่วนปลายของ truncus arteriosus ประกอบด้วย dorsal aorta ventral aorta และ aortic arch 6 คู่ โดยเลือดจะผ่านจาก ventral aorta และ aortic arch ไปยัง dorsal aorta

Ventral aorta ช่วงแรกมี 2 เส้น ต่อมาเชื่อมกันเป็นเส้นเดียวเรียกว่า aortic sac ติดต่อกับ dorsal aorta ผ่าน

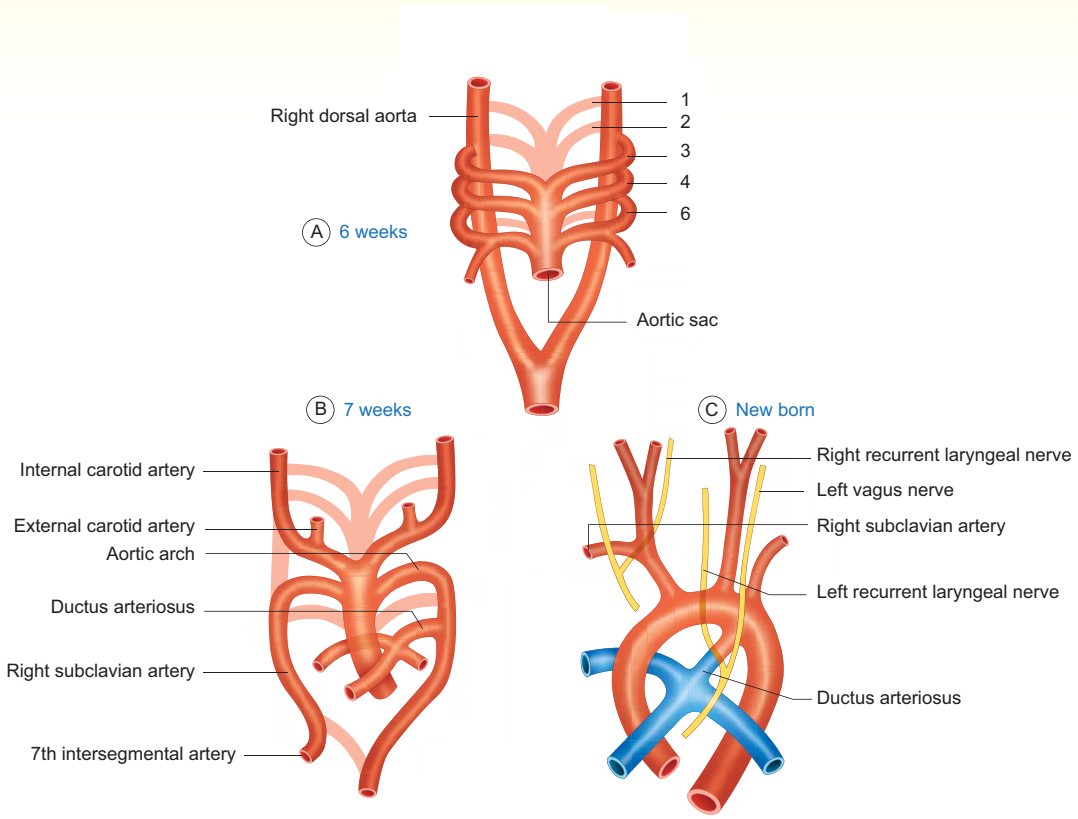

รูปที่ 2-8 แสดงการพัฒนาของ aortic arches ในช่วงอายุครรภ์ต่าง ๆ (A) 6 สัปดาห์ (B) 7 สัปดาห์ และ (C) 8 สัปดาห์

ตารางที่ 2-2 *พัฒนาการของ aortic arches (รูปที่ 2-8)*

ช่วงเวลา (วันที่)	การพัฒนาของ Aortic arches
19-20	สร้างคู่ที่ 1
20-23	สร้างคู่ที่ 2
24-25	สร้างคู่ที่ 3 ส่วนต้นเจริญเป็น common carotid artery ส่วนปลายเจริญเป็น internal และ external carotid artery ■ คู่ที่ 1 สลาย บางส่วนเจริญเป็น maxillary artery ■ คู่ที่ 2 สลาย บางส่วนเจริญเป็น hyoid และ stapedial artery
26-30	สร้างคู่ที่ 4 ■ ข้างซ้าย เจริญเป็น aortic arch ■ ข้างขวา เจริญเป็น ส่วนต้นของ right subclavian artery
	คู่ที่ 5 ประมาณ ร้อยละ 50 เกิดขึ้นมา แล้วหายไป แต่มีบางคนไม่เกิดขึ้นมาเลย
30	สร้างคู่ที่ 6 ■ ข้างซ้าย ส่วนต้น เจริญเป็น left pulmonary artery ส่วนปลายจะเชื่อมระหว่าง left pulmonary artery กับ dorsal aorta เจริญเป็น ductus arteriosus ■ ข้างขวา ส่วนต้น เจริญเป็น right pulmonary artery ส่วนปลายจะแยกออกจาก dorsal aorta และสลายไปในที่สุด

ทาง aortic arch ทั้ง 6 คู่ ซึ่งพัฒนาต่อเป็น ascending aorta และ brachiocephalic trunk

Dorsal aorta มี 2 เส้น แต่ส่วนล่างจะเชื่อมกันเป็นเส้นเดียว ส่วนบนแยกเป็นขวาและซ้าย

- Left dorsal aorta เจริญต่อไปเป็น aortic arch และ descending aorta
- Right dorsal aorta เจริญต่อไปเป็น right subclavian artery

Aortic arches มี 6 คู่ ซึ่งเจริญและพัฒนาตามช่วงเวลาดังแสดงในตารางที่ 2-2

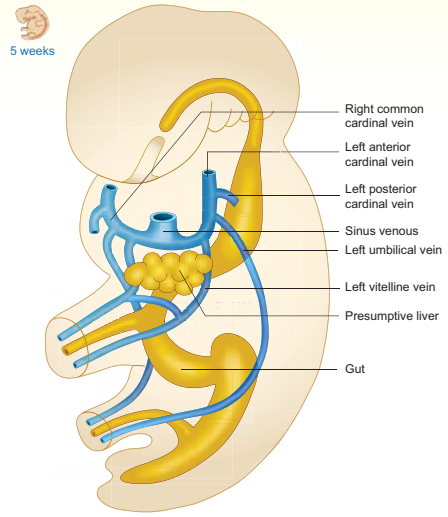

รูปที่ 2-9 การพัฒนาของ venous synstem

ระบบนำเลือดเข้าสู่หัวใจ (Venous system)[1-3]

ประกอบด้วย 3 ชุดหลัก ๆ คือ vitelline vein, umbilical vein และ common cardinal vein (รูปที่ 2-9,10)

- **Vitelline vein :** รับเลือดจาก yolk sac ซึ่งมีออกซิเจนปริมาณต่ำ โดยเริ่มพัฒนาในสัปดาห์ที่ 4 และมีอยู่ 1 คู่ เรียกอีกชื่อว่า omphalomesenteric/hepatic vein ทอดอยู่ด้านข้างต่อตับ เปิดเข้า sinus venosus โดยแตกแขนงในตับเป็น sinusoid ของตับโดย vitelline vein จะถูกแบ่งเป็น 2 ส่วน ได้แก่
  - Proximal part คือ ส่วนที่อยู่ระหว่างตับกับหัวใจ ทางด้านขวาจะเจริญไปเป็น hepatic segment of inferior vena cava และ hepatic vein ส่วนด้านซ้ายจะสลายไปหมดในภายหลัง
  - Distal part คือ ส่วนที่อยู่ใต้ต่อตับ มีการเชื่อมและไขว้กัน 3 ตำแหน่ง ซึ่งต่อมาจะสลายไปเหลือเป็น hepatic portal vein ที่นำเลือดจากทางเดินอาหารเข้าสู่ตับ มาทาง superior mesenteric vein และ splenic vein
- **Umbilical vein :** รับเลือดจาก placenta เป็นหลอดเลือดสำคัญที่นำสารอาหารและออกซิเจนปริมาณสูงไปยังตัวอ่อน โดยเปิดเข้า sinus venosus โดยตรง เส้นเลือดนี้ทอดอยู่ 2 ข้างของตับ เมื่อตับขยายขนาดทำให้มีการแตกแขนงเข้าไปเชื่อมกับ sinusoid ภายในตับ ต่อมาเลือดจึงไหลผ่านเข้าหัวใจผ่านตับเป็นส่วนใหญ่ ทำให้เส้นเดิมที่เข้า sinus venosus โดยตรงฝ่อและสลายไปทั้ง 2 ข้าง ต่อมา

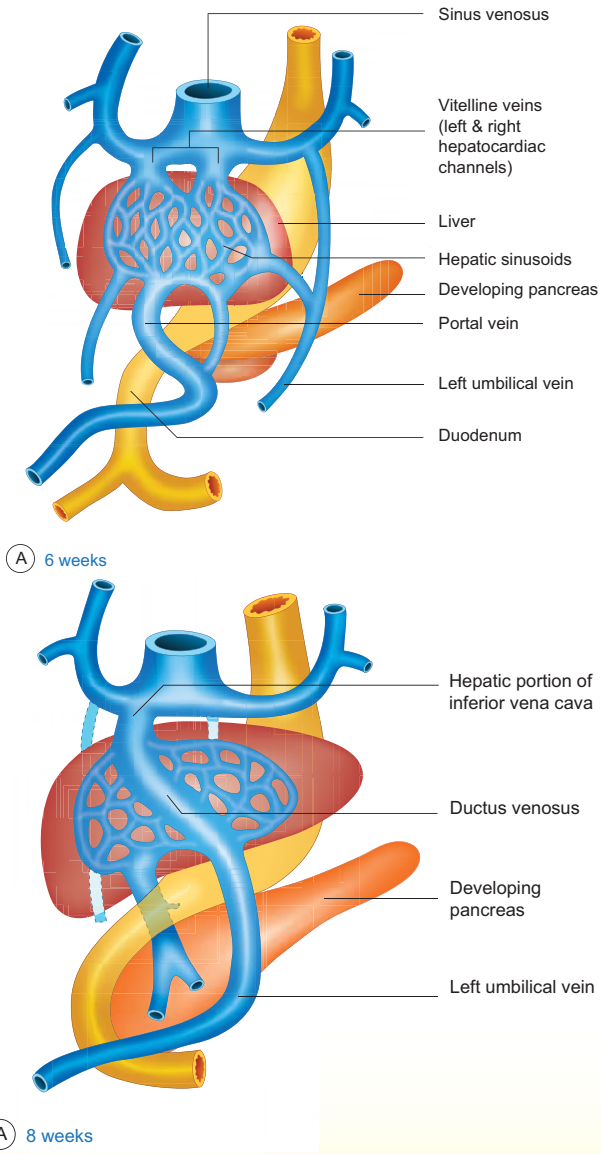

รูปที่ 2-10 การเปลี่ยนแปลงของ umbilical และ vitelline veins

umbilical vein ด้านขวาสลายไป เหลือแต่ด้านซ้ายข้างเดียว ซึ่งส่วนต้นที่เคยเปิดเข้า sinus venosus ก็ฝ่อไป จึงเกิดเส้นเลือดที่เชื่อม left umbilical vein เข้ากับ IVC ก่อนเข้าหัวใจ เรียกว่า ductus venosus ซึ่งต่อมาหลังคลอด left umbilical vein และ ductus venosus จะฝ่อกลายเป็น ligamentum teres hepatis และ ligamentum venosum ตามลำดับ

- **Common cardinal vein (รูปที่ 2-11) :** เป็นหลอดเลือดมีออกซิเจนปริมาณต่ำ ประกอบด้วย anterior cardinal vein และ posterior cardinal vein โดย anterior cardinal vein พัฒนาเป็น superior vena cava รับเลือดจากส่วนบนของลำตัว และ posterior cardinal vein พัฒนาเป็น inferior vena cava รับเลือดจากส่วนล่างของลำตัว โดยจะพัฒนาในช่วงสัปดาห์ที่ 5-7 ซึ่งระหว่างนี้จะมีเส้นเลือดเพิ่มขึ้นมาอีกคือ supracardinal veins, subcardinal veins และ sacrocardinal veins และมีการเปลี่ยนแปลงดังนี้
  - การเชื่อมกันระหว่าง right และ left anterior cardinal veins เจริญเป็น left brachiocephalic vein
  - ส่วนปลายของ left posterior cardinal veins เจริญเป็น left superior intercostals vein

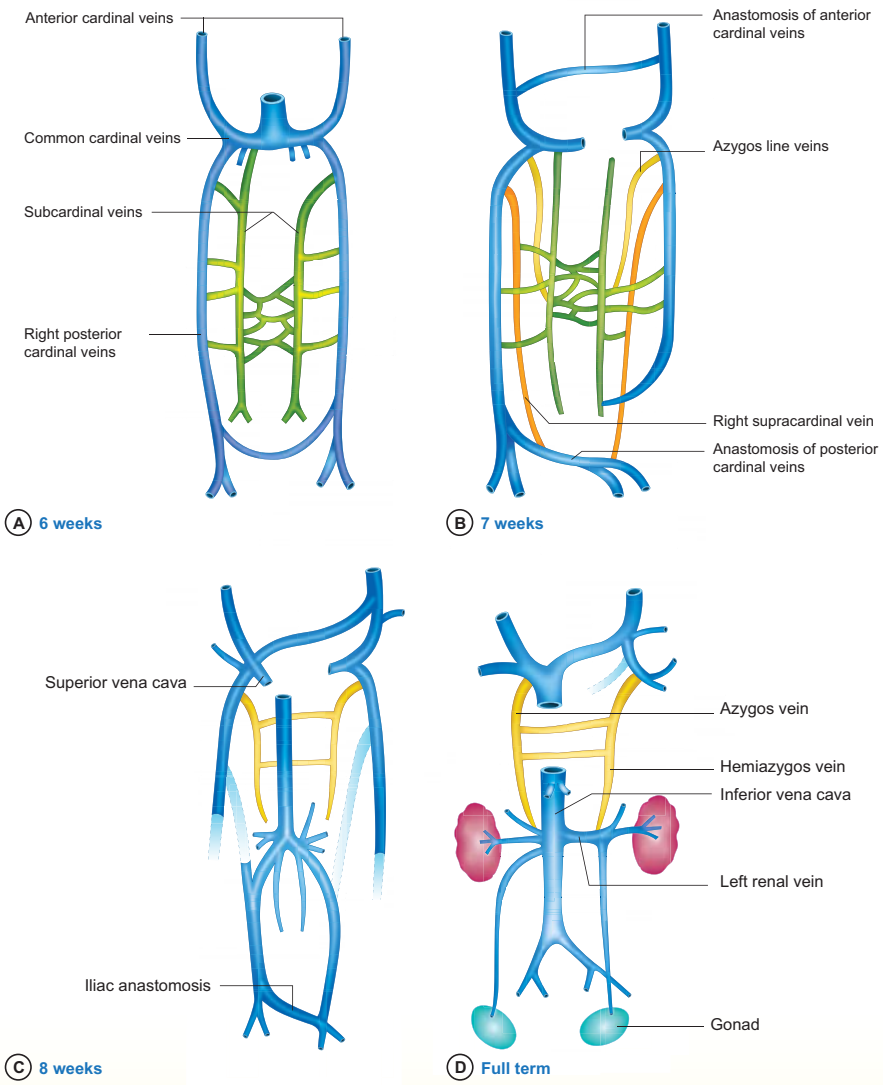

รูปที่ 2-11 พัฒนาการของระบบ venous system จาก cardinal veins

- Right common cardinal vein และส่วนต้นของ right anterior cardinal vein เจริญเป็น superior vena cava
- Right vitelline vein เจริญเป็น hepatic segment of inferior vena cava
- Right subcardinal vein เจริญเป็น renal segment of inferior vena cava
- Right sacrocardinal veins เจริญเป็น sacrocardinal segment of inferior vena cava
- การเชื่อมกันระหว่าง right และ left sacrocardinal veins เจริญเป็น left common iliac vein
- Right supracardinal vein และส่วนต้นของ right posterior cardinal veins เจริญเป็น azygos vein
- Left supracardinal vein เจริญเป็น hemiazygos vein

การพัฒนาระบบนำไฟฟ้า (Conducting system)

ในการพัฒนาของระบบนำไฟฟ้าของหัวใจ ที่สำคัญอันแรกคือ sinoatrial node อยู่ที่ผนังด้านในของ right atrium ในตำแหน่งของ sulcus terminalis มีอยู่ 2 ทฤษฎี เกี่ยวกับพัฒนาการของ sinoatrial node อันแรกเชื่อว่า sinoatrial node พัฒนามาจากกล้ามเนื้อของ sinus venosus ในช่วงอายุ 31-35 วัน อีกทฤษฎีเชื่อว่า

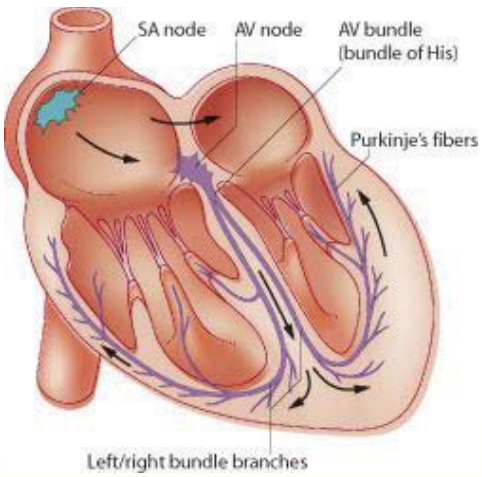

รูปที่ 2-12 แสดงการนำไฟฟ้าภายในหัวใจ (คัดลอกจาก medical-dictionary.thefreedictionary.com)

มีการสร้างขึ้นมาใหม่ที่บริเวณ ventrolateral surface ของ superior vena cava

การนำไฟฟ้าผ่านจาก atrium ไปยัง ventricle ต้องอาศัย atrioventricular node หรือ Aschoff-Tawara's node ที่เกิดตามมาทีหลัง ซึ่งส่วนบนพัฒนามาจาก sinus venosus และส่วนล่างมาจาก atrial canal วางตัวอยู่บนผนังด้านในของกล้ามเนื้อหัวใจที่จุดเริ่มต้นของ atrioventricular septum และมีการสร้างมัดเส้นใยประสาทที่เราเรียกว่า bundle of His ซึ่งจะทอดตัวลงมายัง apex และแยกออกเป็น 2 แขนง ซึ่งด้านซ้ายจะพัฒนามาก่อนด้านขวาเล็กน้อย แขนงด้านขวาทอดยาวมาตามผนังกั้นหัวใจห้องล่าง ส่วนแขนงด้านซ้ายซึ่งใหญ่กว่าจะแทงทะลุผ่านผนังกั้นหัวใจไปทางซ้ายและแยกออกเป็น 2 แขนงคือ ด้านหน้าและด้านหลัง และแยกไปเป็น Purkinje fibers ซึ่งอยู่ใต้ต่อเยื่อบุด้านในของหัวใจ (รูปที่ 2-12)

เอกสารอ้างอิง

1) Moore KL, Persaud TVN, Torchia MG. The developing human: Clinically oriented embryology. 8 ed. Philadelphia: Saunders Elsevier; 2008.
2) Mitchell B, Sharma R. Embryology : An illustrated colour text. 2 ed. Edinburgh: Churchill Livingstone Elsevier; 2009.
3) Drose JA. Embryology and physiology of the fetal heart. In: Drose JA, editor. Fetal echocardiography. 2 ed. St. Louis: Saunders Elsevier; 2012. p. 1-14.
4) Degenhardt K. Embryology of the cardiovascular system. In: Rychik J, Tian Z, editors. Fetal Cardiovascular Imaging : A Disease-Based Approach. 1 ed. Philadelphia: Elsevier Saunders; 2011. p. 5-16.

บทที่ 3

กายวิภาคเชิงคลินิก

Clinical Anatomy

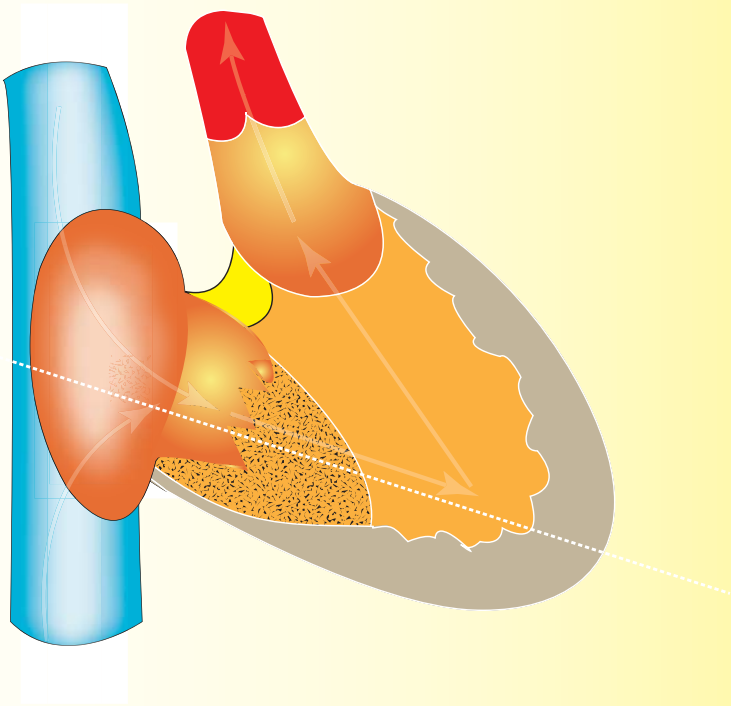

หัวใจเป็นอวัยวะที่มีความซับซ้อน และหัวใจทารกในครรภ์ก็มีส่วนที่แตกต่างไปจากผู้ใหญ่อยู่หลายประการ เนื่องจากมีระบบการไหลเวียนเลือดที่แตกต่างกัน การที่จะตรวจหัวใจทารกในครรภ์ให้ประสบผลสำเร็จด้วยดีนั้น มีความจำเป็นที่จะต้องเข้าใจทั้งกายวิภาคและสรีรวิทยาของระบบหัวใจและหลอดเลือดเป็นอย่างดี เพื่อให้ง่ายแก่แพทย์ทางคลินิกในการทำความเข้าใจ ในบทนี้จึงขอกล่าวถึงกายวิภาคที่มีความสำคัญทางคลินิกในลำดับต้น ๆ เป็นประการสำคัญ (รูปที่ 3-1)

กายวิภาค (Anatomy) ของหัวใจทารก

องค์ประกอบหลักที่ควรพิจารณา

- ขนาด (dimensions)
- ตำแหน่ง (position)
- โครงสร้างภายนอก
- โครงสร้างภายใน
  - Atriums และ Ventricles
  - Septum : foramen ovale, interventricular septum
  - Atrioventricular valves
  - Pulmonary vein

ขนาด (size)

ขนาดของหัวใจมีความสำคัญในทางคลินิก เนื่องจากมีภาวะผิดปกติจำนวนมากมีผลต่อขนาดของหัวใจ โดยทั่วไปแล้ว สามารถประเมินได้ด้วยตาเปล่าหรือเชิงอัตวิสัย โดยหัวใจจะมีขนาดประมาณ 1 ใน 3 ของพื้นที่ทั้งหมด หรือ เส้นรอบวงหัวใจมีขนาดประมาณครึ่งหนึ่งของทรวงอก แต่ในการตรวจด้วยอัลตราซาวด์อาจวัดขนาดโดยตรงและเทียบกับค่ามาตรฐาน ซึ่งมีการวัดหลายรูปแบบเช่น

- การวัดอัตราส่วนระหว่างหัวใจกับทรวงอก (cardiothoracic ratio, C/T ratio) โดยการวัดค่าเส้นรอบวงหัวใจเทียบกับทรวงอก (cardiac circumference/thoracic circumference) จะมีค่าประมาณครึ่งหนึ่ง จากการศึกษาพบว่าอัตราส่วนปกติมีค่าประมาณ 0.55 ± 0.05[1;2] ซึ่งจะคงที่ตลอดการตั้งครรภ์ ในขณะที่บางการศึกษาพบว่า อัตราส่วนนี้มีค่าเฉลี่ยประมาณ 0.45 ที่ 17 สัปดาห์ และ 0.50 ขณะครรภ์ครบกำหนด[3]
- Cardiothoracic area ก็เป็นทางเลือกหนึ่งในการประเมินขนาดหัวใจ มีค่าปกติที่ค่อนข้างคงที่เช่นกัน คือ 0.25 – 0.35[4]
- การวัดอัตราส่วนระหว่างหัวใจกับทรวงอก (cardiothoracic ratio, CTR) โดยการวัดเส้นผ่าศูนย์กลาง (diameter) ในประสบการณ์ของคนไทยพบว่าใช้สะดวกกว่าการวัดเส้นรอบวง และมีประโยชน์มากในการประเมินทารกหัวใจโต โดยเฉพาะจากโรคฮีโมโกลบินบาร์ท[5] ในครึ่งแรกของการตั้งครรภ์จะมีค่าต่ำกว่า 0.5[6] ถ้ามากกว่านี้จะถือว่าหัวใจโต อย่างไรก็ตามค่า CTR นี้จะเพิ่มขึ้นตามอายุครรภ์ เช่น ค่า 0.65 อาจพบได้เป็นปกติได้ในไตรมาสสุดท้าย[7]

ตำแหน่ง / การเรียงตัวซ้ายขวา

หัวใจปกติวางตัวอยู่ทางด้านซ้าย อยู่ข้างเดียวกับกระเพาะอาหาร ในการตรวจหัวใจทารกจำเป็นต้องตรวจการเรียงตัวซ้ายขวา (situs) ของอวัยวะภายในด้วยเสมอ เนื่องจากการเรียงตัวผิดด้านมีความสัมพันธ์กับความพิการของหัวใจได้บ่อย ๆ การเรียงตัวซ้ายขวาของอวัยวะภายในจำแนกได้ดังนี้

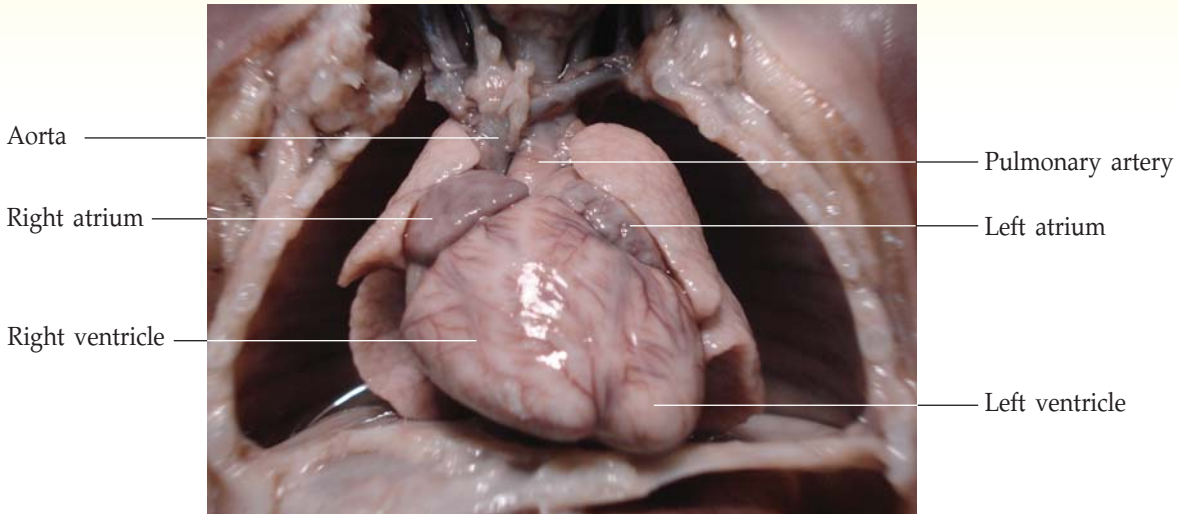

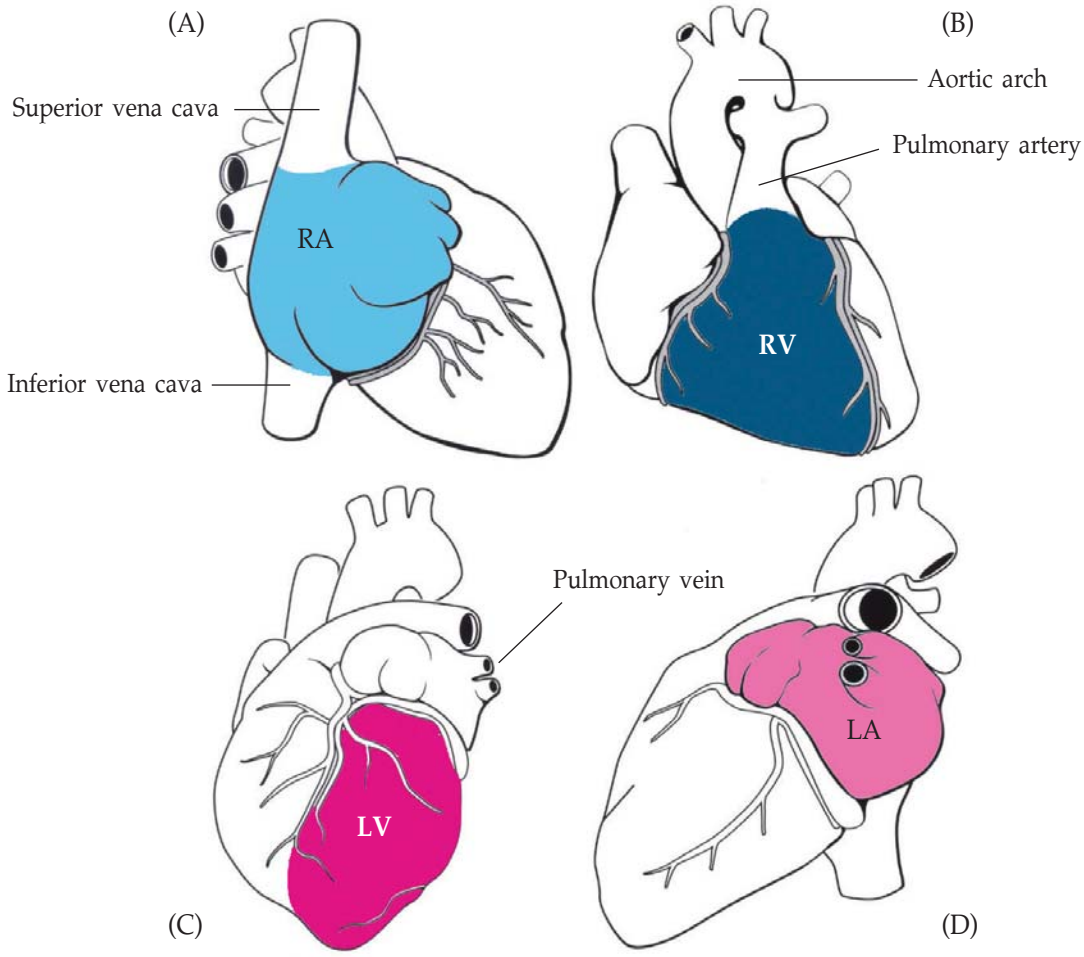

รูปที่ 3-1 ***บน*** *- ภาพแสดงภายในทรวงอกทารก อายุครรภ์ 20 สัปดาห์,* ***ล่าง*** *- รูปวาดแสดงหัวใจทารกภายนอกของหัวใจจากด้านต่าง ๆ (A) ด้านขวาหน้า, (B) ด้านหน้าตรง, (C) ด้านหลังซ้าย และ (D) ด้านหลัง. (RA= right atrium; RV=right ventricle; LV=left ventricle และ LA=left artium) (ดัดแปลงจาก Abuhamad A, Chaoui R. A Practical Guide to Fetal Echocardiography: Normal and Abnormal Hearts. Lippincott Williams & Wilkins; 2009)*

- **Situs solitus** หมายถึง การเรียงตัวซ้ายขวาของอวัยวะและหลอดเลือด ในคนปกติทั่วไป คือ หัวใจอยู่ค่อนไปทางซีกซ้าย กระเพาะอาหารและม้ามอยู่ซีกซ้าย ตับกลีบใหญ่และถุงน้ำดีอยู่ทางซีกขวา inferior vena cava อยู่ทางซีกขวา ในขณะที่ aorta ระดับท้องจะค่อนไปข้างหลังชิดกระดูกสันหลังเยื้องไปทางซ้าย ปอดขวามีสามกลีบ ส่วนปอดซ้ายมีสองกลีบ
- **Situs inversus** หมายถึง การเรียงตัวซ้ายขวาของอวัยวะและหลอดเลือดกลับด้านกับคนปกติ คือ เหมือนกับภาพในกระจก เช่นหัวใจและกระเพาะอาหารอยู่ข้างขวา ยอดหัวใจชี้ไปทางขวา ปอดซีกซ้ายมีสามกลีบในขณะที่ปอดซีกขวามีสองกลีบ เป็นต้น ซึ่งกรณีนี้พบได้ประมาณร้อยละ 0.01 ของประชากร มีการเพิ่มความพิการของหัวใจเล็กน้อย คือ มีความชุกประมาณร้อยละ 0.3-5[8] มีโอกาสเป็นกลุ่มอาการ Kartagener ถึงร้อยละ 20[9]
- **Situs ambiguous (heterotaxy)** หมายถึง การเรียงตัวซ้ายขวาของอวัยวะต่าง ๆ สับสน ไม่แน่นอน มีความผิดปกติของหัวใจเพิ่มขึ้นบ่อยมาก มีแนวโน้มที่อวัยวะเป็นแบบซีกซ้ายทั้งสองข้าง หรือซีกขวาทั้งสองข้าง (isomerism) แต่โดยทั่วไปจะไม่สามารถมีสองชุดที่เหมือนกันโดยสมบูรณ์ การตรวจบางอวัยวะอาจไม่สามารถบอกชนิดของ isomerism ได้แน่นอน situs ambiguous หรือ heterotaxy แบ่งออกเป็นสองแบบ คือ
  - **Left isomerism (polysplenia) :** อวัยวะภายในมีลักษณะเด่นที่คล้ายกับมีซีกซ้ายทั้งสองด้าน เช่น มีม้ามทั้งสองข้าง หรือหัวใจมี atrium เป็นข้างซ้ายทั้งสองข้าง inferior vena cava มักจะขาดไม่สามารถเทเข้าหัวใจซีกขวาได้ เลือดจากส่วนล่างจะเทเข้าหัวใจผ่านทาง azygos vein และ superior vena cava แทน เป็นต้น การเรียงตัวอวัยวะภายในมีความแปรปรวนมาก
  - **Right isomerism (asplenia) :** มีอวัยวะภายในบางส่วนเป็นเหมือนมีซีกขวาสองข้าง เช่น ไม่มีม้าม atrium มีซีกขวาสองด้าน การเรียงตัวอวัยวะภายในมีความแปรปรวนมาก

การตรวจหาตำแหน่งของ Aorta และ inferior vena cava *ที่อยู่ล่างต่อกระบังลมจะเป็นเกณฑ์ที่น่าเชื่อถือได้มากที่สุดในการแยกว่าเป็น left หรือ right isomerism*

แนวแกนหัวใจ (axis)

หัวใจปกติวางตัวอยู่ทางด้านซ้าย และแนวของ apex เอียงทำมุม 45 องศากับแนวกลางของทรวงอก แต่ค่าปกติอาจแปรปรวนอยู่ในช่วง 25-75 องศา[10;11] ถ้าหัวใจอยู่ในตำแหน่งปกติ คือ left atrium อยู่ชิดกระดูกสันหลังมากที่สุด และ right ventricle อยู่ชิดผนังทรวงอกด้านหน้า เรียกว่า levocardia (รูปที่ 3-2)

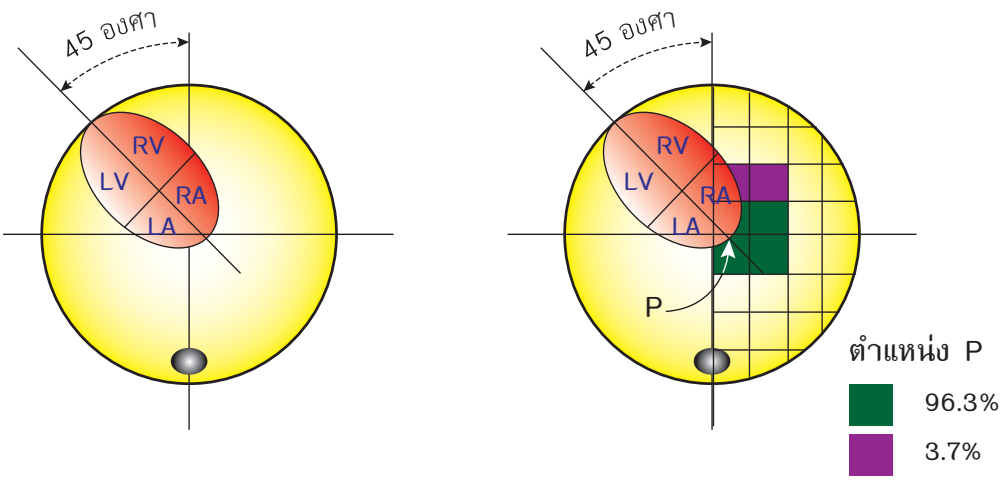

รูปที่ 3-2 *ตำแหน่งของหัวใจและแนวแกน โดยวัดที่ระดับ 4CV โดยที่จุด P คือจุดตัดของแนว interventricular septum กับขอบด้านหลังของหัวใจ. (LA=left artium; LV=left ventricle; RA=rigth atrium และ RV=right ventricle)* (ดัดแปลงจาก Comstock CH. Normal fetal heart axis and position. Obstet Gynecol 1987; 70:255-9.)

- **Dextrocardia** เป็นคำใช้เรียกหัวใจที่อยู่ในซีกขวาของทรวงอก ซึ่งมีอยู่สองกลุ่มคือ dextroposition หมายถึงหัวใจอยู่ซีกขวาแต่ยอดหัวใจยังคงชี้ไปทางด้านซ้าย มักจะเกิดจากหัวใจปกติที่ถูกกดเบียดให้เลื่อนไปทางขวา และกลุ่ม dextroversion หมายถึงหัวใจอยู่ในซีกขวาและยอดหัวใจก็ชี้ไปทางซีกขวา พบในกลุ่ม situs inversus เป็นต้น
- **Levocardia** หมายถึง หัวใจที่ถูกกดเบียดให้ย้ายไปทางด้านซ้ายมากผิดปกติ เช่น เกิดจากการมีก้อนในทรวงอกซีกขวา เป็นต้น
- **Mesocardia** หมายถึง หัวใจอยู่ในตำแหน่งกลางทรวงอก ยอดหัวใจชี้อยู่ในแนวกลางทรวงอก

การตรวจพบแนวแกนที่ผิดปกติ บ่งชี้ว่ามีโอกาสสูงที่จะมีความพิการของหัวใจซ่อนอยู่ภายใน เช่น left axis deviation สัมพันธ์กับความผิดปกติของ conotruncal ได้บ่อยมาก[12] เช่น Tetralogy of follot (TOF) เป็นต้น ส่วน right axis deviation มีความสัมพันธ์กับหลายโรค เช่น heterotaxy, double outlet of right ventricle (DORV), atrioventricular septal defect (AVSD) หรือ common atrium เป็นต้น[2]

โครงสร้าง

โครงสร้างภายนอก ประกอบด้วย

- Left common carotid artery
- Right brachiocephalic vein
- Left subclavian artery
- Brachiocephalic artery
- Aortic arch
- Coronary sinus
- Azygos arch
- Right superior & inferior pulmonary vein
- Hepatic veins (left, middle, right)
- Left superior & inferior pulmonary vein

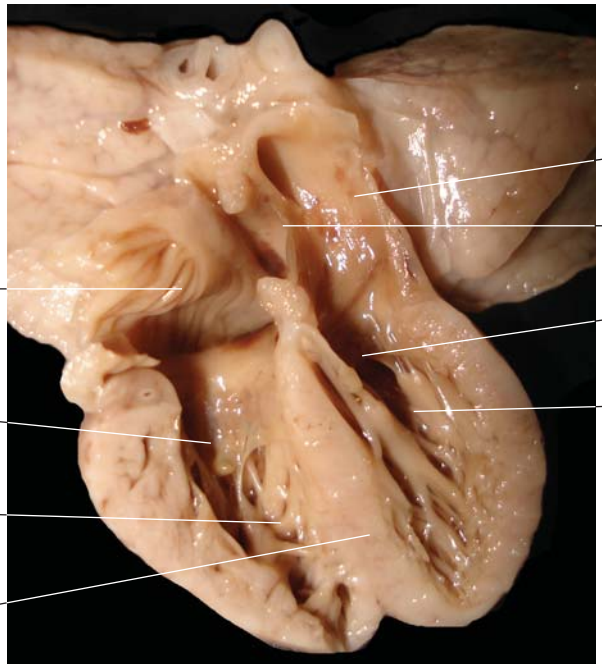

รูปที่ 3-3 *ภาพแสดงโครงสร้างภายในหัวใจทั้ง 4 ห้อง*

โครงสร้างภายใน ประกอบด้วย

Cardiac Valves

- Semilunar valves
- Pulmonic or Pulmonary valves
- Mitral valves
- Tricuspid valves
- Atrio-ventricular valves

หัวใจห้องบนและล่าง (Atrium, Ventricle) (รูปที่ 3-3)

- มีขนาดของช่องว่างภายในและความหนาของกล้ามเนื้อหัวใจพอ ๆ กัน ทั้งด้านซ้ายและขวา ซึ่งสามารถประเมินด้วยตาเปล่า หรือ การวัดค่าที่แน่นอนได้
- ค่าที่ใช้วัดเพื่อประเมินได้แก่ ความกว้างและยาวของ atrium และ ventricle ความหนาของผนังกล้ามเนื้อหัวใจ และผนังกั้นห้อง (ดูเทคนิคในการวัดในบทที่ 5)

ที่โรงพยาบาลมหาราชนครเชียงใหม่ ได้ทำการศึกษาและสร้างค่าอ้างอิงมาตรฐานของสัดส่วนต่าง ๆ ของหัวใจทารกในครรภ์ (จากจำนวน 657 ราย ช่วงอายุครรภ์ 15-37 สัปดาห์) สามารถนำมาประยุกต์ใช้ในการประเมินขนาดส่วนต่าง ๆ ของหัวใจโดยเฉพาะในรายที่สงสัยมีความผิดปกติ ซึ่งสามารถช่วยในการวินิจฉัยได้[7]

Right Atrium (RA) (รูปที่ 3-4)

เป็นห้องหัวใจที่รับเลือดจากเส้นเลือดดำหลัก ถือเป็นแหล่งแรกของการนำเลือดเข้าสู่หัวใจ เป็นห้องที่อยู่ด้านหน้า (เมื่อเทียบกับ left atrium) ส่วนหลังของ right atrium มีผนังค่อนข้างเรียบ แต่ส่วนหน้าเป็นผนังขรุขระแบบร่างแหเส้นหนา (trabeculated) ส่วน appendage ของ right atrium คล้ายรูปปิระมิดที่มีฐานกว้าง

Right atrium รับเลือดมาจาก 3 แหล่ง คือ superior vena cava (SVC), inferior vena cava (IVC) และ coronary sinus โดยที่ inferior vena cava เปิดเข้าทางช่องที่อยู่ค่อนไปทางข้างหลังของส่วนล่าง ที่ปากทางเข้ามีลักษณะเป็นสันทำหน้าที่คล้ายสันเขื่อน คอยบังคับกระแสเลือดจาก ductus venosus และ inferior vena cava ให้พุ่งตรงไปยัง foramen ovale เรียกว่า Eustachian valve หรือ Valve of IVC ที่บริเวณส่วนล่างหน้าและนอกต่อแนว Eustachian valve มีรูเปิดของ coronary sinus ซึ่งมี Thebesian valve เลือดจาก

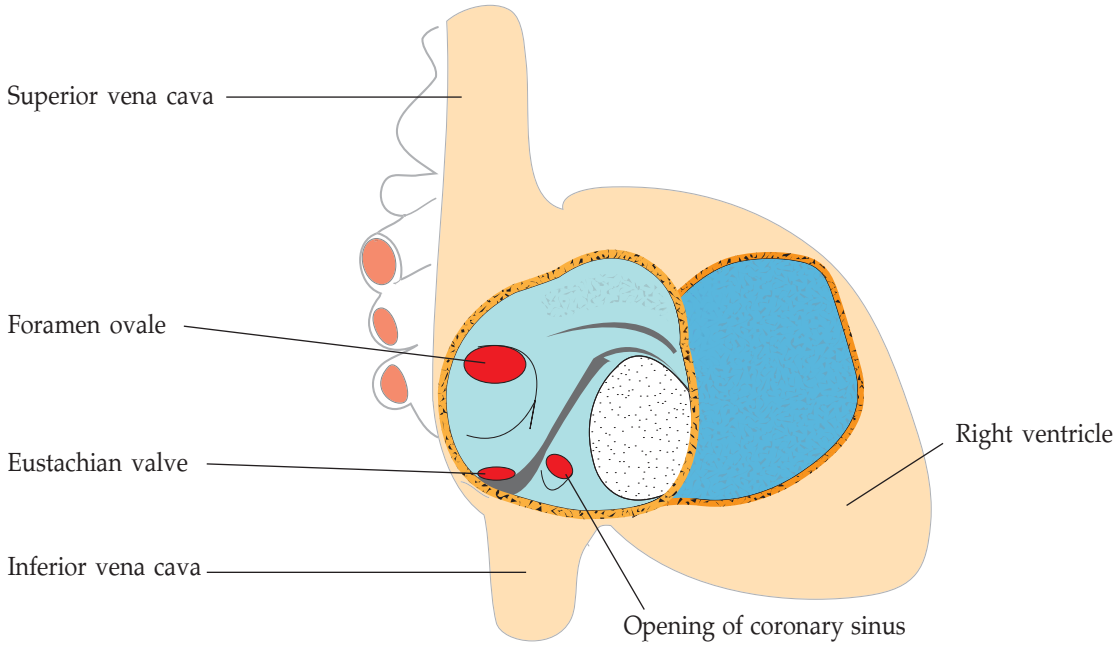

รูปที่ 3-4 *รูปวาดแสดงลักษณะกายวิภาคภายใน Right atrium (ดัดแปลงจาก Abuhamad A, Chaoui R. A Practical Guide to Fetal Echocardiography: Normal and Abnormal Hearts. Lippincott Williams & Wilkins; 2009)*

กระแสนี้จะไม่ผ่านไป foramen ovale ส่วนทางเข้าของเลือดจาก superior vena cava จะไม่มีสันเขื่อนหรือลิ้นใด ๆ เลือดจะไหลอยู่ด้านหน้า และลงสู่ right ventricle

ที่ right atrium มี sinoatrial node ตั้งอยู่ที่บริเวณ epicardium ด้านบนชิดกับทางเข้าของ superior vena cava และมี atrioventricular node อยู่ที่ส่วนล่างของ right atrium ใกล้ ๆ กับทางเข้าของ coronary sinus

Left Atrium (LA)

Left atrium เป็นห้องที่อยู่หลังสุดของห้องหัวใจ อยู่ใกล้กับกระดูกสันหลัง และ descending aorta มากที่สุด นับเป็นความสัมพันธ์ที่คงที่มากที่สุด แม้ในรายที่หัวใจผิดปกติ หรือถูกกดเบียดด้วยก้อนในทรวงอก left atrium ก็มักจะยังคงอยู่ใกล้ descending aorta มากที่สุดอยู่ ผนังด้านในส่วนใหญ่เรียบทั้งด้านหน้าและด้านหลัง แต่ส่วนที่เป็น appendage มีความขรุขระภายใน (trabeculated) รูปลักษณ์ของ appendage คล้ายรูปนิ้วมือ หรือปีกนก คือแคบ ๆ ยาว ๆ ภายในมี flap ของ foramen ovale ซึ่งปิดเปิด หรือตีไปมาอยู่ในห้อง left atrium ซึ่งนับเป็นลักษณะจำเพาะที่เห็นได้ง่ายจากอัลตราซาวด์ มีเส้นเลือด pulmonary veins เปิดเข้า 4 เส้น superior สองเส้น และ inferior สองเส้น ในภาพตัดขวางทรวงอกของ 4CV จะเห็น inferior pulmonary veins ทั้งสองเส้น แต่จะไม่เห็น superior ซึ่งอยู่เหนือระดับวิวนี้ขึ้นไป

ผนังกั้นหัวใจห้องบน (Atrial septum)

จะเห็น 3 ส่วนหลัก ส่วนแรกคือผนังกั้นที่ยื่นออกมาเล็กน้อยจากผนังด้านหลัง อยู่ไกลจาก apex มากที่สุด ส่วนที่สอง คือ flap of foramen ovale และส่วนที่สาม คือ ส่วนของ primum septum ที่หลงเหลืออยู่ โดยอยู่ระหว่าง foramen ovale กับ crux

Foramen ovale

- อยู่ตรงกลางของ atrial septum จะปิดในช่วงท้ายของ atrial systole ก่อนเปิดให้เลือดจาก right atrium ไหลเข้าไปใน left atrium ได้
- ถ้ามองจาก lateral view จะดูเล็กกว่า apical view
- ขนาดของรูเปิดจะเท่ากับเส้นผ่าศูนย์กลางของ aorta ในแต่ละอายุครรภ์

ลิ้นที่กั้นระหว่างห้องหัวใจห้องบนกับหัวใจห้องล่าง (Atrioventricular valves; AV valves)

ลิ้นหัวใจกั้นระหว่าง atrium ไปยัง ventricle ห้องขวา คือ tricuspid valve (TV) และหัวใจห้องซ้าย คือ mitral valve (MV) จากอัลตราซาวด์จะเห็นมีการเคลื่อนไหวตลอดเวลา เป็น valve มีขนาดเล็ก ในการศึกษาอย่างละเอียดจึงควรย้อนดูภาพจาก cine loop ให้มีการเคลื่อนไหวที่ช้าลงจะทำให้ง่ายขึ้น ในทารกปกติจะพบ

- การเปิดปิดของ valve ควรขยับได้อย่างอิสระ
- รูเปิดของ valve ควรมีขนาดใกล้เคียงกันทั้งสองข้าง แต่รูเปิดของ tricuspid valve อาจใหญ่กว่าเล็กน้อย โดยเฉพาะช่วงใกล้คลอด สามารถดูได้ด้วยตาเปล่า หรือ วัดขนาดของรูเปิดจากภาพที่ระดับ valve ring ในจังหวะที่มีการคลายตัว
- Tricuspid valves มีสาม leaflets เรียกตามตำแหน่งที่เกาะ คือ septal, anterior และ posterior leaflets และมี papillary muscles สามมัดเป็นที่ยึดของกลุ่มใย chordae tendineae จาก leaflets ดังกล่าว มัดหน้าจะมีความหนาและเห็นได้ชัดที่สุดจากอัลตราซาวด์
- Chordae tendineae จาก Tricuspid valves leaflets ติดโดยตรงเข้ากับผนัง right ventricle ซึ่งลักษณะนี้จะไม่มีในซีก left ventricle
- Tricuspid valves เกาะบน interventricular septum ใกล้ทางด้านยอด (apex) มากกว่า mitral valves
- Mitral valves ประกอบด้วยสอง leaflets คือ กลีบหน้าและกลีบหลัง และมี papillary muscle สองมัด เกาะบนผนัง free wall ไม่มีกลีบที่ยึดติดกับผนังกั้น (septal) โดยที่กลีบด้านหน้าของ mitral valves มีไฟบรัสต่อเนื่องไปกับ aortic valve
- ไม่มี chordae tendineae จาก mitral valves ไปเกาะโดยตรงที่ผนัง left ventricle ซึ่งต่างกับใน right ventricle

Crux

คือ จุดที่ผนังกั้นหัวใจห้องบนและห้องล่างมาบรรจบกัน และเป็นที่เกาะของ atrioventricular valves

- ตำแหน่งที่ tricuspid valve เกาะจะอยู่ต่ำหรือใกล้กับ apex มากกว่า mitral valve เล็กน้อย ตำแหน่งเกาะของ valves จึงเหลื่อมกันอยู่ (off-setting) ไม่ติดกับ crux ที่ระดับเดียวกัน
- เป็นที่ยึดเกาะของ interatrial septum และ interventricular septum ด้วย

Right Ventricle (RV) (รูปที่ 3-5)

RV ใกล้กับผนังทรวงอกด้านหน้ามากที่สุด ภายในมีโครงสร้างสำหรับยึดการปิดเปิด tricuspid valves ดังกล่าวข้างต้น ภายในโดยเฉพาะส่วน inlet และใกล้ ๆ apex จะมีลักษณะ trabeculated หนาแน่น แบบร่างแหหยาบ และมี moderator band ที่ส่วน apex ทำให้ช่อง right ventricle ลึกไปไม่ถึงยอดของหัวใจ แต่ในช่อง left ventricle จะมีช่องภายในไปไกลถึงยอดมากกว่า รูปร่างที่รองรับการไหลเวียนเลือดมีลักษณะเป็นรูปเสี้ยวพระจันทร์ คือ กระแสเลือดที่เข้าทาง tricuspid valves จะพุ่งลงมาแล้ววนออกเป็นแนวโค้งกลับเข้าในและขึ้นไปยังทางออก (Right ventricular outflow tract, RVOT) ทางออกนี้จะอยู่ใกล้กับ tricuspid valves แต่มี subpulmonic conus เป็นส่วนที่แยก tricuspid valve ออกจาก pulmonary valve

Left Ventricle (LV) (รูปที่ 3-6)

Left ventricle วางตัวอยู่ทางด้านหลังค่อนซ้ายของ right ventricle ภายในมีโครงสร้างสำหรับยึดการปิดเปิด mitral ventricle ดังกล่าวข้างต้น คือมี papillary muscles สองมัด ไม่มี moderator band ช่องว่างภายในมาก รูปร่างแคบและยาวกว่า rigth ventricle ดูคล้ายกรวยยอดมน ยอดของช่อง left ventricle ไกลไปทางยอดหัวใจมากกว่า right ventricle ซึ่งเป็นลักษณะที่ช่วยให้แยกจากกันได้ ผนังด้านในเรียบกว่า ทิศทางการไหลเข้าทาง mitral valves และวกไหลกลับออกทาง left ventricular outflow tract ของกระแสเลือดหักมุมเป็นรูปตัว V (พุ่งลงและพุ่งขึ้น) ทางพุ่งขึ้นหรือ left ventricular outflow tract จะอยู่ชิดด้านในของ interventricular septum ส่วนบน

ลักษณะเด่นที่ช่วยแยก Right และ Left ventricle

- ช่องว่างภายใน ventricle ข้างขวาจะน้อยกว่าข้างซ้าย
- ข้างขวาจะ มี moderator band และ papillary

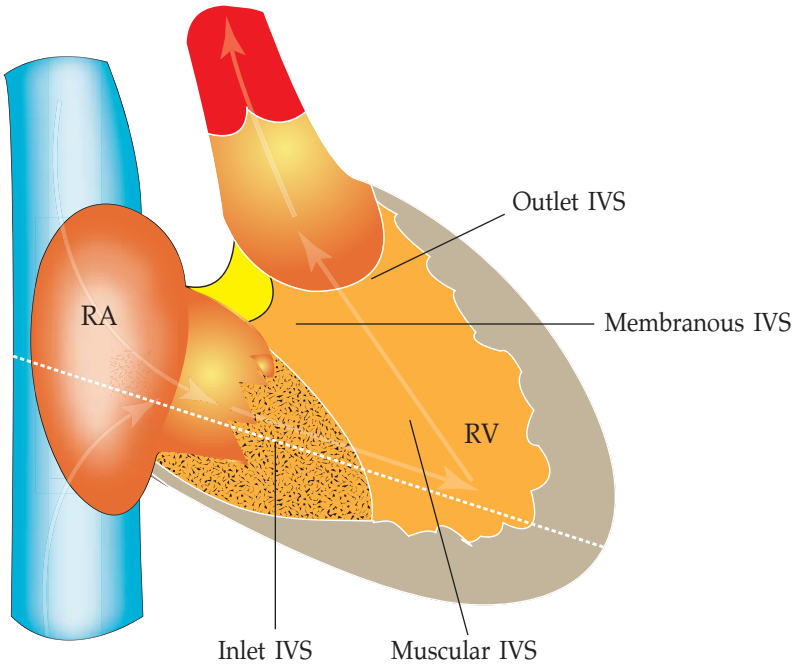

รูปที่ 3-5 *รูปวาดแสดงภายใน Right ventricle จะเห็น interventricular septum (IVS) ที่แบ่งเป็น 4 ส่วน คือ inlet IVS, muscular IVS, outlet IVS และ membranous IVS (RA=Right atrium; RV=Right ventricle)(Abuhamad A, Chaoui R. A Practical Guide to Fetal Echocardiography: Normal and Abnormal Hearts. Lippincott Williams & Wilkins; 2009)*

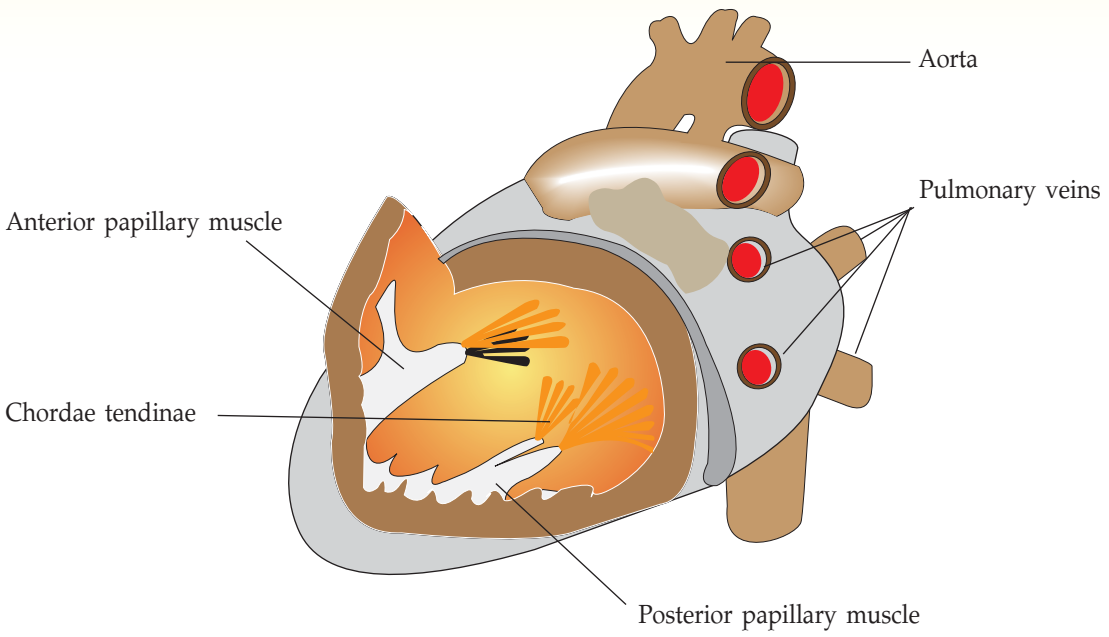

รูปที่ 3-6 *ภาพแสดงลักษณะกายวิภาคภายใน Left ventricle โดย mitral valve จะมี 2 leaflets ที่ยึดกับ papillary muscle (Abuhamad A, Chaoui R. A Practical Guide to Fetal Echocardiography: Normal and Abnormal Hearts. Lippincott Williams & Wilkins; 2009)*

muscle ที่ยึด tricuspid valve อยู่ แต่ข้างซ้ายไม่มี ซึ่ง mitral valve จะยึดกับผนังโดยตรงอย่างเดียว ไม่มีกล้ามเนื้อคอยยึดทางด้านล่าง

- Right ventricle ทอดอยู่ชิดกับผนังด้านหน้าของทรวงอก ค่อนไปทางขวา แต่ left ventricle จะชี้ไปทางด้านหลังและอยู่ซ้ายกว่า

ผนังกั้นห้องหัวใจล่าง (Interventricular Septum; IVS)

เป็นแผ่นกั้นแยก left ventricle และ right ventricle อยู่ตรงกลางระหว่างหัวใจทั้ง 2 ห้อง เห็นเป็นแนวยาวต่อเนื่องจาก apex มาถึง crux โดยที่ interventricular septum อาจแบ่งเป็นส่วน ๆ คือ 1) inlet IVS เป็นส่วนที่แยกทางเข้าของสองข้าง 2) muscular IVS คือส่วนใหญ่ของ interventricular septum ที่แยกสองข้างออกจากกัน เป็นส่วนที่เกิดจาก ผนัง ventricles เอง ที่โตงอกออกมาจากส่วนยอด ด้านหน้า และด้านหลัง 3) outlet IVS ส่วนที่โตต่อลงมาจาก spiral septum (แผ่นแยก truncus ออกเป็น aorta และ pulmonary artery) และผนัง ventricle มาเชื่อมกัน 4) membranous IVS ส่วนที่โตมาจากทั้ง endocardial cushion ที่โตลงไปเชื่อมกับ muscular IVS และเชื่อมต่อกับ spiral septum เป็น interventricular septum ส่วนที่อยู่ใกล้ crux และทางออก เป็นตำแหน่งที่เกิด ventricular septal defect ได้บ่อยที่สุด

จุดเด่นทางกายวิภาค

Right atrium

- มี Vena cavae (เส้นเลือดดำใหญ่ทั้งสองเทเข้า)

Left atrium

- มี Pulmonary veins เปิดเข้า
- เห็น Flap of foramen ovale

Right ventricle

- Moderator band
- Septal insertion of papillary muscle
- Apical insertion of atrioventricular valve

Left ventricle

- ช่องหัวใจไกลลึกถึงยอด (apex)
- ภายในช่องหัวใจดูโล่งกว่า

Ductus arteriosus

- ไม่มีเส้นเลือดแตกแขนงไปเลี้ยงศีรษะ
- รูปร่างโค้งป้านแบบไม้ Hockey

Aortic arch

- มีเส้นเลือดแตกแขนงไปเลี้ยงศีรษะ
- รูปร่างโค้งมนแบบไม้เท้า (candy cane)

Descending aorta

- เห็นเป็นเส้นเลือดที่ถูกตัดแนวขวาง อยู่ทางด้านหลัง ของ mediastinum ค่อนมาทางด้านซ้ายของ spine และหลังต่อ atrium ซ้าย

Pulmonary Vein

- เป็นเส้นเลือดที่เปิดเข้าสู่หัวใจห้องบนซ้าย
- Upper และ Lower pulmonary vein มาจากปอดทั้งสองข้าง จะเปิดเข้า atrium ซ้ายทางด้านหลังคนละฟาก และจะเห็นอยู่ 2 ข้างของ descending aorta

น้ำในช่องเยื่อหุ้มหัวใจ (pericardial effusion)

- ตามขอบนอกของ ventricle จะเห็นเป็นแนวเส้นสีดำบาง ๆที่ขยับตามการบีบตัวของหัวใจ เป็นน้ำหล่อลื่นที่ฉาบอยู่เพื่อลดแรงเสียดทานในการบีบตัวของหัวใจ จะเห็นได้ชัดใน lateral view มากกว่า apical view ส่วนใหญ่จะหนาไม่เกิน 2 มิลลิเมตร[13;14]

เส้นเลือดใหญ่ (Great arteries)

Great arteries ที่ออกจากหัวใจ มี 2 เส้น ได้แก่ pulmonary artery และ aorta

Pulmonary artery (PA) (รูปที่ 3-7)

เส้นเลือดแดงนี้จะออกมาจาก right ventricle ทางด้านหน้าและทอดข้าม aorta ทิศทางพุ่งไปยังไหล่ซ้าย โดย main pulmonary artery(MPA) จะแยกแขนงหลังจากที่ทอดข้าม aorta เป็น right และ left pulmonary

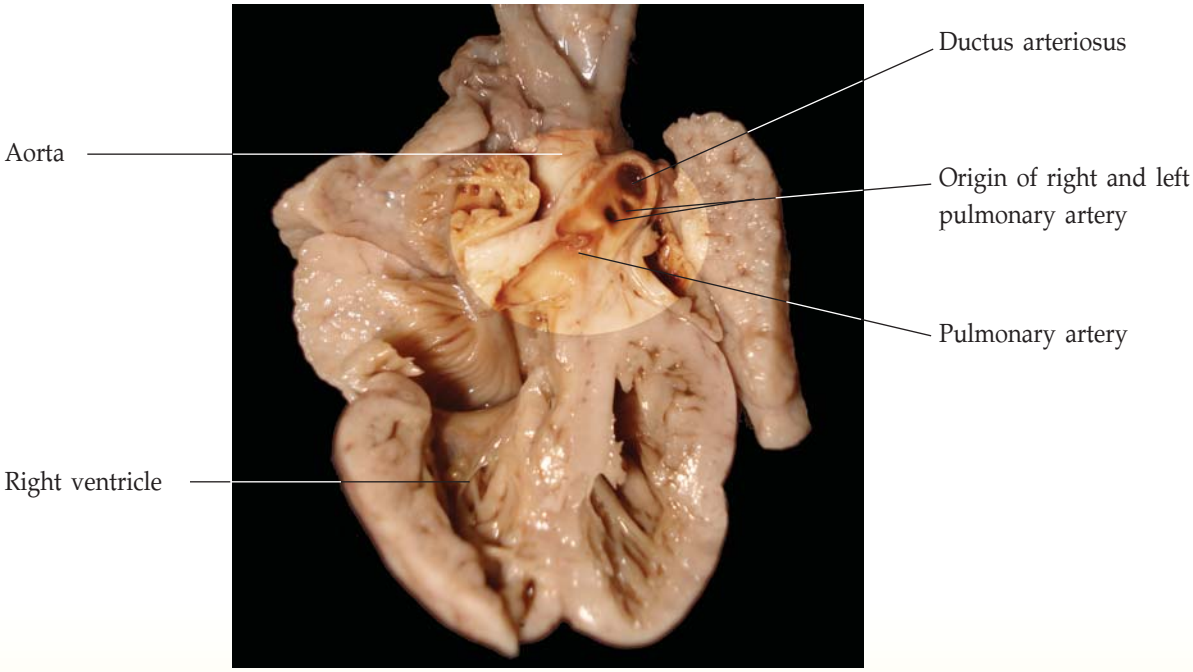

รูปที่ 3-7 *ภาพแสดง Pulmonary artery ที่ออกจาก Right ventricle จะเห็นรูที่เปิดออกเป็น right และ left pulmonary artery และต่อเนื่องเป็น ductus arteriosus*

รูปที่ 3-8 *ภาพแสดง Pulmonary artery ที่ออกจาก Right ventricle ทางด้านข้าง ซึ่งแยกเป็น ductus arteriosus มาเปิดเข้า descending aorta กลายเป็น ductal arch*

artery และ แยกเป็น ductus arteriosus เชื่อมต่อกับ descending aorta (รูปที่ 3-8) เส้นเลือดที่แตกแขนงออกมาจะเข้าไปยังปอดทั้งสองข้าง โดย left pulmonary artery จะทอดลงด้านหลัง ข้าม bronchus ด้านซ้าย ไปยัง hilum ส่วน right pulmonary artery ทอดไปใต้ต่อ aortic arch เหนือ left atrium และอยู่หลังต่อ superior vena cava ก่อนที่จะเทเข้าสู่ right hilum ในจังหวะการคลายตัวของหัวใจ semilunar valve ของ pulmonary artery จะป้องกันการไหลย้อนกลับเข้าสู่ right ventricle ตำแหน่งจะอยู่ค่อนมาทางด้านหน้าชิดกับขอบ sternum ด้านซ้าย ประกอบด้วย 3 leaflet คือ ด้านหน้า ด้านขวา และด้านซ้ายที่ชิดกับ septum แยกจาก tricuspid valve ได้ด้วย subpulmonic conus ทำให้เวลาตรวจอัลตราซาวด์ใน long axis view จึงไม่สามารถเห็น ventricular inflow และ outflow พร้อมกันได้

วิธีแยกจาก ascending aorta : ให้ดูจากการแตกแขนงเป็น right และ left pulmonary artery เพราะถ้าเป็น aorta จะไม่มีการแตกแขนงก่อนจะไปเป็น aortic arch

- main pulmonary artery ออกจากหัวใจซีกขวาในด้านหน้าของหัวใจ ทอดข้าม aorta พุ่งชี้ไปทางหัวไหล่ซ้ายของทารก
- การแตกแขนงซ้ายขวาของ main pulmonary artery เป็นลักษณะจำเพาะที่ช่วยแยกจาก Aorta
- Aortic arch และ Ductal arch รวมกันทางด้านซ้ายของ trachea ไม่มีเส้นเลือดทางด้านขวาและหลังของ trachea
- Ductal arch จะมีความโค้งที่เป็นมุมป้านมากกว่า Aortic arch ทอดออกจากส่วนหน้ากว่า และไม่แตกแขนง
- ความเร็วของเลือดใน Ductal arch จะเร็วที่สุดในร่างกาย

Aorta (รูปที่ 3-9)

เส้นเลือดแดง aorta แบ่งออกเป็น 4 ส่วนใหญ่ คือ ascending aorta, aortic arch และ descending aorta ซึ่งแบ่งเป็น 2 ส่วน คือ ส่วน thoracic และ ส่วน

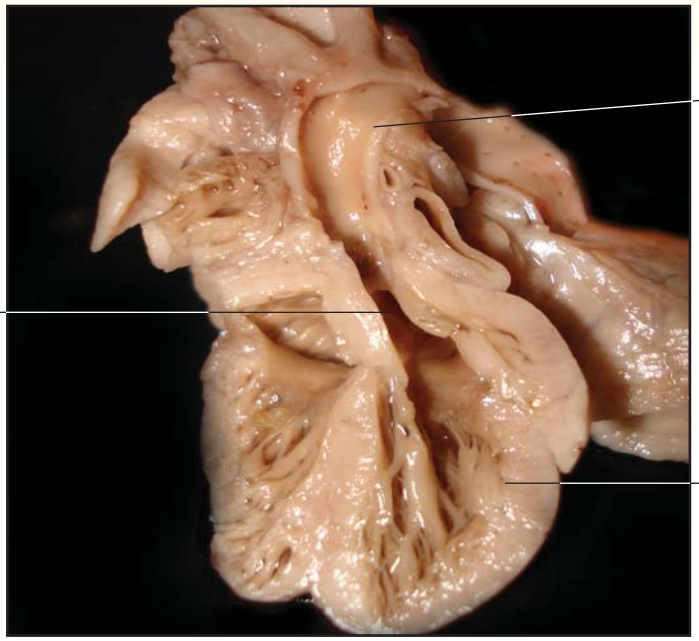

รูปที่ 3-9 *ภาพแสดง Aorta ที่ออกจาก Left ventricle*

abdomen (รูปที่ 3-10) โดย ascending aorta มีขอบเขตทางด้านหน้าคือ interventricular septum ซึ่งผนังของทั้งสองจะต่อเนื่องกันไปตลอดแนว ด้านหลังคือ anterior leaflet ของ mitral valve ทำให้เวลาใส่ color flow เพื่อดูการไหลเวียนของเลือด จะสามารถเห็นได้ทั้งเลือดที่เข้าและออกจากหัวใจซีกซ้ายใน plane เดียวกัน ascending aorta ออกจาก left ventricle ตรงกลางของหัวใจและอยู่ทางขวาต่อ pulmonary artery ทอดมาทางด้านหน้าไปหาไหล่ขวา ขนานตามแนว long axis ของ left ventricle อยู่ระหว่าง atrium 2 ข้างใต้ต่อ pulmonary artery, ascending aorta ก่อนจะออกจากหัวใจไปทางด้านหลังและโค้งเป็น aortic arch จะทอดข้าม right pulmonary artery และ bronchus มาทางด้านซ้ายซึ่งอธิบายการเป็น left aortic arch หลังจากนั้นจะแตกแขนงเป็น brachiocephalic, left common carotid และ left subclavian artery โดยที่ brachiocepalic จะแตกแขนงเป็น right common carotid และ right subclavian artery เลือดที่ไหลผ่านส่วนนี้จะไปเลี้ยงศีรษะ คอ และส่วนบนของลำตัว aortic valve ประกอบด้วย right และ left coronary cusps ที่ให้แขนงออกไปเป็น right และ left coronary artery และ posterior cusp หลังจากนั้นจะโค้งเป็น arch และต่อลงมาเป็น descending aorta ทอดในสู่ส่วนล่างของร่างกาย ในระดับ thoracic และ abdomen ตามลำดับ

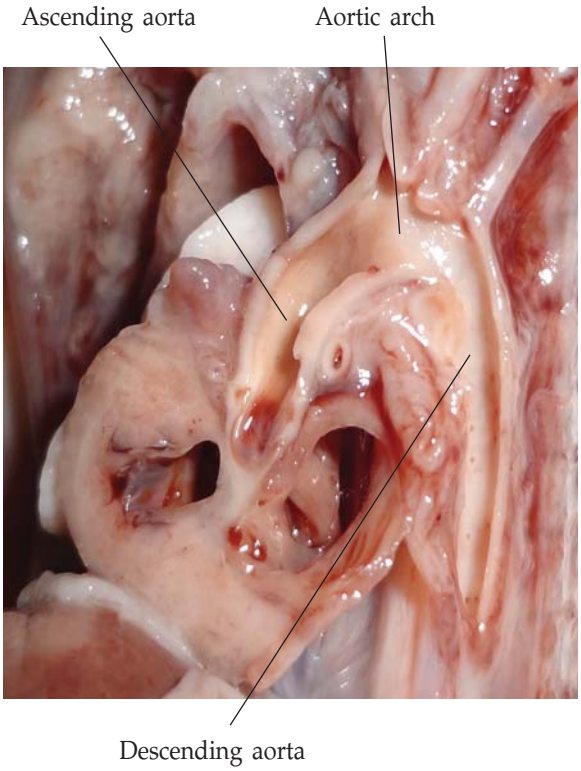

รูปที่ 3-10 *ภาพแสดง ascending aorta ที่ออกจาก Left ventricle ทางด้านข้าง ซึ่งโค้งต่อมาเป็น aortic arch*

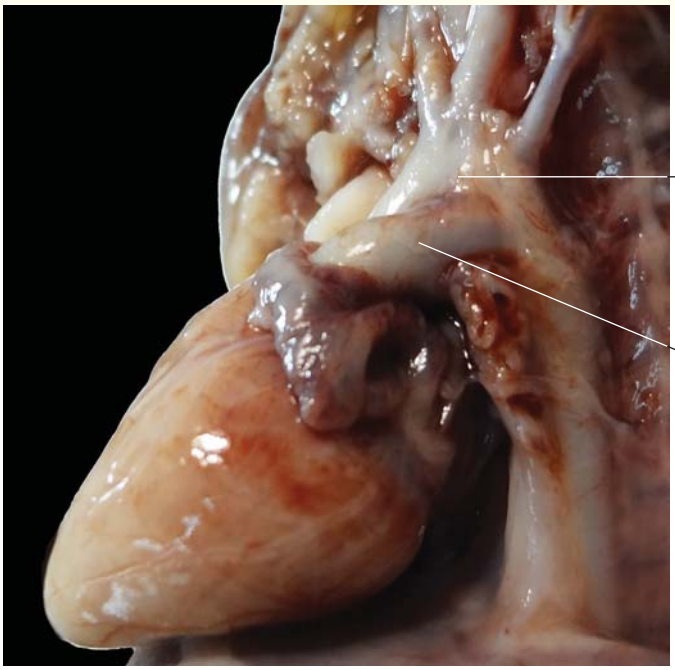

รูปที่ 3-11 *ภาพแสดง Ductal arch และ Aortic arch*

วิธีแยกจาก ductal arch : ให้ดูการแตกแขนงของเส้นเลือดที่ไปเลี้ยงศีรษะและคอ จะออกจาก aortic arch ช่วยในการแยกกับ ductal arch ได้ เพราะทั้งสองเส้นจะมาเปิดเข้า descending aorta เหมือนกัน (รูปที่ 3-11)

- Ascending Aorta ออกจาก left ventricle ที่ส่วนกลางของหัวใจ และอยู่ไปทางขวาของ pulmonary artery
- Ascending Aorta หักมุมชี้ไปทางไหล่ขวา และขนานไปกับ long axis ของ left ventricle ขณะที่ออกจากหัวใจ ถ้าไม่มีการหักมุมไปทางขวา แต่มีทิศทางที่ออกแบบขนานไปกับ interventricular septum ถือว่าผิดปกติ ซึ่งเห็นได้บ่อย ๆ ในภาวะผิดปกติ ชนิดที่เป็น transposition of great artery
- การแตกแขนงของ aortic arch มีลักษณะจำเพาะที่ทำให้แยกได้จาก ductal arch
- ส่วนสำคัญของ five chamber view คือความต่อเนื่องของผนังด้านหลังของ aorta กับ mitral valve และความต่อเนื่องของผนังด้านหน้าของ aorta ไปกับ interventricular septum
- Transverse aortic arch เป็นเส้นเลือดใหญ่ที่อยู่ในตำแหน่งสูงสุดของทรวงอก มีทิศทางเฉียงทอดข้าม midline จากทรวงอกด้านขวาส่วนหน้าไปยังด้านซ้ายส่วนหลัง เพื่อเข้าสู่ descending aorta

การตรวจ great arteries ต้องคำนึงถึง

- ขนาด (size)
- ตำแหน่ง (position)
- โครงสร้าง (structure)
- การทำงาน (function)

ขนาด (size)

โดยปกติขนาดของ pulmonary artery จะใหญ่กว่า aorta เล็กน้อย สามารถประเมินได้ด้วยตาเปล่าหรือวัดขนาดของเส้นเลือดก็ได้ ถ้าจะวัดขนาดต้องวัดในช่วง diastole ที่ระดับของ valve ในช่วงแรก (อายุครรภ์ 12 สัปดาห์) ขนาดจะยังไม่ต่างกัน ตั้งแต่อายุครรภ์ 16 สัปดาห์ pulmonary artery จะเริ่มใหญ่กว่า aorta เล็กน้อยไปจนถึงหลังคลอด

ตำแหน่ง (position)

เลื่อนหัวตรวจจาก 4CV ไปทางด้านศีรษะทารก เส้นเลือดใหญ่อันแรกที่เห็น คือ aorta และ pulmonary artery ตามลำดับ โดย pulmonary trunk จะทอดข้าม aorta จะเห็นว่า pulmonary valve จะอยู่สูงไปทางด้านซ้ายของ aortic valve แต่เมื่อ aorta โค้งขึ้นเป็น aortic arch จะอยู่สูงกว่า ductal arch ที่แยกมาจาก pulmonary trunk

โครงสร้าง (structure)

Aorta จะแตกแขนงแรกเป็น coronary artery ซึ่งส่วนใหญ่มีขนาดเล็กมากทำให้ไม่ค่อยเห็นถ้าไม่ได้ตั้งใจจะหาจริง ๆ แต่แขนงแรกที่จะเห็นได้โดยง่าย คือ neck vessels ที่แยกขึ้นไปเลี้ยงส่วนคอ โดยจะเห็น view ที่กำลังโค้งขึ้นเป็น arch แต่จะไม่เห็นใน transverse view ต่างจาก pulmonary artery ที่แตกแขนงเป็น right และ left pulmonary artery เพื่อเข้าไปยังปอดสองข้าง สามารถเห็นได้ใน transverse view นี้ และ arterial duct หรือ ductal arch จะยื่นต่อเนื่องไปจาก pulmonary artery เพื่อเปิดเข้า descending aorta ซึ่งใน transverse view นี้ ส่วนใหญ่จะเห็นแต่ arterial duct และ right pulmonary artery แต่ left pulmonary artery จะไม่ค่อยเห็นยกเว้นใส่ color flow mapping

เมื่อเส้นเลือด aorta และ arterial duct มารวมกันและเข้าสู่ descending aorta จะเห็นเป็น V shape ของเส้นเลือด โดยมุมล่างของตัว V คือ descending aorta ที่บริเวณด้าน posterior ของทรวงอก ขายาวของตัว V คือ pulmonary trunk ส่วนขาสั้น คือ aorta

การทำงาน (function)

Valve สามารถเคลื่อนไหวได้อย่างอิสระ ในช่วง systole จะไม่เห็นเนื่องจากจะแนบไปกับผนังของ aorta ความเร็วของการไหลเวียน จะเพิ่มขึ้นตลอดการตั้งครรภ์ จาก 30 ซม./วินาที ที่อายุครรภ์ 12 สัปดาห์ จะเพิ่มขึ้นถึง 1 ม./วินาที เมื่ออายุครรภ์ครบกำหนด โดยการไหลเวียนใน aorta จะเร็วกว่า pulmonary artery ในภาวะปกติ ไม่ควรเห็นการไหลย้อนกลับของเลือดที่เรียกว่า regurgitation ทิศทางการไหลเวียนของเส้นเลือดใหญ่ทั้งสองเส้นควรไปทางเดียวกัน คือ เข้าหา spine

เอกสารอ้างอิง

1) Allan LD, Cook AC, Huggon IC. Fetal Echocardiography: A Practical Guide. London: Cambridge University Press; 2009.
2) Jeanty P, Pilu G, Romero R. Fetal Echocardiography Part 1 : CD-ROM. 2001.
3) Paladini D, Chita SK, Allan LD. Prenatal measurement of cardiothoracic ratio in evaluation of heart disease. Arch Dis Child 1990 Jan;65(1 Spec No):20-3.
4) Chaoui R, Bollmann R, Goldner B, Heling KS, Tennstedt C. Fetal cardiomegaly: echocardiographic findings and outcome in 19 cases. Fetal Diagn Ther 1994 Mar;9(2):92-104.
5) Tongsong T, Wanapirak C, Sirichotiyakul S, Chanprapaph P. Sonographic markers of hemoglobin Bart disease at midpregnancy. J Ultrasound Med 2004 Jan;23(1):49-55.
6) Tongsong T, Tatiyapornkul T. Cardiothoracic ratio in the first half of pregnancy. J Clin Ultrasound 2004 May;32(4):186-9.
7) Luewan S, Yanase Y, Tongprasert F, Srisupundit K, Tongsong T. Fetal cardiac dimensions at 14-40 weeks' gestation obtained using cardio-STIC-M. Ultrasound Obstet Gynecol 2011 Apr;37(4):416-22.
8) De Vore GR, Sarti DA, Siassi B, Horenstein J, Platt LD. Prenatal diagnosis of cardiovascular malformations in the fetus with situs inversus viscerum during the second trimester of pregnancy. J Clin Ultrasound 1986 Jul;14(6):454-7.
9) Holzmann D, Ott PM, Felix H. Diagnostic approach to primary ciliary dyskinesia: a review. Eur J Pediatr 2000 Jan;159(1-2):95-8.
10) Abuhamad A, Chaoui R. A practical guide to fetal echocardiography : normal and abnormal hearts. 2 ed. Philadelphia: Lippincott Williams & Wilkins; 2010.
11) Comstock CH. Normal fetal heart axis and position. Obstet Gynecol 1987 Aug;70(2):255-9.
12) Smith RS, Comstock CH, Kirk JS, Lee W. Ultrasonographic left cardiac axis deviation: a marker for fetal anomalies. Obstet Gynecol 1995 Feb;85(2):187-91.
13) Dizon-Townson DS, Dildy GA, Clark SL. A prospective evaluation of fetal pericardial fluid in 506 second-trimester low-risk pregnancies. Obstet Gynecol 1997 Dec;90(6):958-61.
14) Jeanty P, Romero R, Hobbins JC. Fetal pericardial fluid: a normal finding of the second half of gestation. Am J Obstet Gynecol 1984 Jul 1;149(5):529-32.

บทที่ 4

สรีรวิทยาเชิงคลินิก

Clinical Physiology

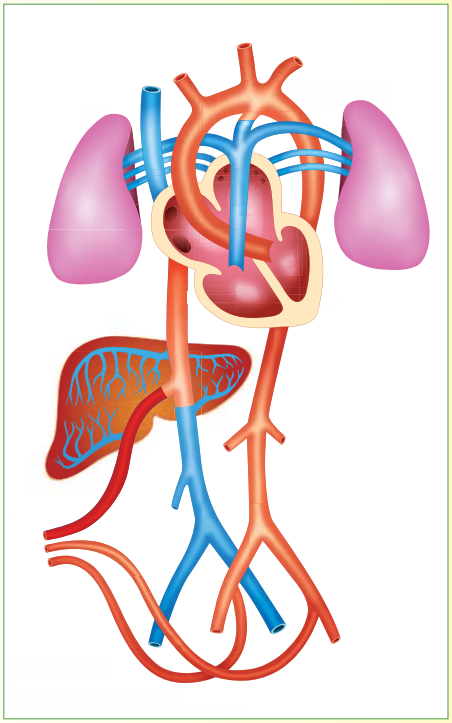

ระบบหมุนเวียนของเลือดทารกในครรภ์ (Fetal Circulation)

ระยะก่อนคลอด[1;2]

เลือดจากรกเข้าสู่ร่างกายทางเส้นเลือดดำสายสะดือ (umbilical vein) ซึ่งมีเพียงเส้นเดียว นำเลือดที่มีออกซิเจนสูง และอาหารผ่านเข้าร่างกายทารกทางสายสะดือ เข้าไปตามผนังหน้าท้องของทารกและเข้าสู่ตับ เส้นเลือดนี้แตกแขนงเป็น portal sinus และ ductus venosus ซึ่ง portal sinus จะนำเลือดไปเลี้ยงตับ ส่วน ductus venosus เปิดเข้าสู่ inferior vena cava (IVC) โดยตรง เลือดจากตับไหลผ่านออกทางเส้นเลือดดำตับ(hepatic vein) เข้าสู่ IVC เลือดจาก IVC ที่เข้าสู่หัวใจมีความเข้มข้นของออกซิเจนน้อยกว่าเลือดที่มาจากรก แต่ก็ยังมากกว่าเลือดที่มาจาก superior vena cava (SVC)

เลือดจาก IVC และ SVC ไหลเข้าสู่ right atrium เช่นเดียวกัน แต่ทิศทางของเลือดที่พุ่งเข้าสู่หัวใจเป็นคนละทิศทาง เลือดจาก IVC พุ่งชน crista dividens แล้วสะท้อนพุ่งเข้าสู่ foramen ovale ผ่านไปยัง left atrium ส่วนเลือดจาก SVC ผ่าน foramen ovale น้อยมาก หรือไม่ผ่านเลย เลือดจาก IVC ผ่าน foramen ovale เข้าสู่ left atrium แล้วผ่านลงสู่ left ventricle จะมีออกซิเจนมากกว่าเลือดใน right ventricle ที่มาจาก SVC โดย oxygen saturation ต่ำกว่าใน left ventricle ร้อยละ 10-15 เลือดจาก left ventricle ถูกสูบฉีดไปเลี้ยงอวัยวะสำคัญได้แก่ หัวใจ สมอง ฯลฯ เลือดจาก right ventricle ถูกสูบฉีดผ่านทาง pulmonary trunk ซึ่งส่วนใหญ่จะ shunt ผ่านทาง ductus arteriosus สู่ desending aorta เลือดผ่านปอดเพียงส่วนน้อยเท่านั้น เนื่องจากความต้านทานในปอดของทารกในครรภ์สูง แต่ความต้านทานทาง ductus arteriosus และที่รก-สายสะดือต่ำ เชื่อว่า prostaglandins E1 และ E2 ช่วยให้ ductus arteriosus อยู่ในภาวะขยายตัว และความต้านทานต่ำ (การให้ prostaglandin synthetase inhibitor แก่สตรีตั้งครรภ์จึงทำให้ ductus arteriosus ปิดก่อนกำหนดได้) เลือดกลับมาสู่รกโดยผ่านทางเส้นเลือดแดง hypogastric (ซึ่งส่วนปลายกลายเป็นเส้นเลือดแดงสายสะดือ)

เลือดที่มีออกซิเจนปริมาณสูงจากรก (oxygen saturation ร้อยละ 80) จะมาทาง umbilical vein แล้วผ่านตับ โดยร้อยละ 30-50 จะผ่านมาทาง ductus venosus[3-5] แต่สัดส่วนอาจลดลงเหลือเพียงร้อยละ 20 เมื่อครรภ์ครบกำหนด เลือดส่วนนี้มีออกซิเจนสูงและเทเข้า IVC โดยตรง เพื่อเข้าสู่ right atrium ส่วนเลือดที่เหลือเข้าสู่ hepatic sinusoid ผ่านเข้าตับทาง portal sinus และในที่สุดจะรวมกันเป็น hepatic veins เทเข้า IVC ไปยัง right atrium เช่นเดียวกัน เลือดที่ผ่านจาก umbilical vein เข้าสู่ตับแล้วออกทาง hepatic vein เข้าสู่ right atrium จะมีระดับออกซิเจนต่ำลงไปบ้างเล็กน้อย แต่ไม่มากนัก เนื่องจากตับได้ดูดซึมออกซิเจนไปเพียงร้อยละ 10-15 เท่านั้น[6] จึงทำให้ออกซิเจนในเลือดโดยรวมไม่ลดลงมาก ซึ่งเลือดส่วนใหญ่จะผ่านไป left atrium ทาง foramen ovale มีเลือดที่ออกซิเจนต่ำจำนวนเล็กน้อยจากปอดมารวมทาง pulmonary vein ที่ left atrium จากนั้นไหลลงสู่ left ventricle ออกจากหัวใจไปยัง ascending aorta เพื่อไปเลี้ยงร่างกายส่วนบนทางแขนงที่แตกออกบริเวณ arch พอลงมาทาง descending aorta จะได้รับเลือดที่มีออกซิเจนต่ำลงเล็กน้อยที่ผ่านมาจาก ductus arteriosus เข้ามารวมด้วย ส่วน right atrium หลังจากรับเลือดที่มีออกซิเจนต่ำจากส่วนบนของร่างกายที่เทเข้าหลอดเลือดดำ SVC แล้วเทเข้าสู่ right atrium รวมกับเลือดที่มาจาก IVC เป็นเลือดที่มีปริมาณออกซิเจนปานกลางเข้าสู่ right ventricle ส่งต่อไปที่ pulmonary artery มีเพียงร้อยละ 5-10 เท่านั้นที่ไปปอด เพราะปอดยังไม่ทำงาน ที่เหลือร้อยละ 90-95 จะผ่านไปยัง ductus arteriosus ไป

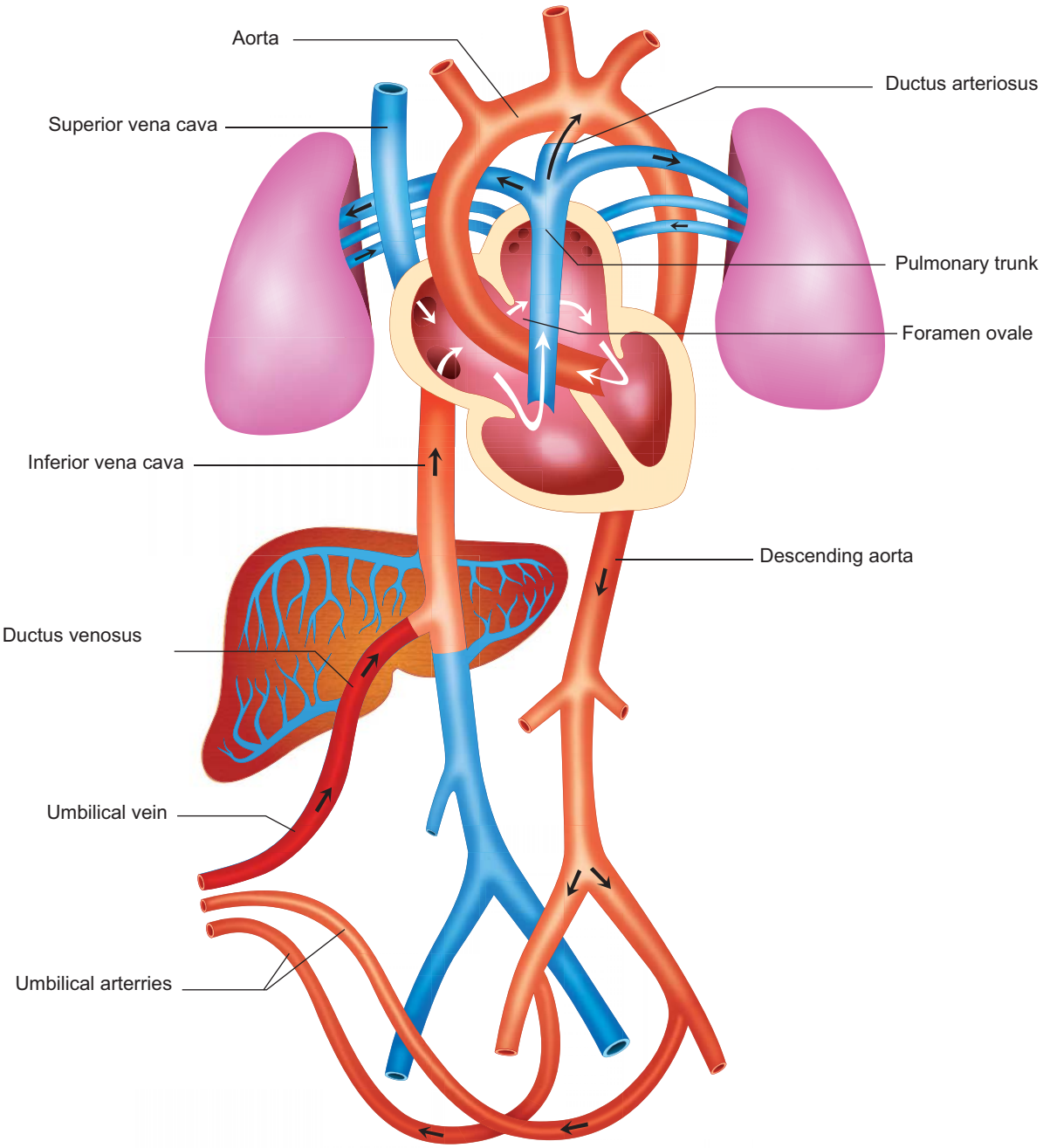

รูปที่ 4-1 *ระบบไหลเวียนโลหิตของทารกในครรภ์*

รวมกับเลือดที่มีออกซิเจนสูงจาก aortic arch และไปยัง descending aorta ไปเลี้ยง อวัยวะภายในและส่วนล่างของร่างกาย และมีส่วนที่ไป umbilical artery ที่จะกลับไปยัง placenta เพื่อแลกเปลี่ยนออกซิเจน

เลือดที่มาจาก umbilical vein จะผ่านเข้าไปในตับ และส่วนหนึ่งเทเข้าสู่ ductus venosus และเทเข้าสู่ IVC ซึ่งอยู่ใกล้ชิดมากกับตำแหน่งที่จะเปิดเข้าสู่ right atrium ซึ่งเลือดที่เข้าไปไม่ได้ปนกับเลือดที่มาจาก SVC แต่มีกระแสการไหลเวียนที่แตกต่างกัน แม้จะอยู่ใน right atrium เหมือนกัน รวมถึงเลือดที่มาจาก IVC ส่วนล่างกับเลือดที่มาจาก ductus venosus ก็ไม่ได้ปนกัน[7-11] เลือดที่มาจาก ductus venosus ซึ่งมีออกซิเจนสูงจะไหลไปทางด้าน antero-medial ของ IVC ในขณะที่กระแสเลือดที่มาจาก IVC ส่วนล่างแยกกระแสไปอยู่ทาง postero-lateral เลือดจาก ductus venosus ที่เปิดเข้าสู่ right atrium จะมีความเร็วสูงเนื่องจากไหลผ่านเส้นเลือดที่มีขนาดเล็กของ ductus venosus มีทิศทางพุ่งไปทางข้างซ้าย และถูกควบคุมกระแสโดย Eustachian valve (อยู่ปากทาง IVC เข้า right atrium) ปัดให้พุ่งตรงไปสู่ foramen ovale และถูกบังคับโดย flap foramen ovale และ crista dividens ของ interatrial septum ให้กระแสไปทาง left atrium ขณะที่เลือดจาก IVC ที่มาจากส่วนล่างของร่างกายถูกบังคับให้เข้าสู่ right atrium[12] ดังนั้นเลือดที่มีออกซิเจนสูงจึงมีกระแสหลักผ่านไปยัง left atrium และ left ventricle ไปเลี้ยงสมองและร่างกายส่วนบนมากกว่าส่วนเลือดที่มาจาก IVC ส่วนล่างซึ่งมีออกซิเจนต่ำจะมีทิศทางพุ่งไปทางขวาของ right atrium และจะวนลงสู่ right ventricle สำหรับเลือดจาก SVC มีทิศทางพุ่งลงสู่ right ventricle มากกว่าและส่วนใหญ่จะผ่านออกไปทาง ductus arteriosus และ descending aorta ไปยังรก (รูปที่ 4-1)

เลือดใน ductus arteriosus จะมีความเร็วสูงที่สุดในร่างกาย และมีความเร็วมากขึ้นตามอายุครรภ์ด้วย[13] เลือดที่ผ่านคิดเป็นร้อยละ 78 ของ right ventricular output หรือประมาณร้อยละ 46 ของ cardiac output ทั้งหมด[14] Isthmus เป็นส่วนของ aortic arch ที่อยู่ระหว่าง left subclavian artery กับจุดเชื่อมกับ ductus arteriosus เป็นเสมือนเขตแบ่งกระแสเลือดส่วนที่มีออกซิเจนมากขึ้นสู่ศีรษะกับส่วนที่ออกซิเจนต่ำไปสู่รกทาง descending aorta[15] มีเลือดเพียงส่วนน้อยเท่านั้นที่ผ่านส่วนนี้เข้าสู่ descending aorta เพราะเลือดส่วนใหญ่จาก ascending aorta ถูกกระจายไปเลี้ยงหัวใจ (coronary artery) สมอง (carotid artery) และร่างกายส่วนบน (subclavian artery) ในภาวะปกติเลือดจะไหลผ่าน isthmus ไปข้างหน้า แต่ในกรณีที่มีปัญหารกเสื่อม เช่นในรายทารกโตช้าในครรภ์ ความดันในรกเพิ่มขึ้น อาจจะพบมีเลือดไหลย้อนกลับ (reverse flow) ใน isthmus ได้[15] การไหลเวียนเลือดใน isthmus มีความยืดหยุ่นสูงปรับไปตามสภาวะแวดล้อมที่เปลี่ยนแปลง ในกรณีที่ left ventricular output ลดลง เลือดใน ductus venosus จะไหลย้อนกลับเข้าทาง isthmus ไปเลี้ยงสมอง[16]

ในภาวะที่มีความต้านทานที่รกสูง เช่นกรณีรกเสื่อม ความดันโลหิตใน descending aorta จะสูงและส่งผลย้อนกลับไปเพิ่มความดันใน ductus arteriosus, right ventricle และ right atrium ที่ right atrium ซึ่งเป็นชุมทางเลือดสองเส้นทาง เมื่อความต้านทานใน right ventricle สูงขึ้น เลือดก็จะเพิ่มการไหลผ่านทาง foramen ovale มากขึ้น ส่งเลือดผ่านทาง aortic arch และเลี้ยงสมองมากขึ้น เกิดปรากฏการณ์ brain-sparing effect

ระยะหลังคลอด

ภายหลังจากตัดสายสะดือ ปอดของทารกเริ่มทำงานทันที มีการแลกเปลี่ยนออกซิเจนที่ปอดแทน เพราะฉะนั้นเลือดที่กลับจากปอดจะไปยัง left atrium ลงไป left ventricle และออกไปทาง aorta จะมีความดันออกซิเจนสูง ในขณะเดียวกัน umbilical vein ไม่มีเลือดที่มีออกซิเจนสูงเข้ามาแล้ว จะมีแต่เลือดที่มีออกซิเจนต่ำมาจาก IVC เข้าไปในหัวใจทาง right atrium และลงสู่ right ventricle ออกจากหัวใจทาง pulmonary artery ไปสู่ปอด โดยจะไม่ผ่านไปทาง ductus arteriosus แล้ว เพราะมีความดันที่ต่ำกว่า ทำให้ ductus arteriosus จะปิดภายใน 10-15 ชั่วโมงหลังจากคลอด ในช่วงนี้ ความดันเลือดใน atrium ของข้างซ้ายที่สูงกว่าข้างขวา มีผลดันให้ foramen ovale ปิด ส่วน ventricle ข้างซ้ายจะทำงานหนักขึ้นกว่าข้างขวา ทำให้เมื่ออายุ 1 เดือนหลังคลอด ventricle ซ้ายจะหนากว่าข้างขวา ductus venosus จะฝ่อไป และ umbilical artery จะตีบและปิดหลังคลอดในที่สุด เพื่อป้องกันไม่ให้ทารกเสียเลือด การเปลี่ยนแปลงการไหลเวียนของเลือดในทารกมาเป็นใน

adult จะไม่เกิดทันทีทันใดแต่จะใช้เวลาเป็นสัปดาห์ ซึ่งในช่วงนี้อาจมีเลือดไหลจากซ้ายไปยังขวาโดยผ่าน foramen ovale หรือมี patent ductus arteriosus 2-3 เดือน การเปลี่ยนแปลงในช่วงแรกนี้ เป็น physiological change แต่ต่อมาจึงจะมี anatomical change คือ

1. *Umbilical vein เปลี่ยนเป็น ligamentum teres hepatis (round ligament of liver)*
2. *Ductus venosus เปลี่ยนเป็น ligamentum venosum*
3. *ความดันที่ right atrium ลดลง เพราะเลือดที่รกหยุดไหล และปอดเริ่มทำงานทำให้ความดันใน left atrium สูงขึ้น ส่งผลให้ septum primum เชื่อมกับ septum secondum และปิด foramen ovale*
4. *Ductus arteriosus เริ่มปิดทันทีภายใน 24 ชั่วโมงหลังคลอดและจะเปลี่ยนเป็น ligamentum arteriosum โดยใช้เวลาประมาณ 1 ถึง 3 เดือน การปิดของ ductus arteriosus เป็นผลจากการที่ปอดขยายเพิ่มขึ้น หลอดเลือดในปอดจะขยาย ความดันใน pulmonary artery ลดลง กล้ามเนื้อที่ผนังของ ductus arteriosus หดตัวอย่างรวดเร็วภายหลังคลอดเนื่องจากมีออกซิเจนลดลงหรือถูกกระตุ้นโดยสาร bradykinin ซึ่งสร้างมาจากปอด*
5. *Umbilical artery ส่วนต้นเปลี่ยนเป็น superior vesical artery และส่วนปลายเปลี่ยนเป็น medial umbilical ligaments*

การทำงานของกล้ามเนื้อหัวใจ (Cardiac Function)

การทำงานของกล้ามเนื้อหัวใจ (myocardium) ในครรภ์ กล้ามเนื้อหัวใจจะบีบและคลายตัวด้วยความแรงและจังหวะที่เท่ากัน ถ้าใส่ color flow จะเห็นปริมาณเลือดที่เข้าไปในช่องหัวใจเท่า ๆ กันทั้งสองข้าง ในจังหวะบีบตัวจะไม่มีการไหลย้อนของเลือดจาก ventricle เข้ามาใน atrium และเลือดจะไหลจาก atrium ข้างขวาไปข้างซ้าย โดยจะเห็น flap foramen ovale เปิดเข้าไปทางซ้าย

Frank-Starling Law

หัวใจของทารกในครรภ์ทำงานบีบตัวส่งเลือดไปเลี้ยงตามกฎของ Frank-Starling ตั้งแต่ปลายไตรมาสแรกหรือต้นไตรมาสที่สอง กล่าวคือ กล้ามเนื้อหัวใจจะทำงานเพื่อเพิ่ม stroke volume (ปริมาณเลือดที่ออกไปในแต่ละการบีบตัว) เมื่อมีการเพิ่ม preload ซึ่งส่วนใหญ่ขึ้นกับการรับเลือดจากระบบหลอดเลือดดำ[17,18] เมื่อ preload มากขึ้น โดยเฉพาะภาวะ hypervolemia เช่น จากภาวะซีดของทารกในครรภ์จะทำให้การบีบตัวแรงขึ้น กล้ามเนื้อหัวใจปรับตัวเพิ่ม stroke volume ได้มาก ความดันใน ventricles เพิ่มขึ้นเมื่อปริมาตรในช่องหัวใจมากขึ้น อย่างไรก็ตามเมื่อถึงขีดจำกัดที่ไม่สามารถรับกับ preload ที่เพิ่มขึ้นมากได้ไหว (decompensated) ก็จะแสดงอาการของหัวใจล้มเหลวตามมา[19] การวัดการทำงานของกล้ามเนื้อหัวใจเช่น shortening fraction[20] หรือ Tei index[21] จะมีประโยชน์ในการประเมินการทำงานของกล้ามเนื้อหัวใจ โดยเฉพาะในกรณีที่ทารกมีปัจจัยเสี่ยงต่อหัวใจล้มเหลว เช่น fetal anemia เป็นต้น

การทำงานของลิ้นหัวใจ/หลอดเลือด

Valve สามารถเคลื่อนไหวได้อย่างอิสระ แต่ในช่วง systole จะไม่เห็น เนื่องจาก valve จะแนบไปกับผนังของหลอดเลือดไม่ว่าจะเป็น aorta หรือ pulmonary artery ความเร็วของการไหลเวียนใน aorta จะเพิ่มขึ้นตลอดการตั้งครรภ์ จาก 30 ซม./วินาที ที่อายุครรภ์ 12 สัปดาห์ จะเพิ่มขึ้นเป็น 1 ม./วินาที เมื่ออายุครรภ์ครรภ์ครบกำหนด โดยการไหลเวียนใน aorta จะเร็วกว่า pulmonary artery และในภาวะปกติ ไม่ควรเห็นการไหลย้อนกลับของเลือดที่เรียกว่า regurgitation ทิศทางการไหลเวียนของเส้นเลือดใหญ่ทั้งสองเส้นควรไปทางเดียวกัน คือ เข้าหา spine

เอกสารอ้างอิง

1) Cunningham FG, Leveno KJ, Bloom SL, Hauth JC, RouseD.J., Spong CY. Williams Obstetrics. 23 ed. New York: McGraw-Hill; 2010.
2) Benirschke K. Normal early development. In: Creasy RK, Resnik R, Iams JD, editors. Creasy and Resnik's Maternal-Fetal Medicine: Principles and Practice. 6 ed. Philadelphia: Saunders Elsevier; 2009. p. 37-46.
3) Pennati G, Corno C, Costantino ML, Bellotti M. Umbilical flow distribution to the liver and the ductus venosus in human fetuses during gestation: an anatomy-based mathematical modeling. Med Eng Phys 2003 Apr;25(3):229-38.

4) Bellotti M, Pennati G, De GC, Battaglia FC, Ferrazzi E. Role of ductus venosus in distribution of umbilical blood flow in human fetuses during second half of pregnancy. Am J Physiol Heart Circ Physiol 2000 Sep;279(3):H1256-H1263.

5) Kiserud T, Rasmussen S, Skulstad S. Blood flow and the degree of shunting through the ductus venosus in the human fetus. Am J Obstet Gynecol 2000 Jan;182(1 Pt 1):147-53.

6) Bristow J, Rudolph AM, Itskovitz J, Barnes R. Hepatic oxygen and glucose metabolism in the fetal lamb. Response to hypoxia. J Clin Invest 1983 May;71(5):1047-61.

7) Kiserud T. Hemodynamics of the ductus venosus. Eur J Obstet Gynecol Reprod Biol 1999 Jun;84(2):139-47.

8) Silver M, Barnes RJ, Fowden AL, Comline RS. Preferential oxygen supply to the brain and upper body in the fetal pig. Adv Exp Med Biol 1988;222:683-7.

9) Edelstone DI, Rudolph AM. Preferential streaming of ductus venosus blood to the brain and heart in fetal lambs. Am J Physiol 1979 Dec;237(6):H724-H729.

10) Reuss ML, Rudolph AM, Heymann MA. Selective distribution of microspheres injected into the umbilical veins and inferior venae cavae of fetal sheep. Am J Obstet Gynecol 1981 Oct 15;141(4):427-32.

11) Schmidt KG, Silverman NH, Rudolph AM. Assessment of flow events at the ductus venosus-inferior vena cava junction and at the foramen ovale in fetal sheep by use of multimodal ultrasound. Circulation 1996 Feb 15;93(4):826-33.

12) Kiserud T, Eik-Nes SH, Blaas HG, Hellevik LR. Foramen ovale: an ultrasonographic study of its relation to the inferior vena cava, ductus venosus and hepatic veins. Ultrasound Obstet Gynecol 1992 Nov 1;2(6):389-96.

13) Huhta JC, Moise KJ, Fisher DJ, Sharif DS, Wasserstrum N, Martin C. Detection and quantitation of constriction of the fetal ductus arteriosus by Doppler echocardiography. Circulation 1987 Feb;75(2):406-12.

14) Mielke G, Benda N. Cardiac output and central distribution of blood flow in the human fetus. Circulation 2001 Mar 27;103(12):1662-8.

15) Bonnin P, Fouron JC, Teyssier G, Sonesson SE, Skoll A. Quantitative assessment of circulatory changes in the fetal aortic isthmus during progressive increase of resistance to umbilical blood flow. Circulation 1993 Jul;88(1):216-22.

16) Kiserud T, Acharya G. The fetal circulation. Prenat Diagn 2004 Dec 30;24(13):1049-59.

17) Weil SR, Russo PA, Heckman JL, Balsara RK, Pasiecki V, Dunn JM. Pressure-volume relationship of the fetal lamb heart. Ann Thorac Surg 1993 Feb;55(2):470-5.

18) Ursem NT, Struijk PC, Hop WC, Clark EB, Keller BB, Wladimiroff JW. Heart rate and flow velocity variability as determined from umbilical Doppler velocimetry at 10-20 weeks of gestation. Clin Sci (Lond) 1998 Nov;95(5):539-45.

19) Tongsong T, Tongprasert F, Srisupundit K, Luewan S. Venous Doppler studies in low-output and high-output hydrops fetalis. Am J Obstet Gynecol 2010 Nov;203(5):488-6.

20) Tongsong T, Wanapirak C, Piyamongkol W, Sirichotiyakul S, Tongprasert F, Srisupundit K, et al. Fetal ventricular shortening fraction in hydrops fetalis. Obstet Gynecol 2011 Jan;117(1):84-91.

21) Luewan S, Tongprasert F, Srisupundit K, Tongsong T. Fetal Myocardial Performance (Tei) Index in Fetal Hemoglobin Bart's Disease. Ultraschall Med. 2013 Feb 5. [Epub ahead of print]

บทที่ 5

วิวหัวใจสี่ห้อง

Four-Chamber View

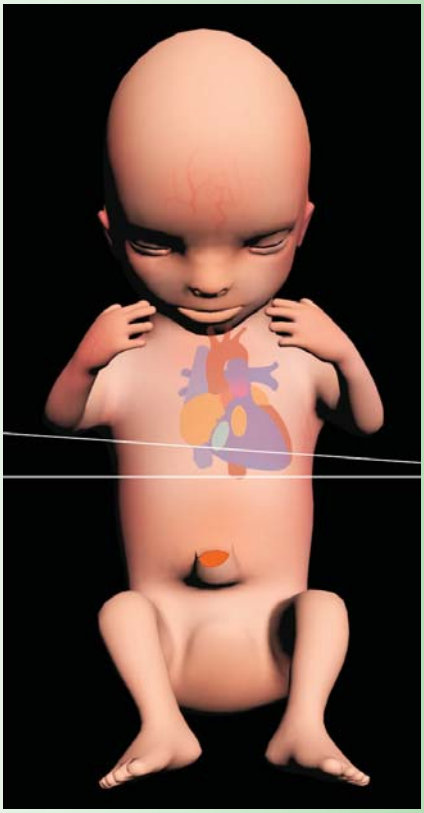

การตรวจอัลตราซาวด์หัวใจทารกในครรภ์ด้วย four-chamber view (4CV) (รูปที่ 5-1) เป็นการประเมินเบื้องต้น สำหรับผู้เริ่มต้น ควรฝึกให้ชำนาญ เพราะ view นี้สามารถบอกความผิดปกติของหัวใจได้ร้อยละ 40-50 ถือว่า 4CV เป็นวิวที่ต้องตรวจเสมอในการตรวจอัลตราซาวด์คัดกรองความผิดปกติของทารกในครรภ์ หรือเป็นการตรวจขั้นพื้นฐานที่สุดที่ต้องทำทุกครั้ง[1] ถ้ามีปัญหาด้านเทคนิค ตรวจไม่ได้จริง ๆ ให้บันทึกระบุไว้

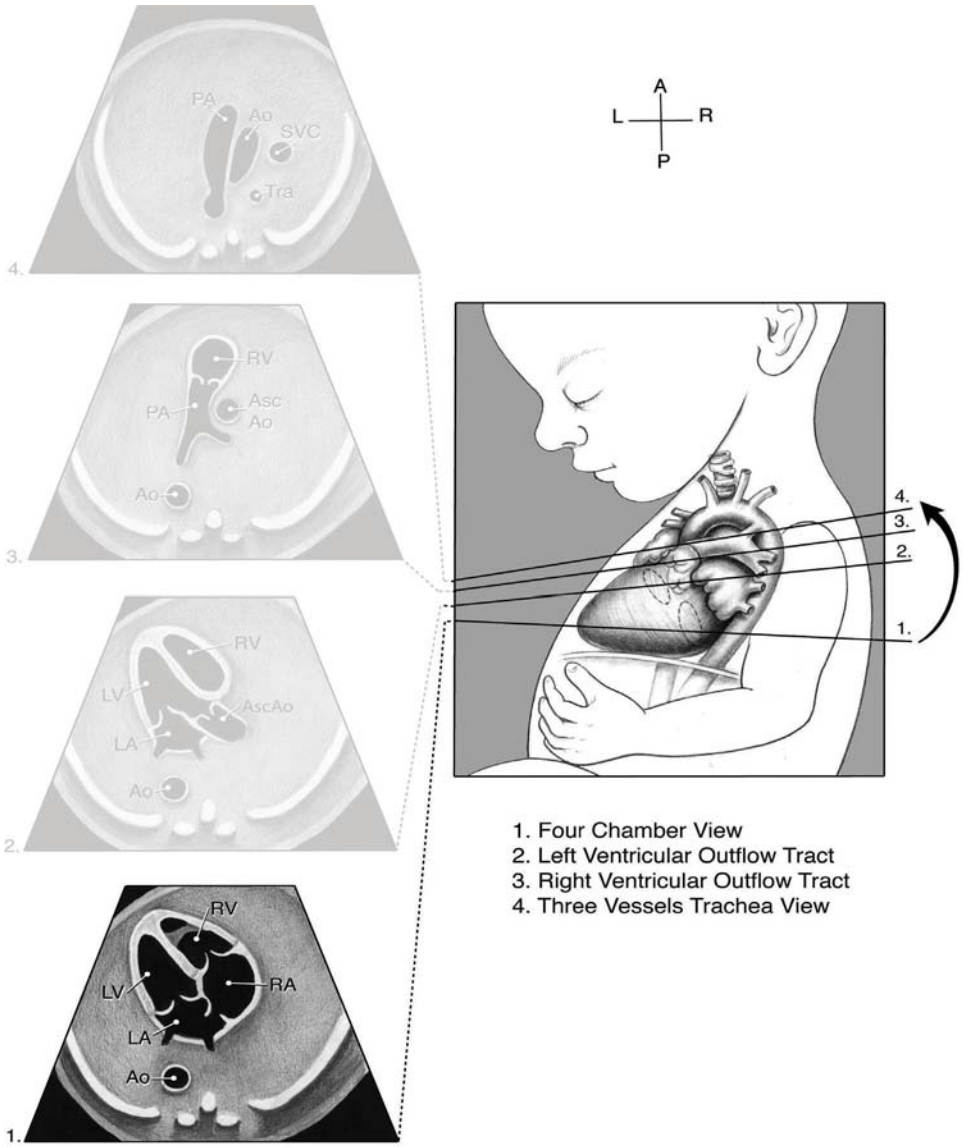

รูปที่ 5-1 *วิวมาตรฐานในการตรวจหัวใจทารกในครรภ์ (fetal echocardiography) : แสดง four-chamber view (4CV) (Ao; descending aorta, Asc Ao; ascending aorta, LA; left atrium, LV; left ventricle, PA; pulmonary artery, RA; right atrium, RV; right ventricle; and Tra; trachea)* *(ที่มา : AIUM practice guideline for the performance of fetal echocardiography. J Ultrasound Med 2011 Jan;30(1):127-36.)*

เทคนิคการตรวจ

เพื่อให้เกิดความเคยชินในทางปฏิบัติต่อการตรวจอย่างเป็นระบบ ควรเริ่มด้วยการตรวจการเรียงลำดับซ้ายขวาของอวัยวะภายใน (situs) เป็นกิจวัตรไปด้วย ในขั้นตอนนี้จึงขอกล่าวถึงการตรวจ 4CV ที่รวมการตรวจวิวตัดขวางของท้องส่วนบน (transverse plane of upper abdomen และการตรวจ situs ไปด้วย ดังนี้

วิวตัดขวางท้องส่วนบน

กระเพาะอาหารอยู่ทางซีกซ้าย (ใต้ต่อหัวใจ) ตับกินพื้นที่ส่วนใหญ่ สังเกต umbilical vein และ portal sinus ซึ่งเลี้ยวไปทางด้านขวา กระเพาะอาหารที่อยู่ทางด้านขวา หรืออยู่ค่อนข้างตรงกลางแทนที่จะชิดซ้ายเหมือนปกติจะพบได้บ่อยใน heterotaxy เป็นวิวที่ควรสังเกตตำแหน่งของ inferior vena cava และ aorta ด้วย โดย aorta อยู่ค่อนไปทางด้านซ้ายของกระดูกสัน

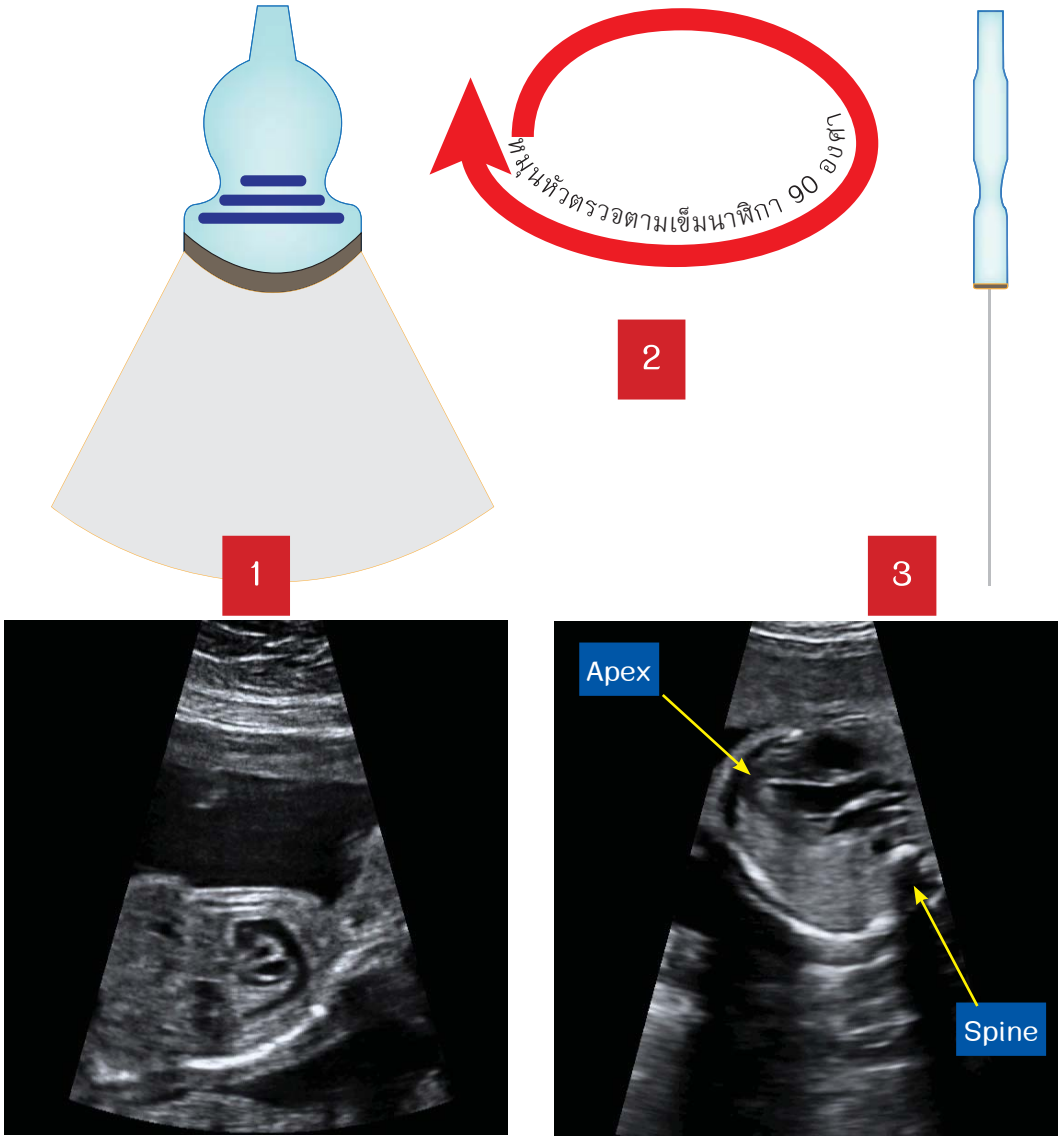

รูปที่ 5-2 *เทคนิคของ Cordes ในการตรวจตำแหน่งซ้ายขวา (situs) ของหัวใจ 1) ปรับหัวตรวจให้ได้ภาพตามแนวยาวของลำตัวทารก โดยให้ศีรษะทารกอยู่ทางขวามือของจอ 2) หมุนหัวตรวจตามเข็มนาฬิกา 90 องศา 3) ภาพอัลตราซาวด์จะแสดงวิวตัดขวางของลำตัวทารกโดยที่ศีรษะอยู่ลึกในจอ และเท้าอยู่ด้านนอก (caudocranial perspective) ภาพที่เห็นนี้จึงแสดงภาวะ dextrocardia (หัวใจอยู่ซีกขวา ชี้ยอดไปทางขวา)*

หลัง และชิดด้านหลังกว่า inferior vena cava ซึ่งอยู่หน้าและค่อนไปทางด้านขวาของกระดูกสันหลัง การใส่ color flow mapping จะช่วยให้สำรวจระบบหลอดเลือดได้ดีขึ้น โดยเฉพาะ hepatic vein, ductus venosus, inferior vena cava และ aorta เมื่อเลื่อนระดับสูงขึ้นไปหาหัวใจ inferior vena cava จะทอดขยับไปข้างหน้าเพื่อเทเข้า right atrium และขนาดโตขึ้น

การตรวจตำแหน่งซ้ายขวา (situs) ของอวัยวะ

มีหลายเทคนิค ตัวอย่างง่าย ๆ ที่ผู้เขียนใช้บ่อย ๆ ในการกำหนดข้างซ้ายขวาของทารก ตามเทคนิคของ Cordes[2] ซึ่งทำได้ดังนี้

1) *ปรับหัวตรวจแสดงทารกในแนวยาวตามลำตัวบนจอสกรีน โดยให้ศีรษะทารกอยู่ทางขวามือของจอ (ขวามือของผู้ตรวจ)*
2) *หมุนหัวตรวจ 90 องศา ตามเข็มนาฬิกา จนได้เป็นภาพตัดขวาง*
3) *แปลผลซ้ายขวาจากภาพตัดขวางดังกล่าว : โดยภาพที่ปรากฏบนสกรีนจะมีศีรษะอยู่ลึกเข้าไปในจอ และทิศทางของเท้าทารกจะยื่นออกมานอกจอ ชี้เข้าหาผู้ตรวจ (caudocranial perspective)*

จาก Cordes technique สามารถนำมาวาดเป็น diagram ดังแสดงในรูปที่ 5-2,3

นอกจากนี้ ในปี 2002 Bronshtein M[3] ได้ประยุกต์เทคนิคของ Cordes ให้ง่ายขึ้น โดยให้สมมติว่ามือขวาของผู้ตรวจเป็นทารก ถ้ามือและคว่ำมือลงให้เสมือนว่าทารกอยู่ในท่านอนคว่ำ เอาหลังขึ้นมาด้านบน และถ้าหงายมือขึ้นให้เสมือนว่าทารกนอนหงาย เอาหลังลงด้านล่าง โดยที่ทิศทางของนิ้วโป้งจะชี้ไปทางด้านซ้ายเสมอ ดังนั้นไม่ว่าทารกอยู่ในแนวไหนก็สามารถระบุตำแหน่งขวาซ้ายที่ถูกต้องได้ ดังรูปที่ 5-4

ก

ข

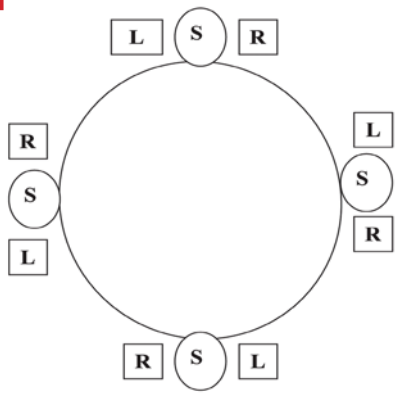

รูปที่ 5-3 *ก) รูปวาดแสดงผลลัพธ์ของการตรวจตามเทคนิคของ Cordes ได้ภาพอัลตราซาวด์วิวตัดขวางของลำตัวทารก โดยที่ศีรษะอยู่ลึกในจอ และเท้าอยู่ด้านนอก (caudocranial perspective)* ***ข)*** *ไดอะแกรมภาพตัดขวางของลำตัวทารกที่เห็นจากภาพอัลตราซาวด์ แสดงความสัมพันธ์ของของ spine (S) กับตำแหน่งซ้าย (L) - ขวา (R) ซึ่งแปรไปตามสภาพการนอนคว่ำหงายของทารก (ที่มา: Özkutlu et al. Prenatal echocardiographic diagnosis of cardiac right/left axis and malpositions according to standardized Cordes technique. Anadolu Kardiyol Derg. 2011; 11: 131-6)*

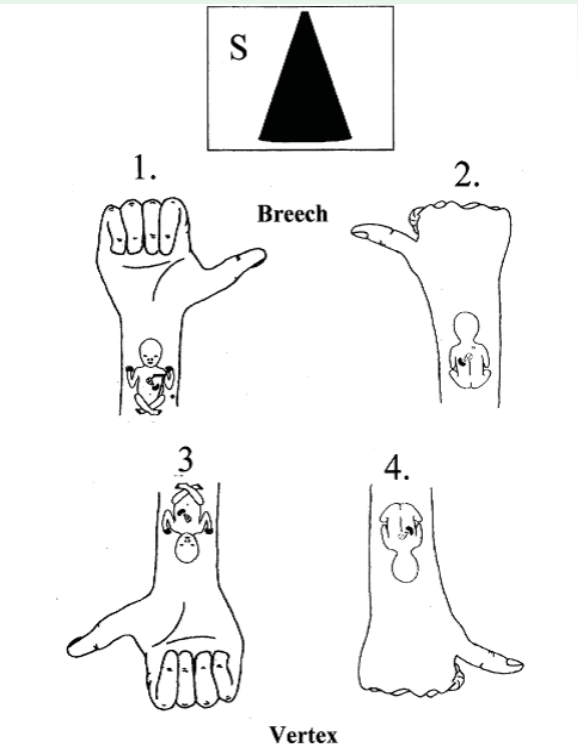

รูปที่ 5-4 *เทคนิคของ Bronshtein ในการตรวจตำแหน่งซ้ายขวา (situs) ของหัวใจ (ที่มา: Bronshtein M, Gover A, Zimmer EZ. Sonographic definition of the fetal situs. Obstet Gynecol 2002 Jun;99(6):1129-30.)*

การตรวจ 4CV ทำโดยการวางหัวตรวจให้อยู่ในแนวตัดขวางกับลำตัวของทารก ระดับทรวงอก สูงกว่าแนวกะบังลม หรือสูงกว่าวิววัดเส้นรอบท้องทารกเล็กน้อย 4CV อยู่ในระนาบตัดขวางของทรวงอก เกือบเป็นแนวราบ ซึ่งต่างกับในผู้ใหญ่ที่ยอดหัวใจชี้ลงมากกว่าตอนอยู่ในครรภ์จะเห็นลักษณะ ที่ประกอบด้วย หัวใจ ในภาพตัดขวางที่เห็น 4 ห้อง คือ atrium ขวา-ซ้าย และ ventricle ขวา-ซ้าย ล้อมรอบด้วยปอดทั้ง 2 ข้าง อยู่ในขอบเขตของกระดูกซี่โครง (ribs)

การขยับหัวตรวจ (transducer หรือ probe) ให้ลำเสียงตั้งฉากกับจุดที่สนใจ

ตัวอย่างการทำ rocking หัวตรวจ จากภาพตั้งต้นที่มีหัวใจในระดับ 4CV ทำการปรับ rocking หัวตรวจจนทำให้ภาพบนสกรีน เปลี่ยนจากที่ interventricular septum อยู่ในแนวชี้ขนานกับลำเสียงกลายมาอยู่ในแนวตั้งฉากกับลำเสียง ดังรูปที่ 5-5

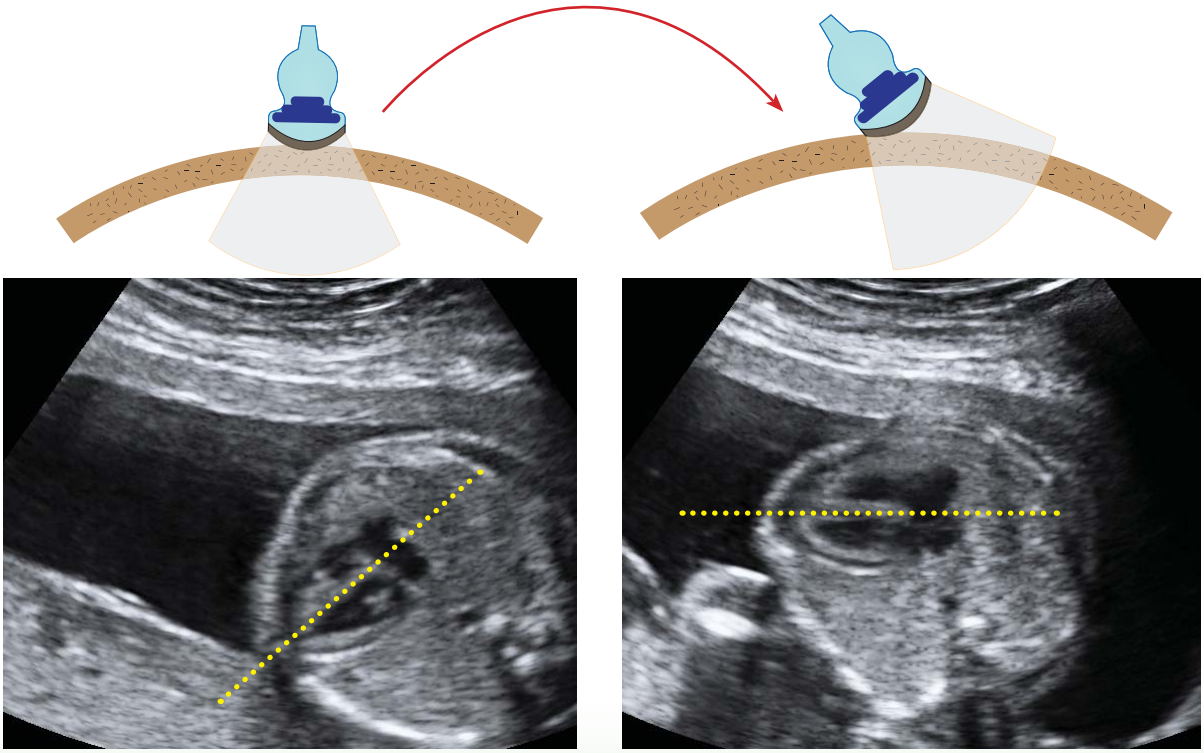

รูปที่ 5-5 *เทคนิคในการปรับหัวตรวจด้วยการกดข้างหนึ่งลงไป (rocking) เพื่อให้ลำเสียงไปตั้งฉากกับส่วนที่เราสนใจ ซึ่งในภาพนี้เป็นการเปลี่ยนการแสดงภาพจาก apical 4CV เป็น transverse 4CV ซึ่งทำให้ลำเสียงตั้งฉากกับ interventricular septum เพื่อทำการประเมิน interventricular septum ให้ชัดเจนขึ้น*

หลักการ

ในวิวนี้มีสิ่งที่ต้องให้ความสำคัญและต้องตรวจหาทุกครั้งที่ทำการตรวจอัลตราซาวด์ ได้แก่ การประเมินขนาด ตำแหน่ง โครงสร้าง และการทำงาน[4-7]

ขนาด (size)

- หัวใจทารกจะมีขนาดประมาณ 1 ใน 3 ของช่องทรวงอก ซึ่งอาจประเมินได้ด้วยตาเปล่า หรือเส้นรอบวงประมาณครึ่งหนึ่งของเส้นรอบวงของทรวงอก
- การวัดอัตราส่วนระหว่างหัวใจกับทรวงอก (cardio-thoracic ratio) โดยการวัด การวัดค่าเส้นรอบวงหัวใจเทียบกับทรวงอก ซึ่งโดยปกติควรมีอัตราส่วนประมาณ 0.55±0.05[7] หรือ วัดเส้นผ่าศูนย์กลาง

การวัดเส้นรอบวง[6,8,9]

คือ การวัดเส้นรอบวงของหัวใจ (cardiac circumference) เป็นการวัดความยาวเส้นรอบวงที่ลากตามแนวขอบนอกของหัวใจ ในจังหวะที่หัวใจคลายตัวเต็มที่ (end diastole) นิยมเปรียบเทียบกับเส้นรอบวงของทรวงอก (thoracic circumference) แล้วนำมาคำนวณค่าสัดส่วนเส้นรอบวงของหัวใจต่อทรวงอก (C/T ratio) ดังรูปที่ 5-6 ค่าอัตราส่วนของเส้นรอบวงค่อนข้างคงที่ คือ 0.45 ที่ 17 สัปดาห์ และ 0.50 เมื่อครรภ์ครบกำหนด[10]

การวัดเส้นผ่าศูนย์กลาง[11]

คือ การวัดเส้นผ่าศูนย์กลางหัวใจ (diameter) โดยวัดจากขอบนอกสุดของหัวใจ ส่วนที่กว้างที่สุด ซึ่งอยู่ใกล้ระดับ atrioventricular valves (AV valves) ในจังหวะ

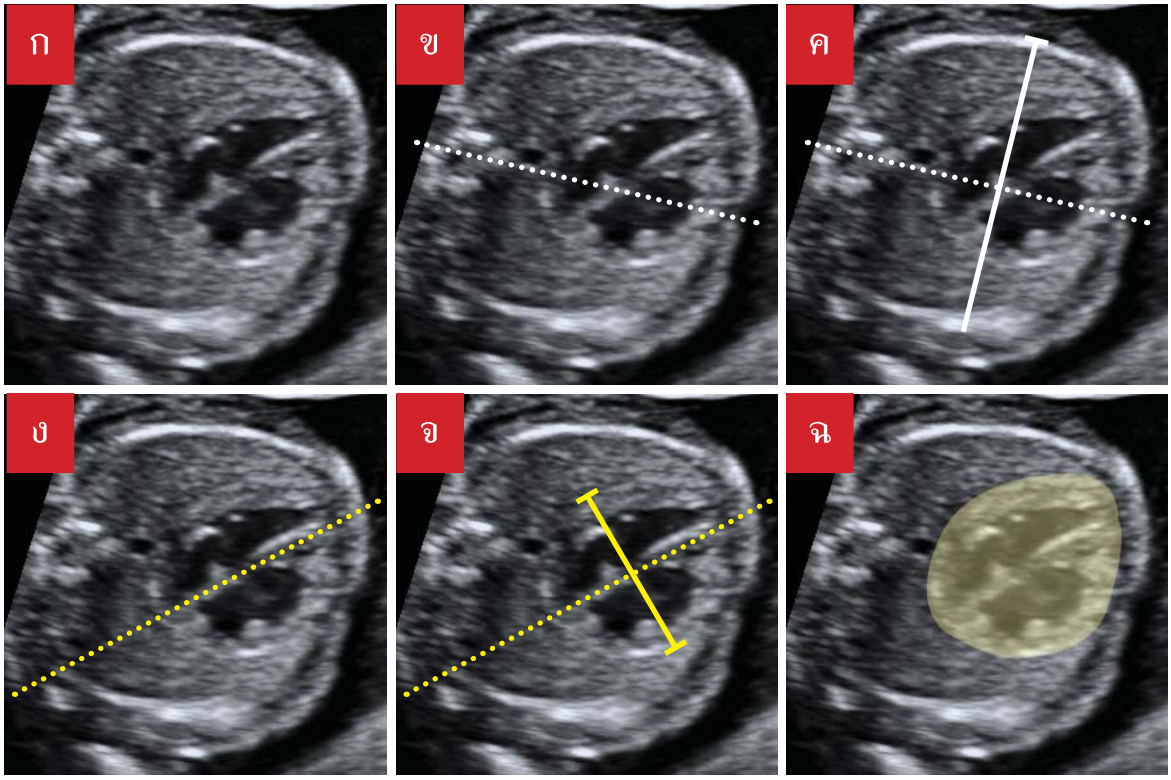

รูปที่ 5-6 *เทคนิคในการวัดขนาดของหัวใจ ก) วิวหัวใจทารกระดับ 4CV ขณะ end-diastole, ข) ลากเส้นสมมุติในแนวหน้าหลัง จากกึ่งกลางกระดูกสันหลังไปยังกระดูก sternum ค) ลากเส้นผ่าศูนย์กลางทรวงอก วัดจากขอบนอกของกระดูกซี่โครงข้างหนึ่งไปอีกข้างหนึ่ง ที่ตำแหน่งกว้างที่สุด ซึ่งควรตั้งฉากกับเส้นแนวหน้าหลัง ง) ลากเส้นแนวแกนของหัวใจ ซึ่งลากผ่านแนว interventricular septum จ) ลากเส้นผ่าศูนย์กลางหัวใจจากขอบด้านนอกด้านหนึ่งไปยังอีกด้านหนึ่ง ตรงตำแหน่งที่กว้างที่สุด และตั้งฉากกับแนวแกนของหัวใจ ฉ) ขอบเขตหัวใจสำหรับการวัดเส้นรอบวง หรือพื้นที่ของหัวใจ*

คลายตัวเต็มที่ (end diastole) และเส้นผ่าศูนย์กลางแนวขวางของทรวงอก โดยวัดจากขอบนอกของกระดูกซี่โครงระดับทรวงอก นำมาคำนวณค่าสัดส่วนเส้นผ่าศูนย์กลางหัวใจต่อทรวงอก (CTR) ดังรูปที่ 5-6 มีรายงานการศึกษาค่า CTR ปกติของช่วงอายุครรภ์ 11-20 สัปดาห์ของทารกไทย[11] พบว่าอัตราส่วนเส้นผ่าศูนย์กลางเพิ่มขึ้นตามอายุครรภ์ จึงควรเทียบกับค่ามาตรฐานของแต่ละอายุครรภ์ ซึ่งอาจใช้เป็นค่าเปรียบเทียบในการประเมินทารกไทย

การตรวจ CTR มีความสำคัญในการวินิจฉัยโรคฮีโมโกลบินบาร์ท ซึ่งพบได้บ่อยมากในประเทศไทย เพื่อความสะดวกในการประเมิน ผู้เขียนนิยมวัด CTR ซึ่งค่าที่เกิน 0.5 ในขณะกึ่งการตั้งครรภ์จะบ่งชี้ความเสี่ยงสูงที่จะเป็นโรคดังกล่าว (ในครรภ์ที่มีความเสี่ยง)[12]

เทคนิคการวัด CTR (รูปที่ 5-6)

- ปรับภาพ 2D real-time ให้ได้ 4CV ที่เหมาะสม (เห็นแนวซี่โครงตลอดแนว เห็นตำแหน่ง pulmonary veins เป็นต้น) เลือกตอนที่ทารกสงบ ช่วงที่ไม่มีการหายใจ
- เลื่อนเฟรมใน cine loop จนได้ตำแหน่ง end-diastole ซึ่งสังเกตว่าขนาด ventricles ทั้งสองข้างมีขนาดใหญ่ที่สุด ให้ freeze เฟรมดังกล่าวไว้
- ลากเส้นแนวหน้า-หลังของทรวงอก เป็นแนวอ้างอิงไว้ก่อน โดยลากจากจุดกึ่งกลางของกระดูกสันหลัง ไปยังจุดกึ่งกลางของกระดูก sternum
- ลากเส้นตัดขวางทรวงอกในตำแหน่งที่ทรวงอกกว้างที่สุด ลากให้ตั้งฉากกับเส้นแนวหน้า-หลังที่ลากไว้ก่อน เส้นที่ได้นี้ถือเป็นเส้นผ่าศูนย์กลางทรวงอก (thoracic diameter)
- ลากเส้นแนว interventricular septum โดยให้เส้นนี้แบ่งครึ่ง septum อย่างสมมาตร
- ลากเส้นผ่านหัวใจตั้งฉากกับเส้นแนว interventricular septum ดังกล่าวข้างต้น โดยลากผ่านระดับที่หัวใจมีความกว้างมากที่สุด ซึ่งมักจะอยู่ในตำแหน่งที่ใกล้กับ AV valves (มักจะต่ำกว่า AV valves เล็กน้อย) ถือเป็นเส้นผ่าศูนย์กลางหัวใจ
- หาค่า CTR จากอัตราส่วนของเส้นผ่าศูนย์กลางของหัวใจกับเส้นผ่าศูนย์กลางทรวงอก

ความผิดปกติ

หัวใจมีขนาดใหญ่

- ต้องแยกก่อนว่าหัวใจโตทั้งหมด (global enlargement) หรือ โตเฉพาะส่วน เช่น atrium หรือ ventricle ข้างใดข้างหนึ่ง
- ถ้าโตทั้งหมด ตรวจให้แน่ใจว่าหัวใจโตจริง หรือทรวงอกมีขนาดเล็ก ทำให้ CTR มากผิดปกติ เช่น ในภาวะน้ำคร่ำน้อย(oligohydramnios) ความผิดปกติของระบบกระดูกและโครงสร้าง (skeletal dysplasia) เป็นต้น

Global enlargement

ภาวะหัวใจล้มเหลว หรือ hypervolemia ที่มีการเพิ่มขึ้นของ stroke volume และ/หรือ cardiac output ทำให้หัวใจโตทั่ว ๆ อาจมีสาเหตุจาก ภาวะซีดของทารกในครรภ์, sacrococygeal teratoma, atriovenous malformations เป็นต้น หรือ อาจเกิดจากกล้ามเนื้อหัวใจบีบตัวไม่ได้ (cardiomyopathy) เช่น ในภาวะ myocarditis, cardiomyopathy ก็เป็นได้

Right atrium enlargement

- พบบ่อยในรายที่มี tricuspid regurgitation, tricuspid dysplasia หรือ Ebstein's anomaly อาจเกิดจากความผิดปกตินอกหัวใจ เช่น ภาวะที่ไม่มี ductus venosus ทำให้ umbilical vein มาเปิดเข้า atrium ขวาโดยตรง
- Idiopathic dilatation of right atrial appendage พบได้น้อย โดยที่ tricuspid valve จะปกติ ไม่มี regurgitation มีแต่ atrial appendage ที่ใหญ่ขึ้นโดยไม่ทราบสาเหตุ

Left atrial enlargement

- คล้ายกับ tricuspid valve คือ จะสัมพันธ์กับ mitral regurgitation, mitral dysplasia อาจเกิดจาก aortic valve stenosis/atresia
- Absence of ductus venosus ก็ทำให้ left atrium โตได้เช่นกัน หรือ จาก coronary artery fistula ทำให้เลือดไหลเข้า left atrium โดยตรง

Right ventricular enlargement

- สัมพันธ์กับ severe pulmonary regurgitation ใน absent pulmonic valve syndrome
- ภาวะปริมาณเลือดมากเกินในหัวใจข้างขวา จาก coarctation of aorta หรือ total anomalous pulmonary venous drainage

Left ventricular enlargement

- มักเกิดใน aortic stenosis ชนิดรุนแรง หรือ severe aortic regurgitation จาก aorto-left ventricular tunnel ซึ่งพบได้น้อย

หัวใจมีขนาดเล็ก

ส่วนใหญ่เกิดจากโดนกดเบียดจากสิ่งรอบข้างในทรวงอก เช่น tracheal/laryngeal atresia หรือ lung mass เป็นต้น

ตำแหน่ง (position)

- ยอดของหัวใจจะชี้ไปทางซ้าย
- แนวของ apex เอียงทำมุม 45 องศา กับแนวกลางของทรวงอก
- ventricle ขวาจะอยู่ชิดกับด้านหน้าของทรวงอก
- atrium ซ้ายอยู่ชิด descending aorta มากที่สุด เป็นความสัมพันธ์ที่เปลี่ยนแปลงน้อยที่สุดไม่ว่าจะเป็นโรคใด ๆ
- 4CV ของหัวใจเป็นวิวที่เกือบจะเป็นวิวตัดขวางของทรวงอกที่ระดับซี่โครงคู่ที่ 4

Cardiac Axis

Cardiac Axis : แนวแกนของหัวใจถือแนวเส้นตาม interventricular septum ซึ่งเมื่อเทียบเคียงกับแนวหน้าหลังของทรวงอก (เส้นที่ลากจากกระดูกสันหลังไปยังกระดูก sternum จะทำมุมประมาณ 45 องศา[13,14] ไปทางด้านซ้าย แต่อาจแปรปรวน ±20 องศา

เทคนิคการตรวจแนวแกนหัวใจ (รูปที่ 5-7)

- ตรวจหา 4CV ที่เหมาะสมก่อน
- ลากเส้นแนวหน้า-หลัง โดยลากจากจุดกึ่งกลางของกระดูกสันหลังไปยังจุดกึ่งกลางของกระดูก sternum
- ลากเส้นผ่านกลาง interventrcular septum ตัดกับเส้นแนวหน้า-หลัง มุมที่ทั้งสองเส้นตัดกันคือค่าแนวแกนของหัวใจ หรือ cardiac axis

การสังเกตแนวแกนหัวใจจะช่วยคัดกรองหรือสงสัยความผิดปกติของหัวใจได้มาก แกนที่เอียงไปทางซ้ายมากผิดปกติพบได้บ่อยในความพิการของ conotruncus ส่วนแกนที่โน้มเข้าหาแนวกลางตัว หรือค่อนขวามากขึ้นจะพบได้บ่อยในกรณี heterotaxy, double outlet of right ventricle (DORV), atrioventricular septal defect (AVSD) หรือ common atrium เป็นต้น[15] ในกรณี dextrocardia แนวแกนจะชี้ไปทางข้างขวา ในกรณีไส้เลื่อนกระบังลมทางซีกซ้าย หัวใจมักจะถูกเบียดไปทางซีกขวา แต่แนวแกนหัวใจยังคงชี้ไปทางด้านซ้ายตามปกติ

ความผิดปกติ

- Dextrocardia : หัวใจอยู่ทางด้านขวาของทรวงอก และ apex ชี้ไปทางขวา อาจเกิดจาก ความผิดปกติกลับด้านของหัวใจทั้งหมด (situs inversus) หรือ complex congenital heart disease
- Mesocardia : หัวใจอยู่ตรงกลางของทรวงอก และ apex ชี้ไปทางแนวกลาง สัมพันธ์กับ complex congenital heart disease, hypoplasia ของปอดด้านขวา
- Dextroposition : หัวใจอยู่ทางด้านขวาของทรวงอก แต่ apex ชี้ไปทางซ้าย มักจะเกิดจากการมีก้อน

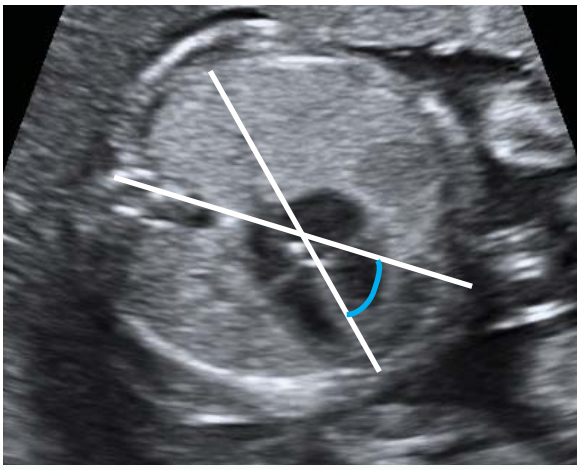

รูปที่ 5-7 *แสดงตัวอย่างการวัดแนวแกนหัวใจ*

ในทรวงอกซีกซ้ายกดเบียด ซึ่งที่พบได้บ่อย ๆ คือ diaphragmatic hernia หรือ congenital cystic adenomatoid malformation (CCAM) ทางด้านซ้าย

- ในรายที่ levocardia มากกว่า 57 องศา จะพบความพิการของหัวใจแต่กำเนิดได้ร้อยละ 44 เช่น conotruncal heart diaphragmatic hernia หรือ congenital cystic adenomatoid malformation (CCAM) ทางด้านขวา

โครงสร้าง (structure) (รูปที่ 5-8,9)

เทคนิคในการบอกตำแหน่งของช่องหัวใจของทารกในครรภ์

- หาตำแหน่งกระดูกสันหลัง
- descending aorta จะวางอยู่บนตำแหน่งกระดูกสันหลัง
- sternum จะอยู่ตรงข้ามกับตำแหน่งกระดูกสันหลัง
- atrium ซ้ายอยู่ใกล้ aorta
- ventricle ขวาอยู่ด้านหน้า หรือใต้ต่อ sternum

รายละเอียดของโครงสร้างที่ควรสังเกต

- ขนาดของ atrium และ ventricle ทั้ง 2 ข้างสมมาตรกันหรือไม่ (สาเหตุของช่องไม่สมมาตร : Coarctation or interruption of the aorta, Valvular atresia, stenosis or regurgitation, Tetralogy of Fallot, Premature closure of the ductus or foramen ovale, Endocardial fibroelastosis, Aneurysms and diverticula, Parachute mitral valve, Trisomy 18)
- ความหนาของกล้ามเนื้อ ventricle ทั้ง 2 ข้างเท่ากัน
- ความหนาของกล้ามเนื้อ ventricle เท่ากับความหนาของ interventricular septum
- atrial septum, ventricular septum และ atrioventricular valve จะมาพบกันบริเวณกึ่งกลางของหัวใจ
- atrial septum จะมีรูเปิดคือ foramen ovale ซึ่งจะเปิดเข้า left atrium ต้องดูการเปิด/ปิดของ flap
- ventricular septum จะต้องไม่มีรูเปิดและต่อเนื่องโดยสมบูรณ์
- ลิ้นหัวใจหนาผิดปกติ เข้มผิดปกติ ตีบ ติดต่ำ
- ลิ้นหัวใจใหญ่เกินไป (atrioventricular septal defect)

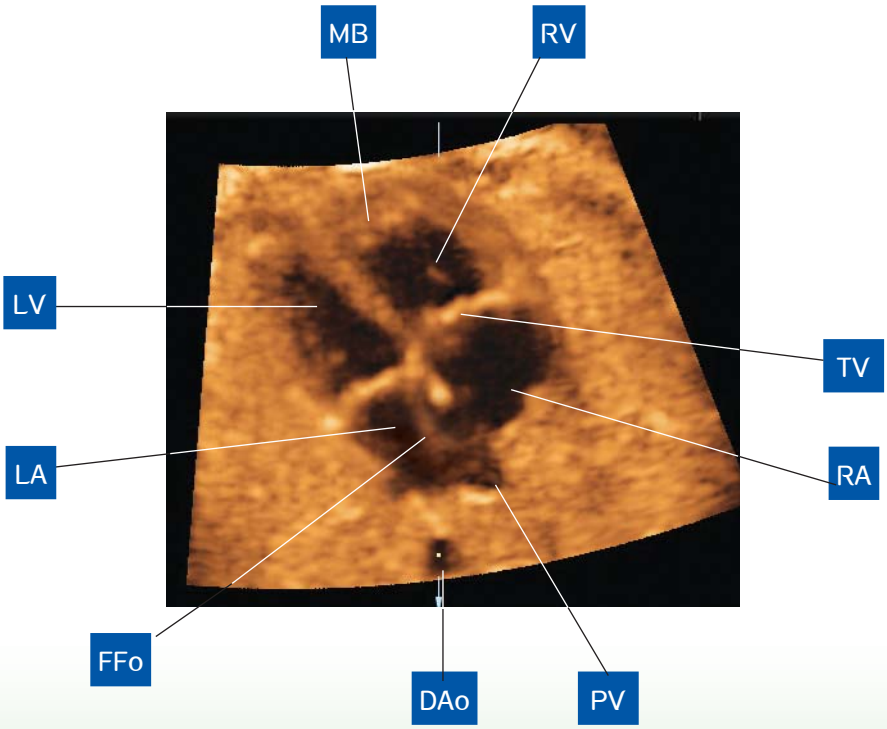

รูปที่ 5-8 *วิว 4CV ที่เป็นแบบฉบับของทารกปกติ (DAo : descending aorta; FFo : flap of foraen ovale; LA : Left atrium; LV : left ventricle, MB : moderator band, PV : pulmonary vein; RA : right atrium; RV : right ventricle; TV : tricuspid valve)*

รูปที่ 5-9 *วิว 4CV ที่เป็นแบบฉบับ ซึ่งลำเสียงตั้งฉากกับ interventricular septum และ flap of foramen ovale สังเกตว่าการประเมิน Atrioventricular (AV) valves จะทำได้ไม่ดีในวิวนี้*

- left atrium : Atrial septal aneurysm, premitral diaphragm
- right atrium : Eustachian valve, Chiari net, Thebesian valve
- ตำแหน่งของ ventricles (รูปลักษณ์ต่างกัน), จำนวนช่อง ventricles / atrium : AVSD, single ventricle, common atrium, hypoplasia, aplasia, tricuspid atresia, double inlets
- ช่องมากเกินไป : chiari network, Eustachian valve, septal aneurysm, pericardial cyst
- หัวใจโต : ทั้งหัวใจ (cardiomyopathies, high-output state) บางช่อง กล้ามเนื้อหัวใจหนา ช่องขยายเฉพาะที่ right atrium โต (Ebstein's anomaly, Uhl's anomaly, pulmonary atresia with regurgitation, ps with intact septum, premature closure of foramen ovale)
- Echogenicity ผิดปกติ
- Pericardial effusion

โครงสร้างของหัวใจที่เห็นจากวิวนี้

หัวใจห้องบน (atrium) และล่าง (ventricle)

- มีขนาดของช่องว่างภายในและความหนาของกล้ามเนื้อหัวใจพอ ๆ กัน ทั้งด้านซ้ายและขวา ซึ่งสามารถประเมินด้วยตาเปล่า หรือ การวัดค่าที่แน่นอนได้
- ค่าที่ใช้วัดเพื่อประเมินได้แก่ ความกว้างและยาวของ atrium และ ventricle ความหนาของผนังกล้ามเนื้อหัวใจ และผนังกั้นห้อง
- การวัดความกว้างและความยาวของ atrium (atrium width, length) (รูปที่ 5-10)
  - ให้วัดในจังหวะบีบตัวเต็มที่ (end ventricular systole)
  - ความกว้าง : วัดจาก ขอบในของผนังด้านข้างมายัง atrial septum ในแนวกลาง
  - ความยาว : วัดจาก แนว AV valves ไปยังผนังด้านหลังของ atrium
- การวัดความกว้างและความยาวของ Ventricle (Ventricular width, length) (รูปที่ 5-11)
  - ให้วัดในจังหวะคลายตัวเต็มที่ (end ventricular diastole)
  - ความกว้าง : วัดจากขอบในของผนังด้านข้างมายัง interventricular septum ในแนวกลาง
  - ความยาว : วัดจาก แนว AV valves ไปยังผนังด้านหน้าของ ventricle

การวัดความกว้างและยาวของ atrium และ ventricle มีผู้ทำการศึกษาไว้มาก แต่ส่วนใหญ่ใช้ค่าเฉลี่ยจากการศึกษาของ Tan J. และคณะ[16] ในปี 1992 ในประเทศไทยก็มีการศึกษาของ Chanthasenanont A[17] ในปี 2008 ศึกษาค่าเฉลี่ยของ cardiac diameter ในช่วง 16-39 สัปดาห์ เช่นกัน

- อัตราส่วนความยาวของ atrium กับ ventricle (atrial-to-ventricular length, AVL ratio) คำนวณจากสูตร (รูปที่ 5-12)
  AVL ratio = (heart length – ventricular length) / ventricular length
  ความยาวทั้งหมดของหัวใจ (heart length) เป็นความยาวตามแนว interventricular septum จากขอบนอกของ epicardium ที่ apex มายังขอบในของ atrial endocardium ส่วนความยาวของ ventricle (ventricular length) เป็นความยาวตามแนว interventricular septum จากขอบนอกของ epicardium ที่ apex มายัง crux ตำแหน่งที่ยึดของ mitral valve

  จากการศึกษาของ Machlitt A[18] และคณะ ในปี 2004 พบว่า ค่าเฉลี่ยของ AVL ratio คือ 0.47 (0.35-0.63) ซึ่งคงที่ตลอดการตั้งครรภ์ ในรายที่เป็น atriventricular septal defect (AVSD) ค่าจะมากกว่า 0.6 (detection rate 86.2% โดยที่ false positive rate 5.7%)

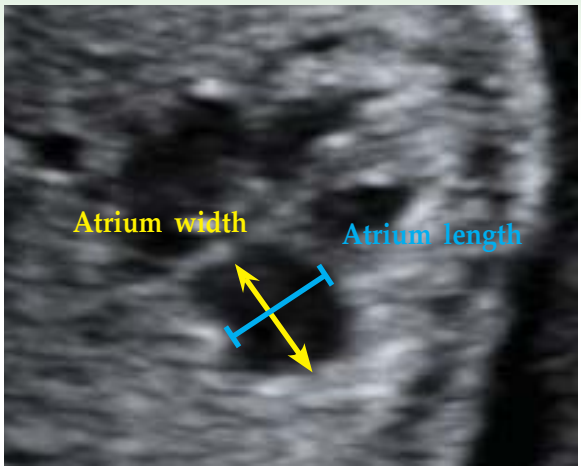

รูปที่ 5-10 *ตัวอย่างการวัดความกว้างและความยาวของ atrium (atrium width, length)*

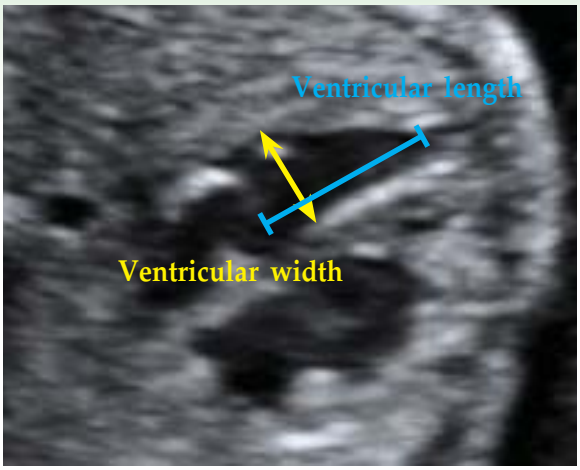

รูปที่ 5-11 *ตัวอย่างการวัดความกว้างและความยาวของ ventricle (ventricular width, length)*

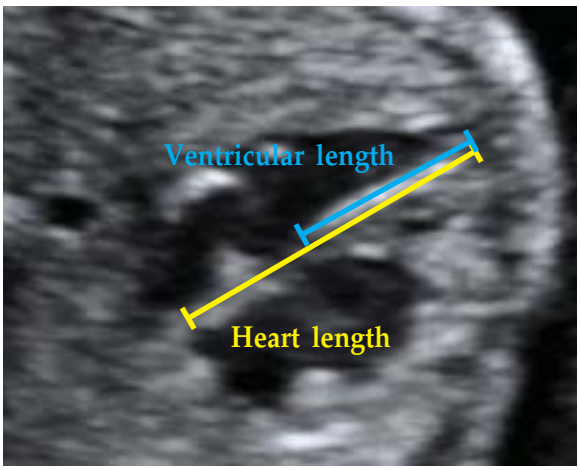

รูปที่ 5-12 *ตัวอย่างการวัดความยาวของหัวใจทั้งหมด และventricle (heart length และ ventricular length)*

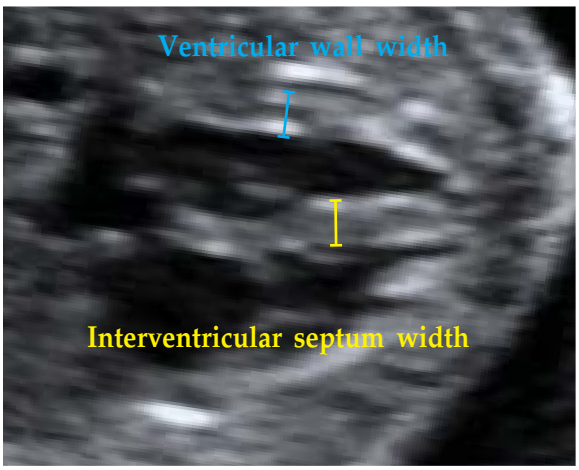

รูปที่ 5-13 *ตัวอย่างการวัดความหนาของผนังกล้ามเนื้อหัวใจห้องล่างและผนังกั้นหัวใจห้องล่าง* (ventricular wall width และ Interventricular septal width)

- การวัดความหนาของผนังกล้ามเนื้อหัวใจห้องล่าง และ ความหนาของผนังกั้นหัวใจห้องล่าง (ventricular wall width และ interventricular septal width)[16] (รูปที่ 5-13)
  - ให้วัดในจังหวะคลายตัวเต็มที่ (end ventricular diastole) และวัดในแนวเดียวกับ AV valves หรือแนวที่หนาที่สุด
  - Ventricular wall width : วัดจากขอบนอกมายังขอบในของผนัง
  - Interventricular septal width : วัดจากขอบด้านหนึ่งมายังขอบอีกด้านหนึ่ง

การศึกษาในโรงพยาบาลมหาราชนครเชียงใหม่ ทำการศึกษาและสร้างค่าอ้างอิงมาตรฐานของสัดส่วนต่าง ๆ ของหัวใจทารกในครรภ์ (จากจำนวน 657 ราย จากอายุครรภ์ 15-37 สัปดาห์) สามารถนำมาประยุกต์ใช้ในการประเมินขนาดส่วนต่าง ๆ ของหัวใจโดยเฉพาะในรายที่สงสัยมีความผิดปกติ ซึ่งสามารถช่วยในการวินิจฉัยได้[19]

ผนังกั้นหัวใจห้องบน (atrial septum)

จะเห็น 3 ส่วนหลัก ส่วนแรกคือผนังกั้นที่ยื่นออกมาเล็กน้อยจากผนังด้านหลัง อยู่ไกลจาก apex มากที่สุด ส่วนที่สอง คือ foramen ovale และส่วนที่สาม

คือ ส่วนของ primum septum ที่หลงเหลืออยู่ โดยอยู่ระหว่าง foramen ovale กับ crux

Foramen ovale

- อยู่ตรงกลางของ atrial septum จะปิดในช่วงท้ายของ atrial systole ก่อนเปิดให้เลือดจาก right atrium ไหลเข้าไปใน left atrium ได้
- ถ้ามองจาก lateral view จะดูเล็กกว่า apical view
- ขนาดของรูเปิดจะเท่ากับเส้นผ่าศูนย์กลางของ aorta ในแต่ละอายุครรภ์
- **ข้อควรระวัง :** ถ้าเอียงหัวตรวจด้านซ้ายลงไปทางท้องเล็กน้อยจะเห็น coronary sinus แทรกระหว่าง left ventricle และ left atrium ซึ่งอาจทำให้บางคนเข้าใจผิดเป็น atrial septal defect ได้

Atrioventricular (AV) valves

ลิ้นหัวใจกั้นระหว่าง atrium ไปยัง ventricle ห้องขวา คือ Tricuspid valve และหัวใจห้องซ้าย คือ Mitral valve การประเมินจะยากเนื่องจากมีการเคลื่อนไหวตลอดเวลา และ valve มีขนาดเล็ก ดังนั้นควรสังเกตขณะที่ตรวจและควรย้อนดูภาพจาก cine loop ให้มีการเคลื่อนไหวที่ช้าลงจะทำให้ง่ายขึ้น สิ่งที่ต้องประเมินได้แก่

- การเปิดปิดของ valve ควรขยับได้อย่างอิสระ
- รูเปิดของ valve ควรมีขนาดใกล้เคียงกันทั้งสองข้าง แต่รูเปิดของ tricuspid valve อาจใหญ่กว่าเล็กน้อย โดยเฉพาะช่วงใกล้คลอด สามารถดูได้ด้วยตาเปล่า หรือ วัดขนาดของรูเปิดจากภาพที่ระดับ valve ring ในจังหวะที่มีการคลายตัว

Crux

คือ จุดที่ผนังกั้นหัวใจห้องบนและห้องล่างมาเจอกัน และเป็นที่เกาะของ AV valves

- ตำแหน่งที่ tricuspid valve เกาะจะอยู่ต่ำหรือใกล้กับ apex มากกว่า mitral valve เล็กน้อย
- ตำแหน่งเกาะของ valves ที่เหลื่อมกัน จะเห็นเป็นช่องว่างหรือ “off-setting” แต่ไม่ใช่ septal defect

ผนังกั้นห้องหัวใจล่าง (ventricular septum)

- อยู่ตรงกลางระหว่างหัวใจทั้ง 2 ห้อง เห็นเป็นแนวยาวต่อเนื่องจาก apex มาถึง crux

ลักษณะภายในช่องหัวใจ

การแยก Right และ Left ventricle

(รูปที่ 5-14)

- ช่องว่างภายใน ventricle ข้างขวาจะน้อยกว่าข้างซ้าย
- ข้างขวาจะ มี moderator band และ papillary muscle ที่ยึด tricuspid valve อยู่ แต่ข้างซ้ายไม่มี
- mitral valve จะยึดกับผนังโดยตรงอย่างเดียว ไม่มีกล้ามเนื้อคอยยึดทางด้านล่าง
- ข้างขวาอยู่ชิดกับผนังด้านหน้าของทรวงอกค่อนไปทางขวา แต่ข้างซ้ายจะชี้ไปทางด้านหลังและอยู่ซ้ายกว่า

Descending aorta

- เห็นเป็นเส้นเลือดที่ถูกตัดแนวขวาง อยู่ทางด้านหลัง ของ mediastinum ค่อนมาทางด้านซ้ายของ spine และหลังต่อ atrium ซ้าย

การเปิดของ pulmonary vein ที่เข้าสู่หัวใจห้องบนซ้าย

- Upper และ Lower pulmonary vein ที่มาจากปอดทั้งสองข้าง จะเปิดเข้า atrium ซ้ายทางด้านหลังคนละฟาก และจะเห็นอยู่ 2 ข้างของ descending aorta

น้ำในช่องเยื่อหุ้มหัวใจ (pericardial effusion)

ตามขอบนอกของ ventricle จะเห็นเป็นแนวเส้นสีดำบาง ๆที่ขยับตามการบีบตัวของหัวใจ เป็นน้ำหล่อลื่นที่ฉาบอยู่เพื่อลดแรงเสียดทานในการบีบตัวของหัวใจ จะเห็นได้ชัดใน lateral view มากกว่า apical view ส่วนใหญ่จะหนาไม่เกิน 2 มิลลิเมตร[20;21]

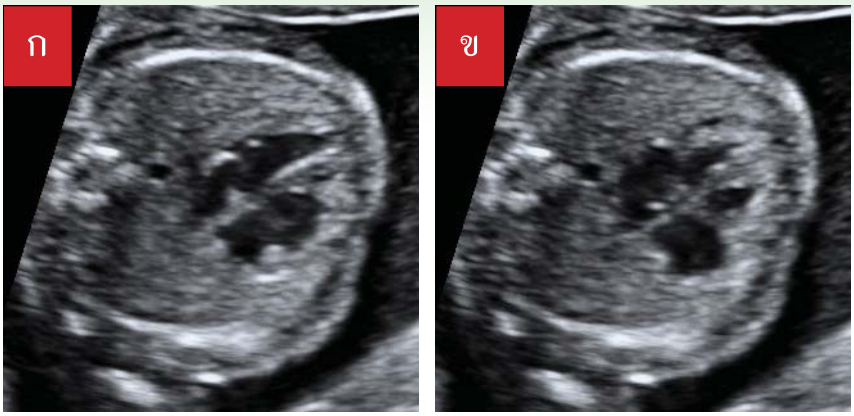

รูปที่ 5-14 *วิว 4CV ขณะสิ้นสุดการคลายตัว (ก) และบีบตัว (ข) เต็มที่ สังเกตว่าตอนบีบตัว ขนาด ventricles ขนาดเล็ก และ atrium โป่งขยายเต็มที่*

การทำงาน

การเคลื่อนไหวของกล้ามเนื้อหัวใจ จะบีบและคลายตัวด้วยความแรงและจังหวะที่เท่ากัน ถ้าใส่ color flow จะเห็นปริมาณเลือดที่เข้าไปในช่องหัวใจเท่า ๆ กันทั้งสองข้าง ในจังหวะบีบตัว ไม่มีการไหลย้อนของเลือดจาก ventricle เข้ามาใน atrium และเลือดจะไหลจาก atrium ด้านขวาไปซ้าย โดยจะเห็นแผ่นกั้น foramen ovale เปิดเข้าไปทางซ้าย

การทำงาน (cardiac function)

- แรงการบีบตัวของหัวใจเท่า ๆ กันทั้งสองข้าง และมีชีพจรสม่ำเสมอ
- atrioventricular valves จะปิดเมื่อหัวใจทารกบีบตัวแต่ละครั้ง เปิดปิดพร้อมกันทั้งสองข้าง

การบีบตัวของหัวใจ (contractility) : ในการตรวจคัดกรองปกติมักจะอาศัยการสังเกตการบีบตัวของหัวใจที่สม่ำเสมอ และมีความแรงหรือการหดตัวอย่างเหมาะสม โดยอาศัยประสบการณ์ของผู้ตรวจเป็นหลัก อย่างไรก็ตามเมื่อต้องการประเมินการทำงานของหัวใจอย่างละเอียดจะต้องทำการวัดอย่างถูกหลัก[19,22] โดยการวัดความกว้างของช่อง ventricle ทั้งขวาและซ้าย ช่วง end-diastole ซึ่งเส้นผ่าศูนย์กลางหัวใจมีความกว้างมากที่สุด (end diastole diameter, EDD) และช่วง end-systole ซึ่งเป็นช่วงที่เส้นผ่าศูนย์กลางหัวใจมีความแคบมากที่สุด (end systole diameter, ESD) วัดจากขอบในของผนัง ventricle ส่วนที่กว้างสุดมาตั้งฉากกับแนว IVS ที่ขอบใน การลดลงของเส้นผ่าศูนย์กลางขณะบีบตัวเรียกว่า ventricular fraction shortening (FS) ซึ่งเป็นค่าที่คำนวณตามสูตรคือ (EDD – ESD) / EDD ซึ่งถ้าหัวใจทำงานปกติ ค่านี้ควรจะมากกว่าร้อยละ 28[22] การวัดโดยอาศัย M-mode เปรียบเทียบกันในขณะหัวใจบีบตัวและคลายตัวก็สามารถทำได้เช่นเดียวกัน โดยตัดเส้น M-mode ผ่านตำแหน่งกว้างที่สุดของหัวใจ แต่อย่างไรก็ตามการตรวจ M-mode ในกรณีนี้ทำได้ยากกว่า 2D real-time cine loop เนื่องจากไม่สะดวกเสมอไปในการปรับให้เส้น M-mode ตั้งฉากพอดีกับแนว IVS เพราะขึ้นกับท่าของทารกและการเคลื่อนไหว การทำ cardio-STIC มาใช้ทำให้วัดได้ง่ายและแม่นยำมากขึ้น[19] สามารถวัดได้ทั้ง M-mode และ 2D

จังหวะชีพจร (cardiac rhythm) : ในการคัดกรองปกติจะอาศัยการสังเกตความสม่ำเสมอของชีพจรจาก 2D real-time เป็นหลัก การตรวจให้ละเอียดอาจใช้ M-mode[5] และ pulsed Doppler[23] มาช่วย ทำให้วินิจฉัยการเต้นผิดจังหวะ (arrhythmia) ได้ดีขึ้น การประเมินอาศัยการดูความสัมพันธ์ระหว่างการบีบตัวของ atrium และ ventricle ว่าเหมาะสมหรือไม่ ในการประเมินด้วย M-mode จึงต้องให้แนวเส้น M-mode ตัดผ่านทั้ง atrium และ ventricle เพื่อจะได้บันทึกการหดรัดตัวของทั้งสองส่วนในเวลาเดียวกัน ในทารกที่ชีพจรปกติ การบีบตัวของ atrium จะเกิดนำหน้า ventricle และสม่ำเสมอ

ตัวอย่างความผิดปกติของหัวใจ

รูปที่ 5-15 ถึงรูปที่ 5-38 ตัวอย่างความผิดปกติของหัวใจที่ตรวจพบจาก 4CV

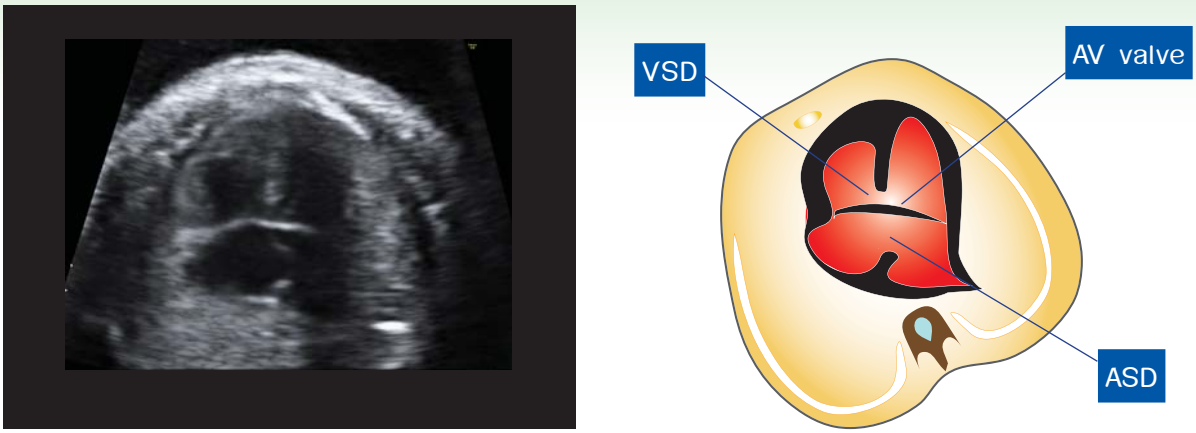

รูปที่ 5-15 *4CV : Endocardial cushion defect (AVSD) ในจังหวะ systole แสดงการปิดของ atriovetnricular(AV) valves ซึ่งเป็นลิ้นชุดเดียวที่มีขนาดใหญ่ แนวลิ้นทั้งสองข้างเป็นแนวเดียวกัน ไม่มี off-set และแสดง atrial septal defect(ASD) และ ventricular septal defect(VSD)*

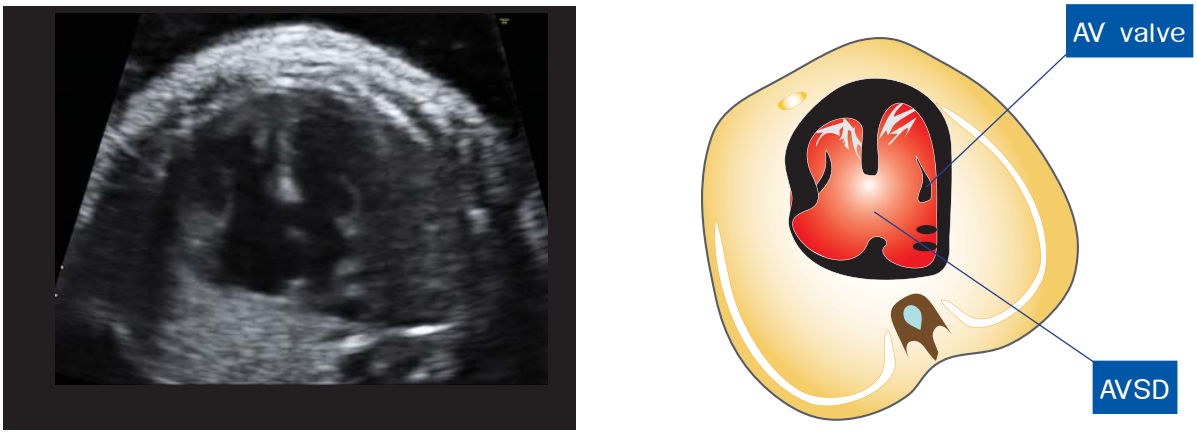

รูปที่ 5-16 *4CV : Endocardial cushion defect (AVSD) (รายเดียวกับรูปที่ 5-15) ในจังหวะ diastole แสดงการเปิดของ atriovetnricular(AV) valves ซึ่งเปิดโล่งไปไม่เห็น crux ตรงกลาง แสดง AV-canal ที่เชื่อมต่อเป็นช่องเดียวกัน สังเกตขอบคมเข้ม (bright border) ของ interventricular septum ตามแบบฉบับของ ventricular septal defect*

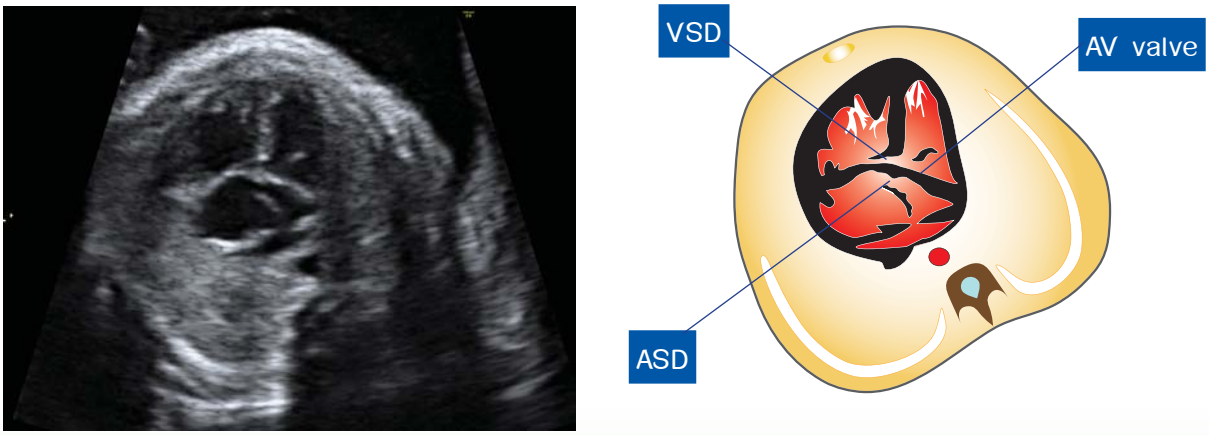

รูปที่ 5-17 *4CV : Endocardial cushion defect (AVSD) ในจังหวะ systole แสดงการปิดของ atriovetnricular (AV) valves ซึ่งเป็นลิ้นชุดเดียวที่มีขนาดใหญ่ แนวลิ้นทั้งสองข้างเป็นแนวเดียวกัน ไม่มี off-set และแสดง atrial septal defect(ASD) และ ventricular septal defect(VSD)*


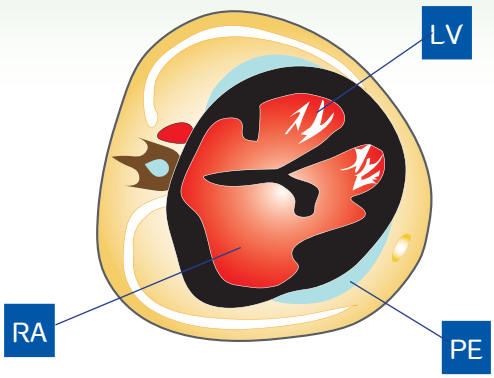

รูปที่ 5-18 *4CV : Cardiomegaly ในทารกที่เป็นโรคฮีโมโกลบินบาร์ท ซึ่งขนาดหัวใจโตกินเนื้อที่ส่วนใหญ่ของทรวงอก แต่โครงสร้างที่ระดับ 4CV ปกติ สังเกตมีน้ำในเยื่อหุ้มหัวใจ (PE=pericardial effusion, LV= left ventricle, RA = right atrium)*


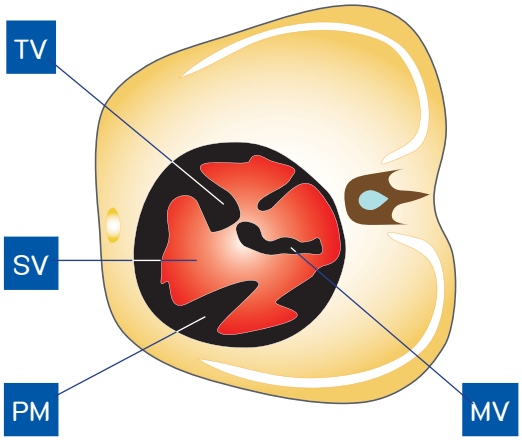

รูปที่ 5-19 *4CV: Double inlet หัวใจขนาดโตขึ้น ส่วนของ ventricles ทั้งสองข้างรวมกันเป็นช่องเดียว แต่มี atrioventricular(AV) valves แยกกันสองชุด โดยมี interatrial septum แยก right atrium(RA) และ left atrium(LA) (SV=single ventricle, PM=papillary muscle)*

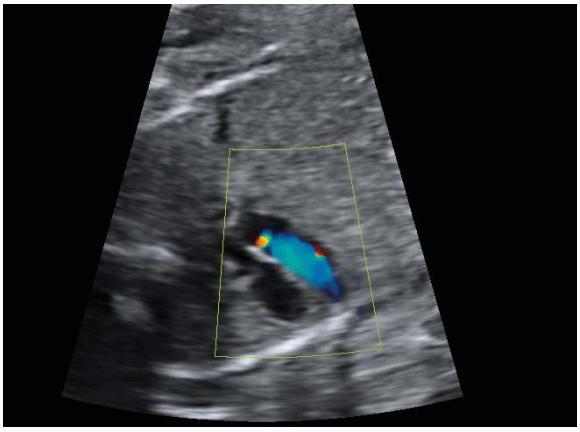
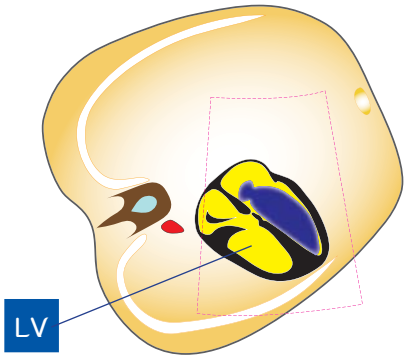

รูปที่ 5-20 *4CV: Left heart hypoplasia หัวใจมี left axis deviation ขนาดช่อง ventricles ยังคงใกล้เคียงกันทั้งสองข้าง แต่ color flow mapping แสดงไม่มี high velocity flow ในซีกซ้ายเมื่อเทียบกับ flow ที่ปกติในซีกขวา (ในภาพ real-time พบการหดรัดตัวน้อยมากของ left ventricle,LV)*

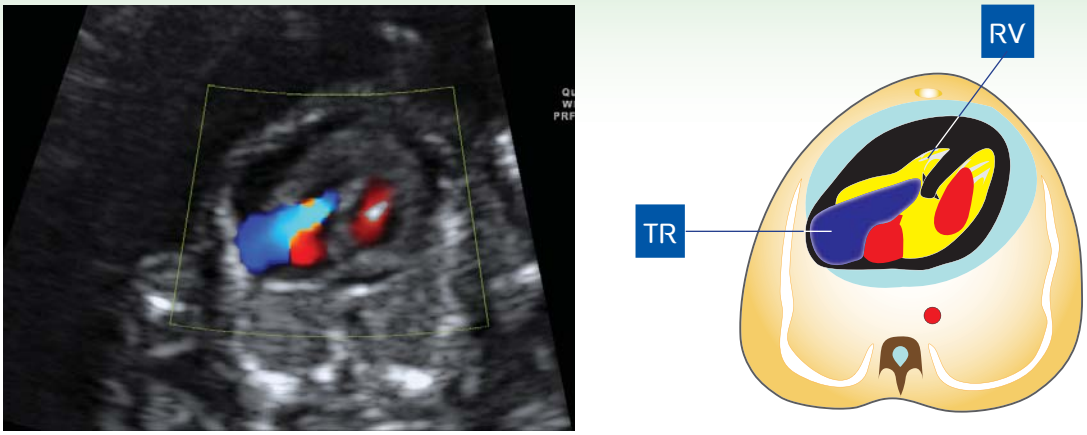

รูปที่ 5-21 *4CV: color flow mapping แสดง holosystolic tricuspid regurgitation (TR) ในรายที่ทารกมี pulmonary stenosis (with intact interventricular septum) หัวใจห้อง left atrium โตขยายตามมา ทารกเริ่มมีภาวะบวมน้ำ ในภาพนี้ได้แสดงน้ำในช่องทรวงอกด้วย (RV=right ventricle)*

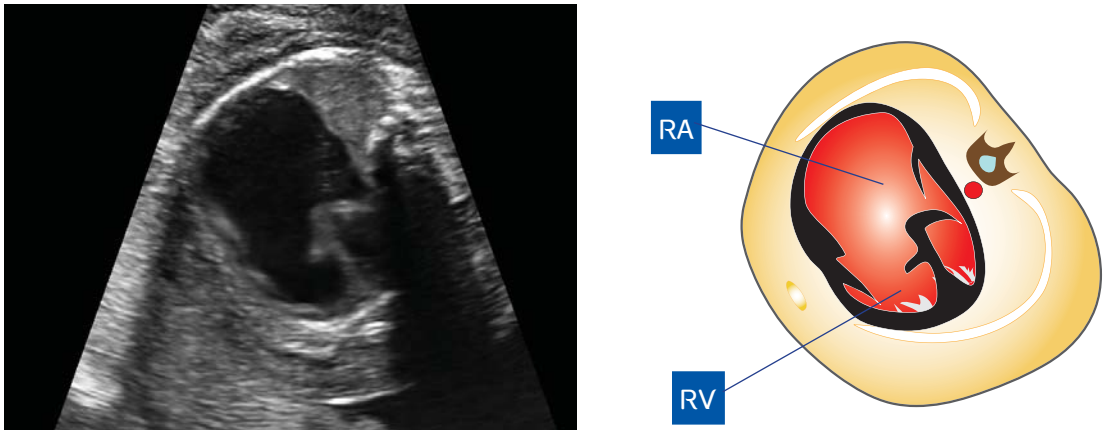

รูปที่ 5-22 *4CV: Ebstein's anomaly หัวใจโตมาก right atrium(RA) โตเด่นมาก กินเนื้อที่ลึกลงมาใน right ventricle(RV) (atrialization) ลิ้น tricuspid (septal leaflet) อยู่ค่อนไปทางยอดหัวใจมากกว่าปกติ*

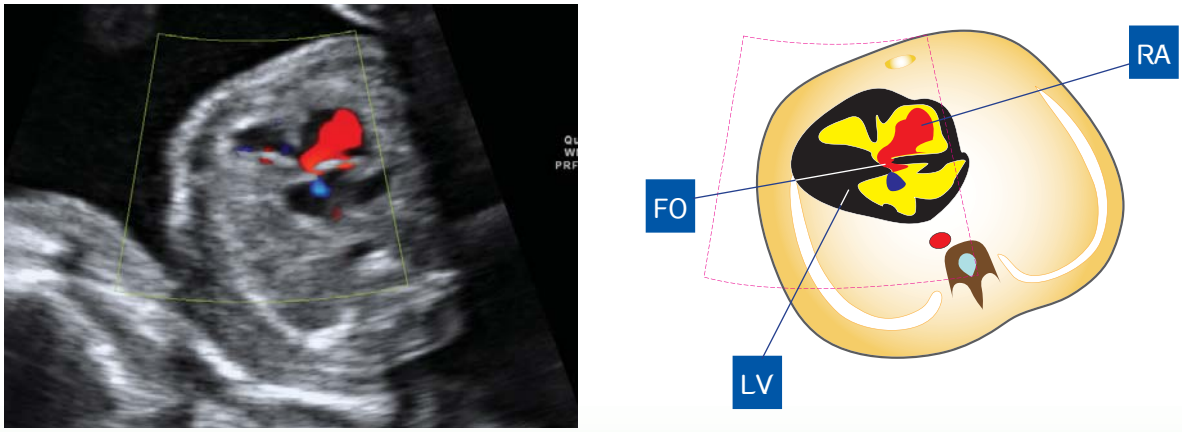

รูปที่ 5-23 *4CV: color flow mapping ในราย mitral atresia ซึ่งแสดงการไหลเวียนเลือดย้อนกลับจาก left atrium(LA) มายัง right atrium(RA) ผ่านทาง foramen ovale(FO) ที่ระดับใกล้ crux*

รูปที่ 5-24 *4CV: หัวใจโตผิดปกติและขนาดผิดสัดส่วนของหัวใจซีกขวาและซ้าย ซีกซ้ายมีขนาดเล็กมาก (ใน real-time มีการหดรัดตัวปกติดี) แต่ซีกขวามี hypertrophy ในรายที่ทารกเป็น aortic stenosis (AS) (ไม่ได้แสดงเส้นเลือดใหญ่ในวิวนี้) (LV=left ventricle, IVS=interventricular septum)*

รูปที่ 5-25 *4CV: หัวใจโตเล็กน้อย และขนาดผิดสัดส่วนของหัวใจซีกขวาและซ้าย right ventricle มีขนาดเล็กมาก (ใน real-time มีการหดรัดตัวน้อย) ทารกมีภาวะ tricuspid atresia สังเกต right atrium (RA) ก็มีขนาดโตขึ้น flap ของ foramen ovale (FFo) ตีเปิดไปใน left atrium มากกว่าปกติ (LV=left ventricle)*

รูปที่ 5-26 *4CV: left ventricle(LV) ฝ่อแทบไม่เห็นช่องว่างภายใน left atrium (LA) โตขึ้น มีแรงดันผลัก interatrial septum (AS) โป่งเข้าไปใน right atrium ทารกเป็น mitral atresia (รายเดียวกับรูปที่ 5-9)*

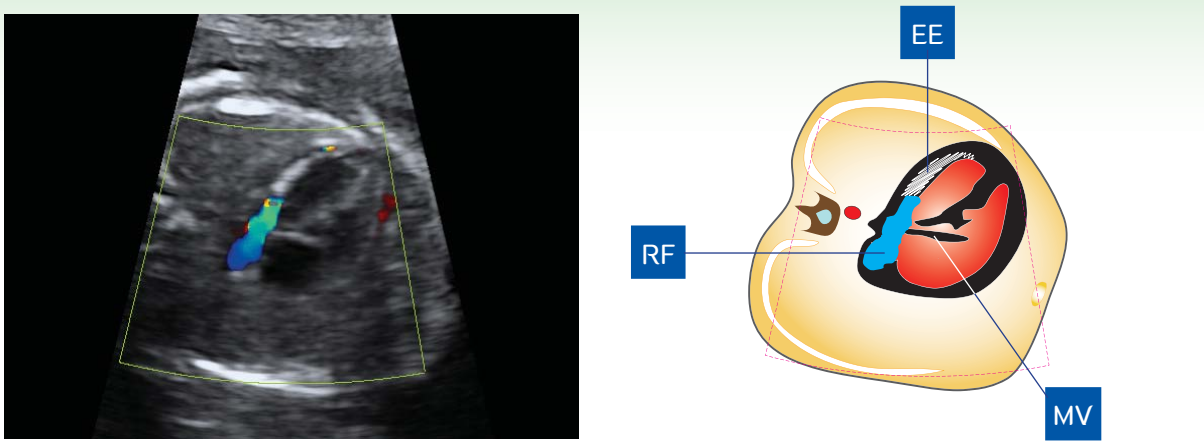

รูปที่ 5-27 *4CV: color flow mapping ที่ high-flow setting แสดง mitral regurgitation ในทารกที่เป็น hypoplastic left heart syndrome (ในภาพ real-time มีการหดรัดตัวของ left ventricle ไม่ดี) สังเกตมี echogenic endocardium(EE) ของ left ventrilce ซึ่งพบได้บ่อยใน hypoplastic left heart syndrome (RF=reversed flow, MV=mitral valve)*

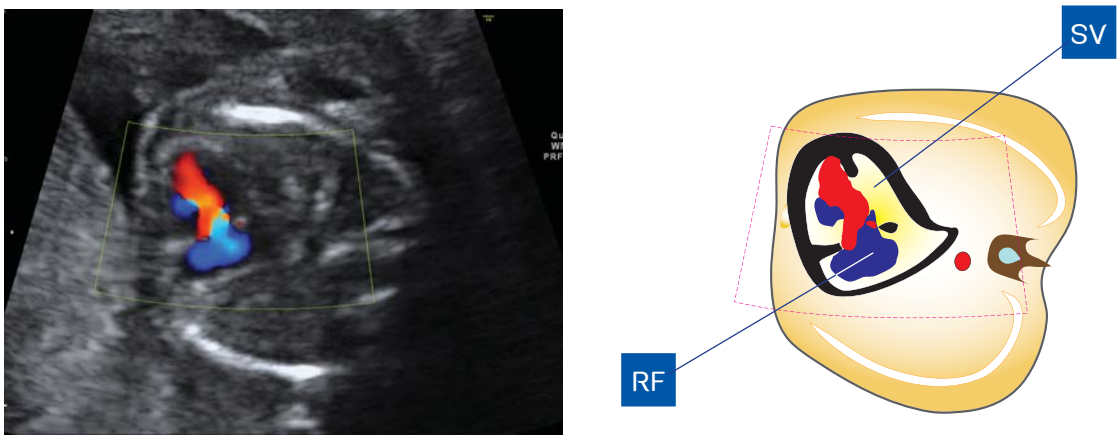

รูปที่ 5-28 *4CV: color flow mapping แสดง holosystolic atrioventricular valve regurgitation ในทารกที่เป็น single ventricle (SV) ของทารกที่เป็น double inlet (RF=reversed flow)*

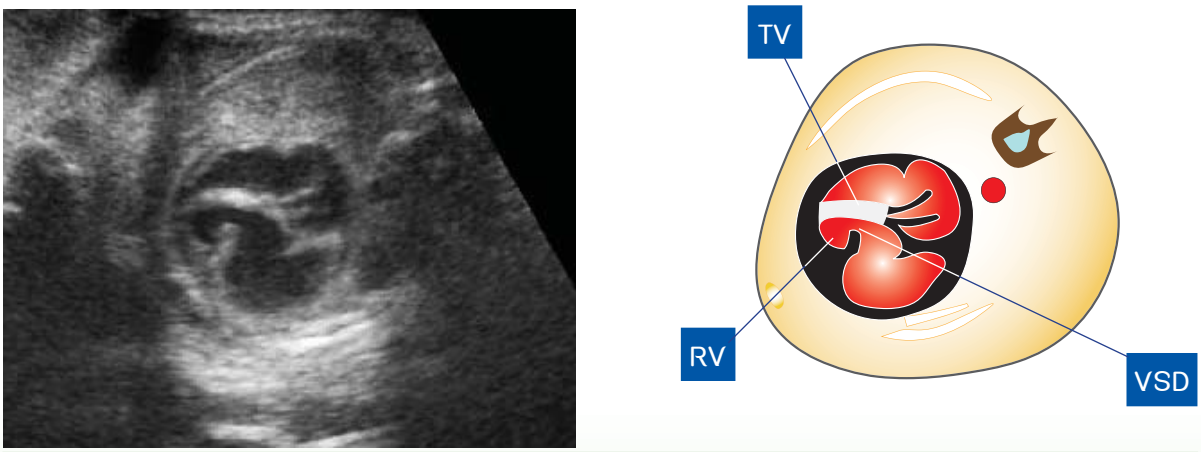

รูปที่ 5-29 *4CV: tricuspid valve (TV) หนาและเข้ม right ventricle (RV) ขนาดเล็กมาก มี ventricular septal defect (VSD) เชื่อมต่อกับซีกซ้าย ในทารกที่เป็น tricuspid atresia (ในภาพ real-time ไม่มีการปิดเปิดของ TV แต่มีการปิดเปิดปกติของ mitral valve,MV) flap ของ foramen ovale ตีเปิดไปไกลใน left atrium*

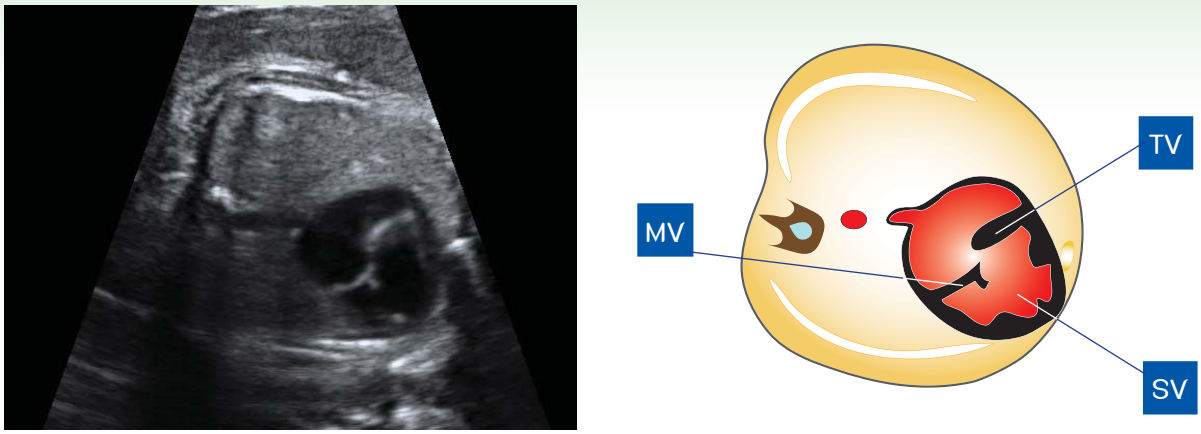

รูปที่ 5-30 *4CV: Single ventricle (SV) ของทารกที่เป็น double inlets พบมีการหนาตัวและขาวเข้มของ tricuspid valve(TV) มีทางเข้าสองทาง แต่ทางขวา (TV) ทำงานน้อยมาก เลือดใน ventricle มีแรงดันให้ TV โป่งกลับเข้ามาใน right atrium ทางหลักของเลือดไหลจาก right atrium เข้าสู่ left atrium และลง ventricle เป็นหลัก (MV=mitral valve)*

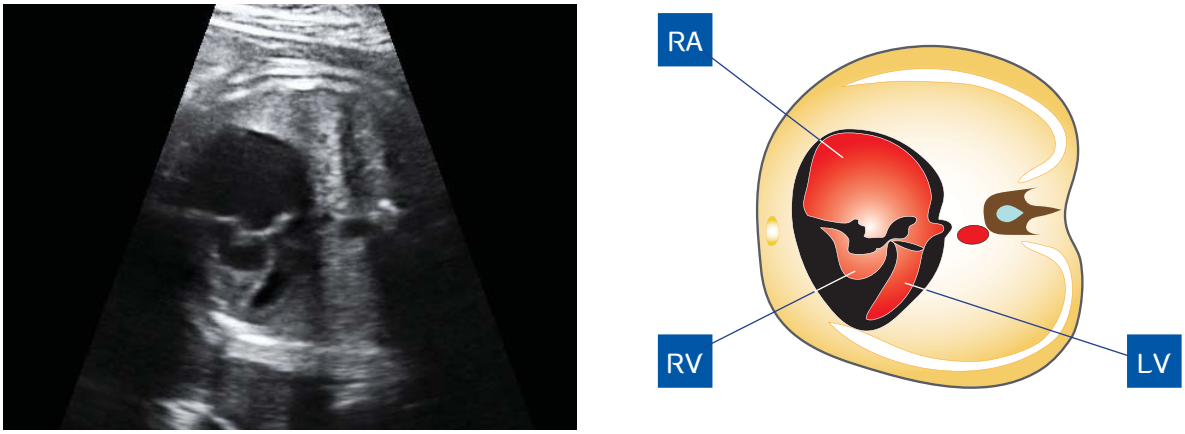

รูปที่ 5-31 *4CV ของทารกที่มี pulmonary stenosis มีเลือดไหลผ่านซีกขวาน้อย ช่อง right ventricle(RV) ขนาดเล็ก แต่มีการหนาตัว การปิดเปิดของ tricuspid valve เป็นปกติ(ในภาพ real-time)(RA=right atrium, LV=left ventricle)*

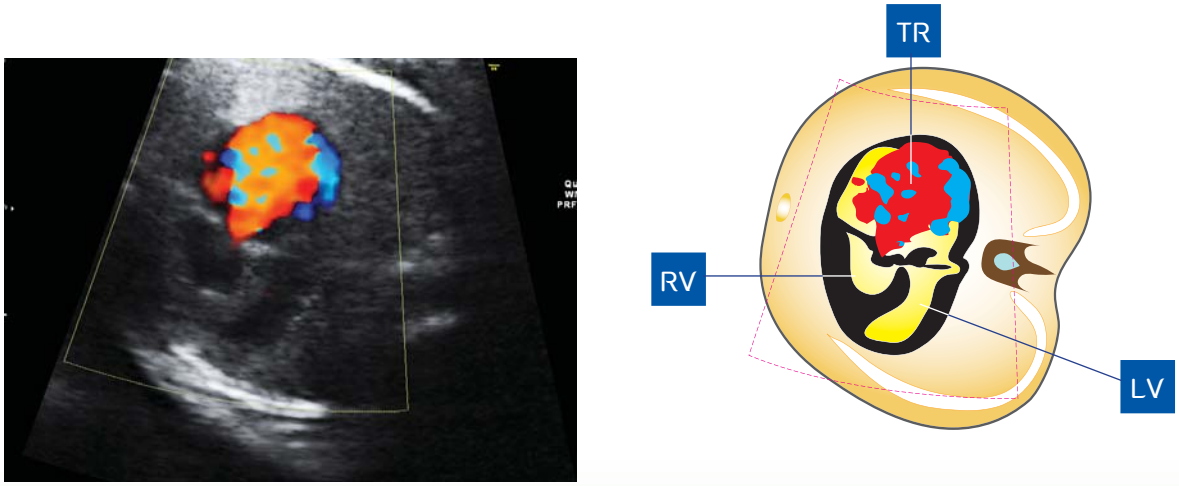

รูปที่ 5-32 *4CV แสดง right atrium ที่มีขนาดใหญ่มาก และ color flow mapping แสดง tricuspid regurgitation (TR) ที่รุนแรง ในราย tricuspid insufficiency ซึ่ง tricuspid vavle ติดในตำแหน่งปกติ และ right ventricle(RV) ก็มีขนาดปกติ (LV=left ventricle)*

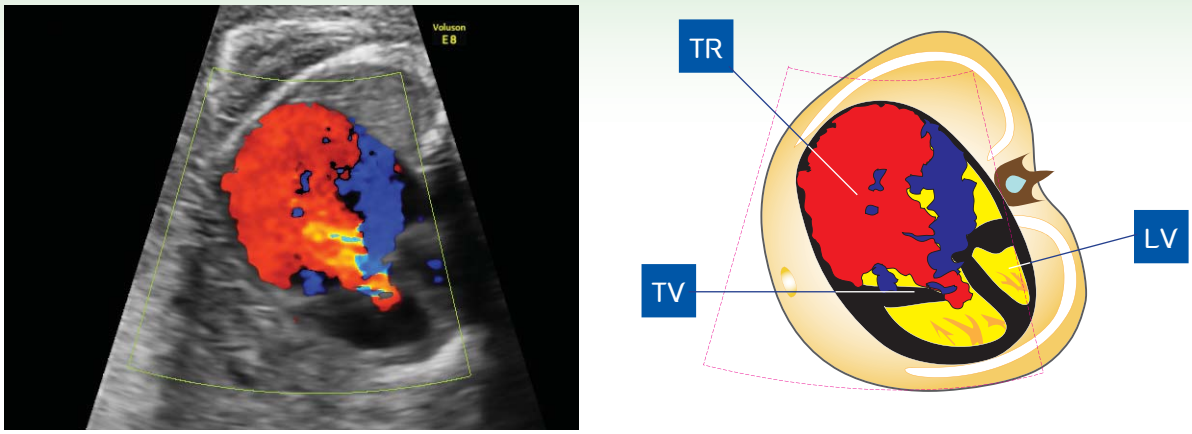

รูปที่ 5-33 *4CV หัวใจโตมาก ซึ่งส่วนใหญ่เกิดจากการโตผิดปกติของ right atrium แนวแกนหัวใจผิดปกติ (left axis deviation) และ color flow mapping แสดง tricuspid regurgitation (TR) ที่รุนแรง และหมุนวนอยู่ใน right atrium ทารกเป็น Ebstein's anomaly ซึ่ง tricuspid valve (TV) ด้าน septal leaflet ติดต่ำกว่าปกติ (LV=left ventricle)*

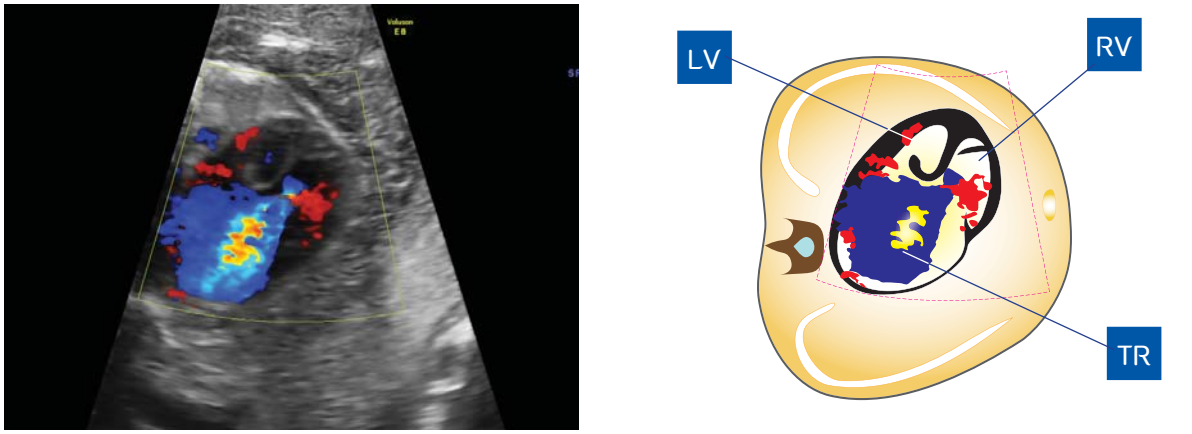

รูปที่ 5-34 *4CV แสดง right atrium ที่มีขนาดใหญ่มาก และ color flow mapping แสดง tricuspid regurgitation(TR) ที่รุนแรง ในราย tricuspid insufficiency ซึ่ง tricuspid vavle ติดในตำแหน่งปกติ และ right ventricle(RV) ก็มีขนาดปกติ (LV=left ventricle)*

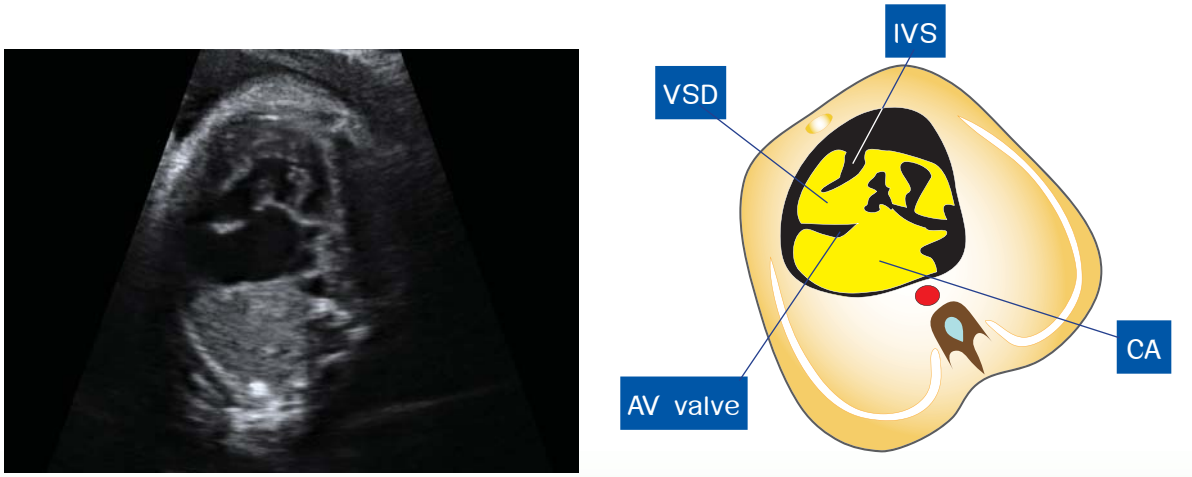

รูปที่ 5-35 *4CV แสดง atrioventricular(AV) canal (endocardial cushion defect) มี severe ventricular septal defect(VSD) และ common atrium(CA) (IVS=interventricular septum)*

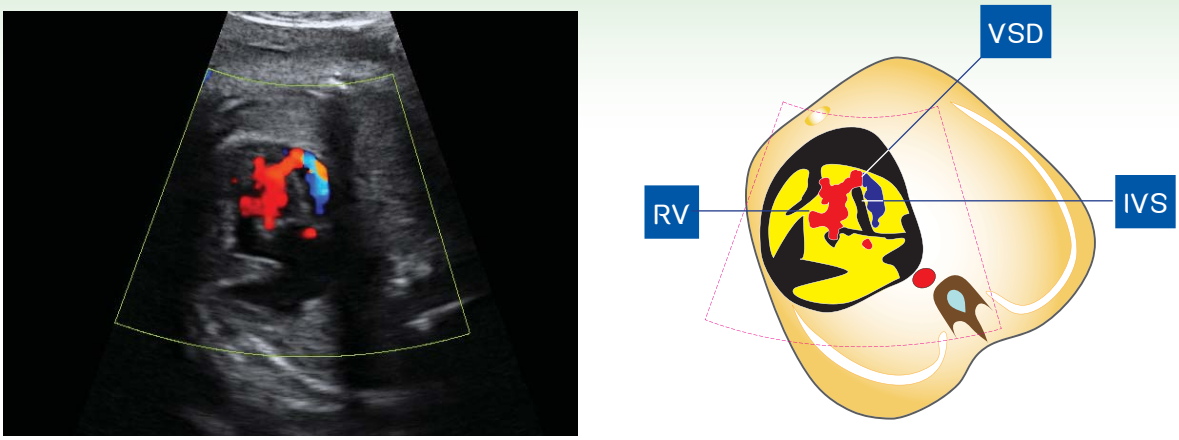

รูปที่ 5-36 *4CV color flow mapping แสดง muscular ventricular septal defect (VSD) ที่ตำแหน่งใกล้ยอดหัวใจ ขนาดช่องหัวใจผิดสัดส่วน ซีกซ้ายมีขนาดเล็กมากเมื่อเทียบกับซีกขวา (IVS=interventricular septum, RV=right ventricle)*

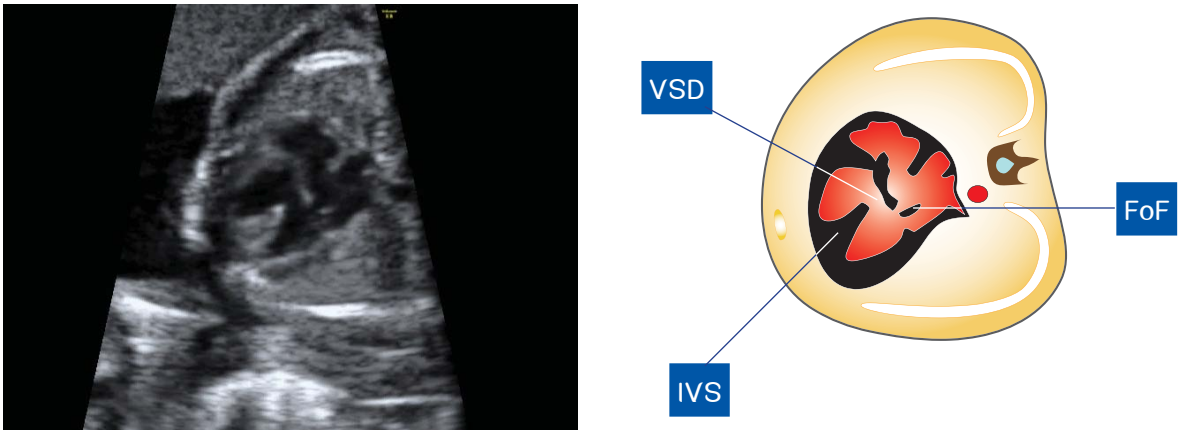

รูปที่ 5-37 *4CV แสดง inlet ventricular septal defect (VSD) ที่เป็นแบบฉบับของ T-sign ขอบคมเข้มของ interventricular septum (IVS) (bright border) (FoF=flap foramen ovale)*

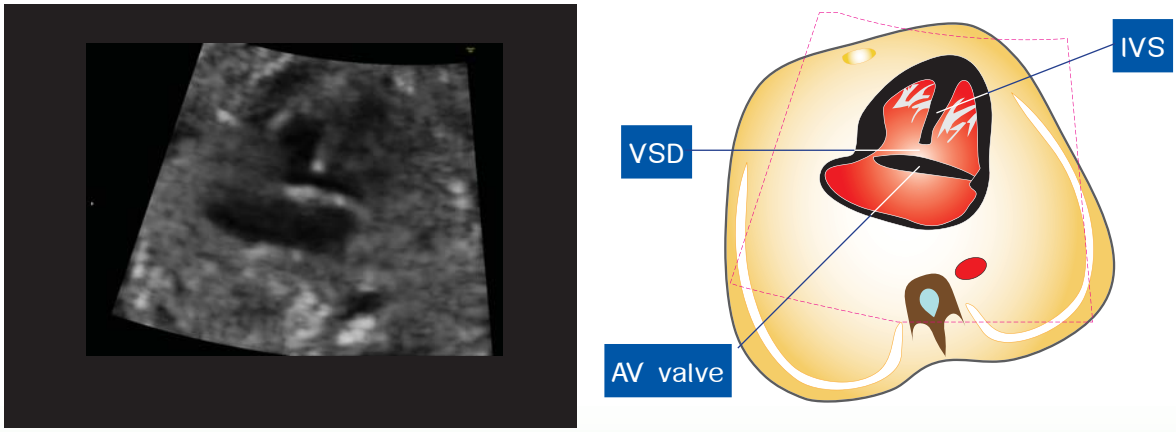

รูปที่ 5-38 *4CV ที่เป็นแบบฉบับของ endocardial cushion defect ในจังหวะ systole แสดงการปิดของ atrioventricular(AV) valves ซึ่งเป็นลิ้นชุดเดียวที่มีขนาดใหญ่ แนวลิ้นทั้งสองข้างเป็นแนวเดียวกัน ไม่มี off-set และแสดง atrial septal defect(ASD) และ ventricular septal defect(VSD) (IVS= interventricular septum)*

เอกสารอ้างอิง

1) AIUM practice guideline for the performance of fetal echocardiography. J Ultrasound Med 2011 Jan;30(1):127-36.
2) Cordes TM, O'Leary PW, Seward JB, Hagler DJ. Distinguishing right from left: a standardized technique for fetal echocardiography. J Am Soc Echocardiogr 1994 Jan;7(1):47-53.
3) Bronshtein M, Gover A, Zimmer EZ. Sonographic definition of the fetal situs. Obstet Gynecol 2002 Jun;99(6):1129-30.
4) DeVore GR. Fetal echocardiography : Gold Plus edition. 2010.
5) Allan LD, Anderson RH, Sullivan ID, Campbell S, Holt DW, Tynan M. Evaluation of fetal arrhythmias by echocardiography. Br Heart J 1983 Sep;50(3):240-5.
6) Abuhamad A, Chaoui R. A practical guide to fetal echocardiography : normal and abnormal hearts. 2 ed. Philadelphia: Lippincott Williams & Wilkins; 2010.
7) Allan LD, Cook AC, Huggon IC. Fetal Echocardiography: A Practical Guide. London: Cambridge University Press; 2009.
8) Paladini D, Chita SK, Allan LD. Prenatal measurement of cardiothoracic ratio in evaluation of heart disease. Arch Dis Child 1990 Jan;65(1 Spec No):20-3.
9) Traisrisilp K, Tongprasert F, Srisupundit K, Luewan S, Tongsong T. Reference ranges for the fetal cardiac circumference derived by cardio-spatiotemporal image correlation from 14 to 40 weeks' gestation. J Ultrasound Med 2011 Sep;30(9):1191-6.
10) Paladini D, Chita SK, Allan LD. Prenatal measurement of cardiothoracic ratio in evaluation of heart disease. Arch Dis Child 1990 Jan;65(1 Spec No):20-3.
11) Tongsong T, Tatiyapornkul T. Cardiothoracic ratio in the first half of pregnancy. J Clin Ultrasound 2004 May;32(4):186-9.
12) Tongsong T, Wanapirak C, Sirichotiyakul S, Chanprapaph P. Sonographic markers of hemoglobin Bart disease at midpregnancy. J Ultrasound Med 2004 Jan;23(1):49-55.
13) Smith RS, Comstock CH, Kirk JS, Lee W. Ultrasonographic left cardiac axis deviation: a marker for fetal anomalies. Obstet Gynecol 1995 Feb;85(2):187-91.
14) Comstock CH. Normal fetal heart axis and position. Obstet Gynecol 1987 Aug;70(2):255-9.
15) Jeanty P, Pilu G, Romero R. Fetal Echocardiography Part 1 : CD-ROM. 2001.
16) Tan J, Silverman NH, Hoffman JI, Villegas M, Schmidt KG. Cardiac dimensions determined by cross-sectional echocardiography in the normal human fetus from 18 weeks to term. Am J Cardiol 1992 Dec 1;70(18):1459-67.
17) Chanthasenanont A, Somprasit C, Pongrojpaw D. Nomograms of the fetal heart between 16 and 39 weeks of gestation. J Med Assoc Thai 2008 Dec;91(12):1774-8.
18) Machlitt A, Heling KS, Chaoui R. Increased cardiac atrial-to-ventricular length ratio in the fetal four-chamber view: a new marker for atrioventricular septal defects. Ultrasound Obstet Gynecol 2004 Nov;24(6):618-22.
19) Luewan S, Yanase Y, Tongprasert F, Srisupundit K, Tongsong T. Fetal cardiac dimensions at 14-40 weeks' gestation obtained using cardio-STIC-M. Ultrasound Obstet Gynecol 2011 Apr;37(4):416-22.
20) Dizon-Townson DS, Dildy GA, Clark SL. A prospective evaluation of fetal pericardial fluid in 506 second-trimester low-risk pregnancies. Obstet Gynecol 1997 Dec;90(6):958-61.
21) Jeanty P, Romero R, Hobbins JC. Fetal pericardial fluid: a normal finding of the second half of gestation. Am J Obstet Gynecol 1984 Jul 1;149(5):529-32.
22) Huhta JC. Guidelines for the evaluation of heart failure in the fetus with or without hydrops. Pediatr Cardiol 2004 May;25(3):274-86.
23) Steinfeld L, Rappaport HL, Rossbach HC, Martinez E. Diagnosis of fetal arrhythmias using echocardiographic and Doppler techniques. J Am Coll Cardiol 1986 Dec;8(6):1425-33.

บทที่ 6

วิวหัวใจห้าห้อง

Five-Chamber View

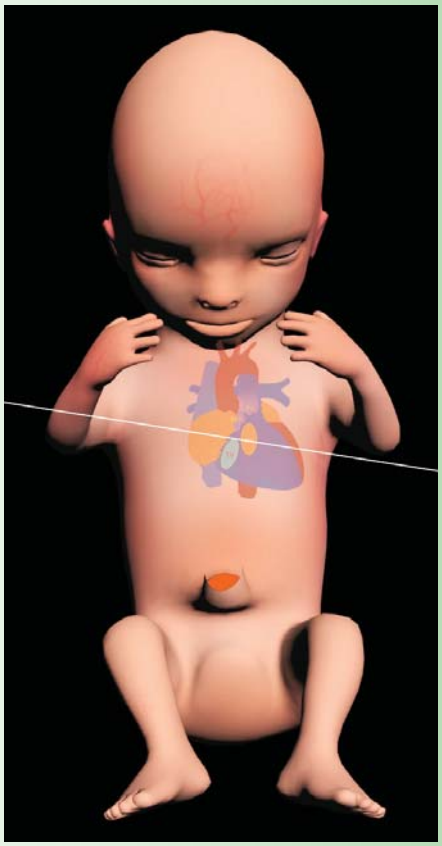

ในบทนี้จะเน้นถึงการตรวจเส้นเลือด LVOT / RVOT (left / right ventricular outflow tract) ซึ่งเป็นเพลนสำคัญที่ AIUM แนะนำให้ตรวจ[1] (รูปที่ 6-1)

Five-chamber view หมายถึงวิวที่แสดงให้เห็นหัวใจทั้งสี่ห้องและรวมถึงช่องที่ห้า คือ ventricular outflow tract / ascending aorta แต่ในที่นี้จะเน้นทางออกของหัวใจทั้งสองข้าง สิ้นหลอดเลือดใหญ่ พร้อมทั้งเส้นเลือดใหญ่ส่วนต้นที่ออกจากหัวใจ มี 2 เส้น ได้แก่ pulmonary artery และ aorta

วิวสำคัญที่ต้องการตรวจ

LVOT (ascending aorta)

เริ่มต้นจาก 4 chamber view ให้ หมุนหัวตรวจไปทางด้านศีรษะเด็ก โดยเอียงไปหาไหล่ข้างขวา[2] จะเริ่มเห็น long axis view ของ proximal aorta ให้สังเกตว่า ผนังด้านหน้าของ aorta จะต่อเนื่องกันไปกับ interventricular septum ส่วนผนังด้านหลังก็จะต่อเนื่องกันไปกับ anterior leaflet ของ mitral valve ให้วัดขนาดของหลอดเลือดในระดับที่เห็น valve นี้ ซึ่ง aorta จะเล็กกว่า pulmonary เล็กน้อย การตรวจด้วยคลื่นเสียง Doppler จะช่วยประเมินการทำงานของ valve ถ้าวาง sample volume ระดับใต้ต่อ valve ใช้ตรวจหา aortic insufficiency แต่ถ้าเหนือต่อ valve จะบอกภาวะ aortic stenosis ได้ดี ร่วมกับการใช้ color Doppler อาจเห็นลักษณะของรูปคลื่นเสียงที่ผิดปกติได้ และสามารถนำมาใช้ในการตรวจภาวะ arrhythmia ได้อีกด้วย โดยการเปิด sample volume ให้กว้างโดยอยู่ระหว่าง mitral และ aortic valves จะตรวจการไหลเวียนของเลือดที่เข้าและออกจาก left ventricle ได้ ลักษณะคลื่นเสียงที่ผ่าน mitral valve จะบอกถึงจังหวะของ atrium ในขณะที่คลื่นเสียงที่ผ่าน aortic valve จะบอกถึงการตอบสนองของ ventricle ต่อคลื่นไฟฟ้าที่ผ่านจาก sinoatrial (SA) node มายัง atrioventricular (AV) node (รูปที่ 6-2)

สรุป

- ผนังด้านหน้าต่อเนื่องไปจาก interventricular septum
- ผนังด้านหลังต่อเนื่องไปกับ anterior leaflet ของ mitral valve
- ดู interventricular septum ที่ต่อกับ aorta ถ้าไม่ต่อเนื่องกัน แสดงว่ามี ventricular septal defect ชนิด subaortic
- Pulse Doppler ใช้ประเมินการทำงาน ควรตรวจที่ตำแหน่งเหนือและใต้ต่อ valve
- ในรายที่สงสัย arrhythmia ให้ตรวจด้วย pulse Doppler โดยวาง sample volume คร่อมระหว่าง aortic valve และ mitral valve

RVOT (main pulmonary artery)

เริ่มต้นจาก 4 chamber view ให้ หมุนหัวตรวจไปทางด้านศีรษะเด็ก โดยเอียงไปหาไหล่ข้างขวาสูงต่อเลยไปจาก LVOT จะเห็น pulmonary artery พุ่งขึ้นไปด้านบนซ้าย[2] ออกมาจาก right ventricle ไขว้กับ aorta เรียกการไขว้กันนี้ว่า criss-cross การวัดขนาดของหลอดเลือดให้ทำในระดับที่เห็น pulmonic valve ซึ่งค่าจะสัมพันธ์กับอายุครรภ์ การตรวจด้วยคลื่นเสียง Doppler จะช่วยประเมินการทำงานของ valve ได้ (รูปที่ 6-3, 4)

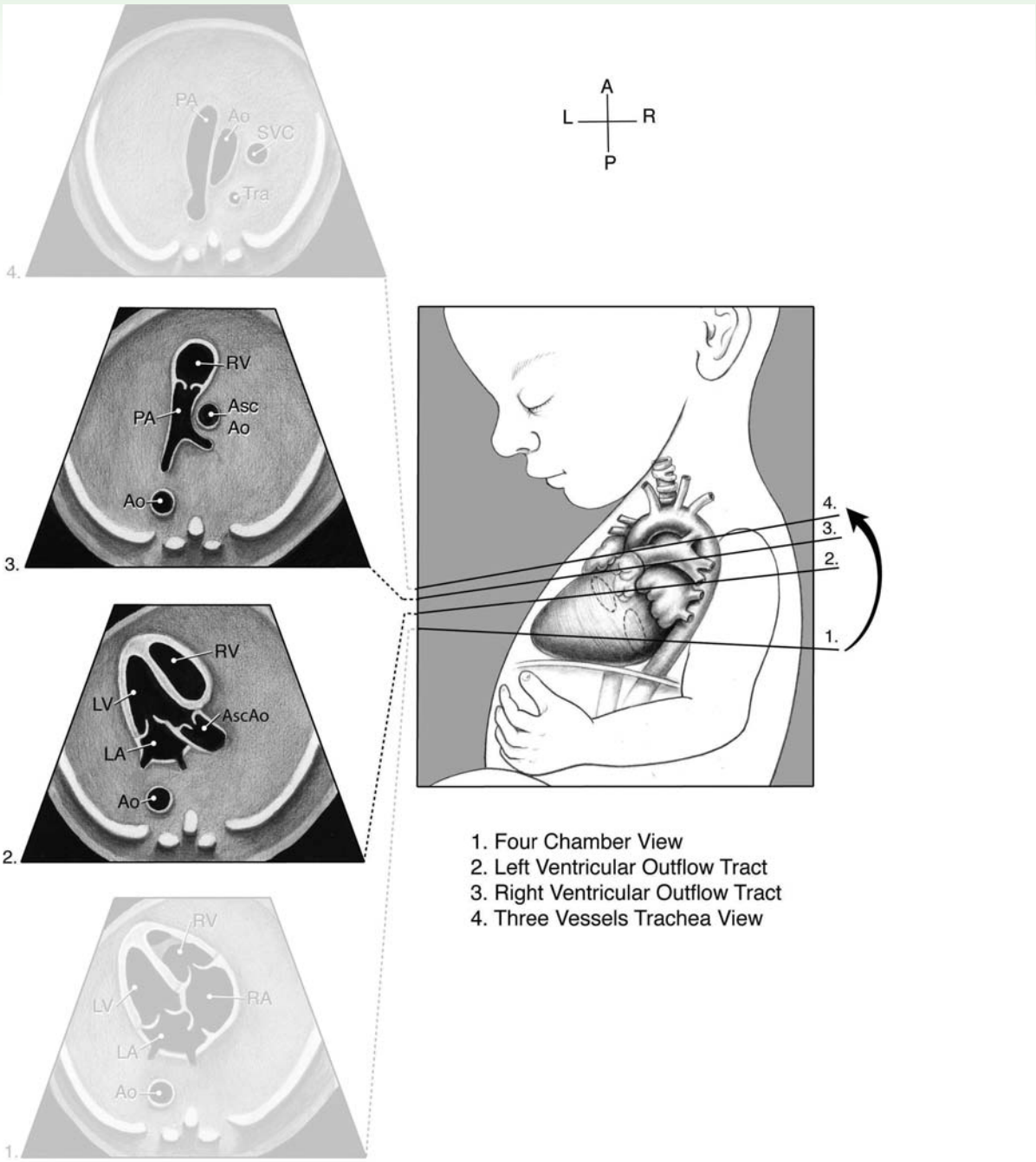

รูปที่ 6-1 *ภาพแสดงวิวมาตรฐานในการตรวจหัวใจทารกในครรภ์ (fetal echocardiography) : เน้น five-chamber view (5CV) Ao; descending aorta, Asc Ao; ascending aorta, LA; left atrium, LV; left ventricle, PA; pulmonary artery, RA; right atrium, RV; right ventricle; and Tra; trachea* *(ที่มา : AIUM practice guideline for the performance of fetal echocardiography. J Ultrasound Med 2011 Jan;30(1):127-36.)*

สรุป

- ผนังของ pulmonary artery จะต่อเนื่องไปจาก right ventricle
- Pulse Doppler ใช้ประเมินการทำงาน ควรตรวจที่ตำแหน่งเหนือและใต้กว่า valve

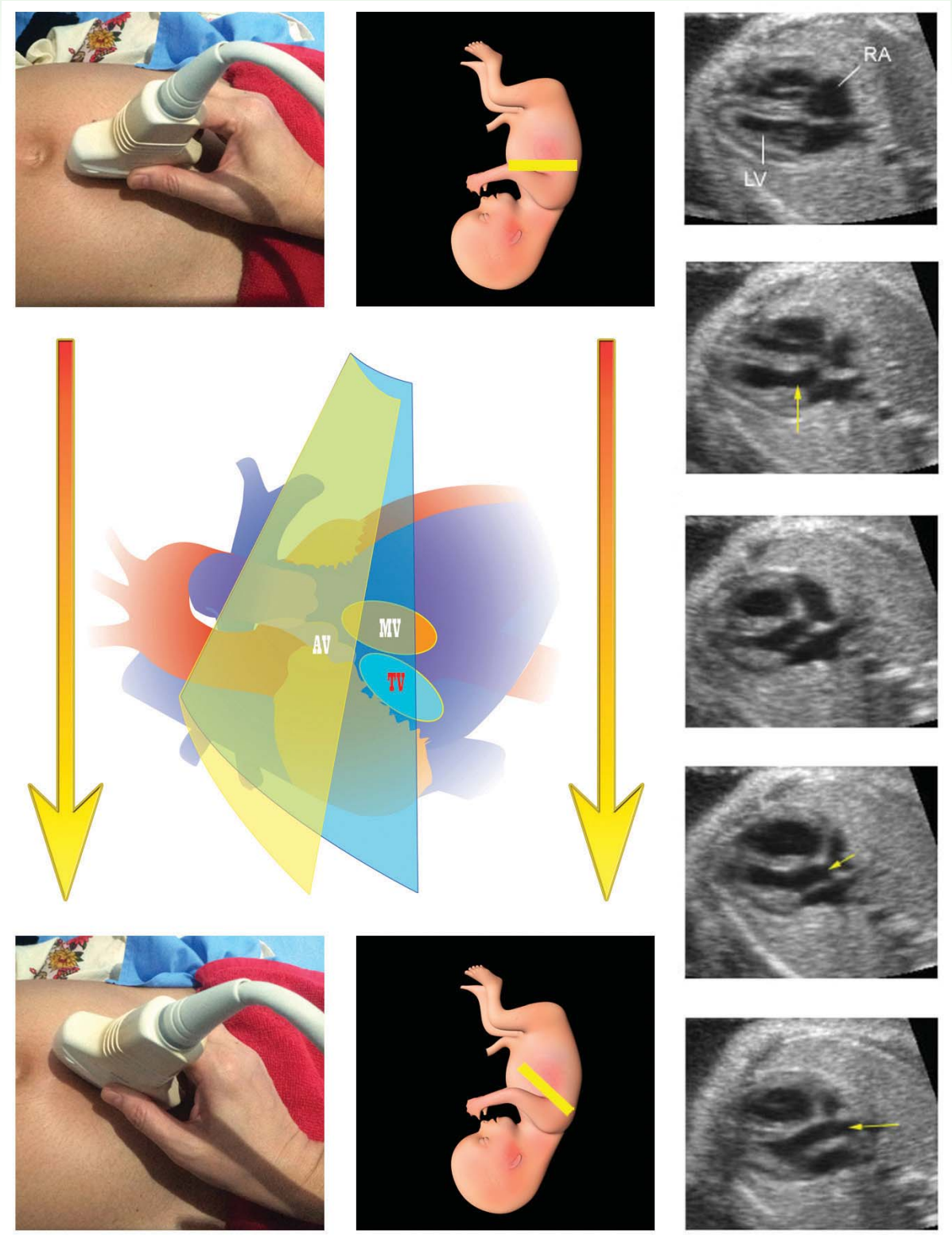

รูปที่ 6-2 *เทคนิคการการตรวจหา 5CV (left ventricular outflow tract) จาก 4CV ที่ปรับให้แนว interventricular septum ขนานกับแนวราบไว้แล้ว แสดงการหมุน (rotate) หัวตรวจด้านที่ชี้ไปทางด้านหลังของทารกให้เฉียงขึ้นไปทางศีรษะหรือหัวไหล่ของทารก*

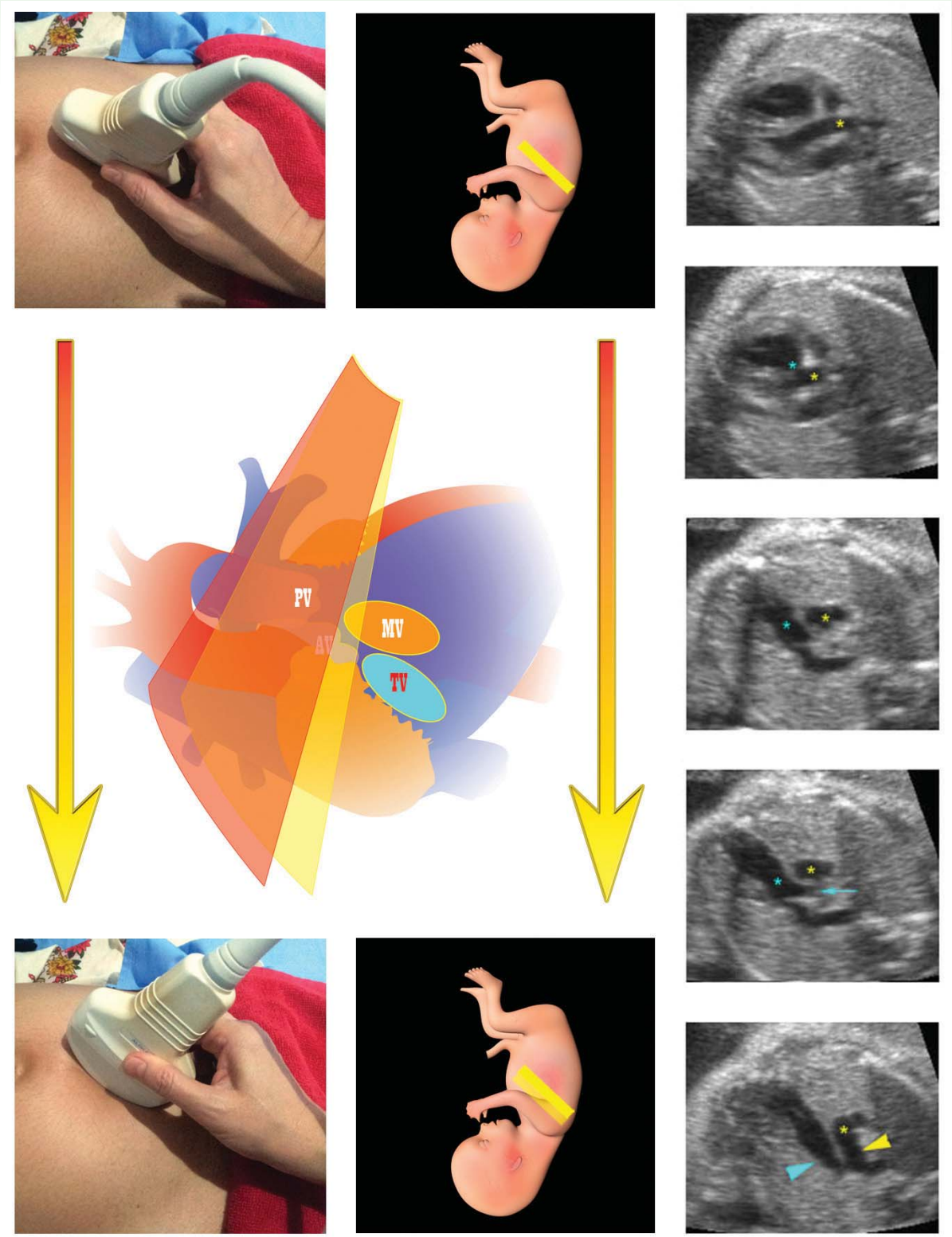

รูปที่ 6-3 *เทคนิคการการตรวจหา right ventricular outflow tract จาก left ventricular outflow tract แสดงการเอียง (tilt / angulate) หัวตรวจขึ้นไปทางด้านศีรษะทารกทารก*

เทคนิคการตรวจ LVOT / RVOT

ส่วนประกอบสำคัญของเทคนิคในการตรวจ[2]

1. ตรวจหาทิศทางของหัวใจทารก (fetal situs)
2. ตรวจหาตำแหน่งของ four chamber view
3. ตรวจหา five chamber view เพื่อดูเส้นเลือดที่ออกจาก left ventricle (left ventricular outflow tract) โดยการเอียงหัวตรวจหรือหมุนหัวตรวจด้านที่ชิดกับผู้ตรวจไปทางศีรษะทารก
4. ตรวจหา right ventricular outflow tract (RVOT) เพื่อดูเส้นเลือด pulmonary artery ทอดออกจาก right ventricle โดยการเอียง (tilt) หัวตรวจมาทางด้านหน้าของทารก

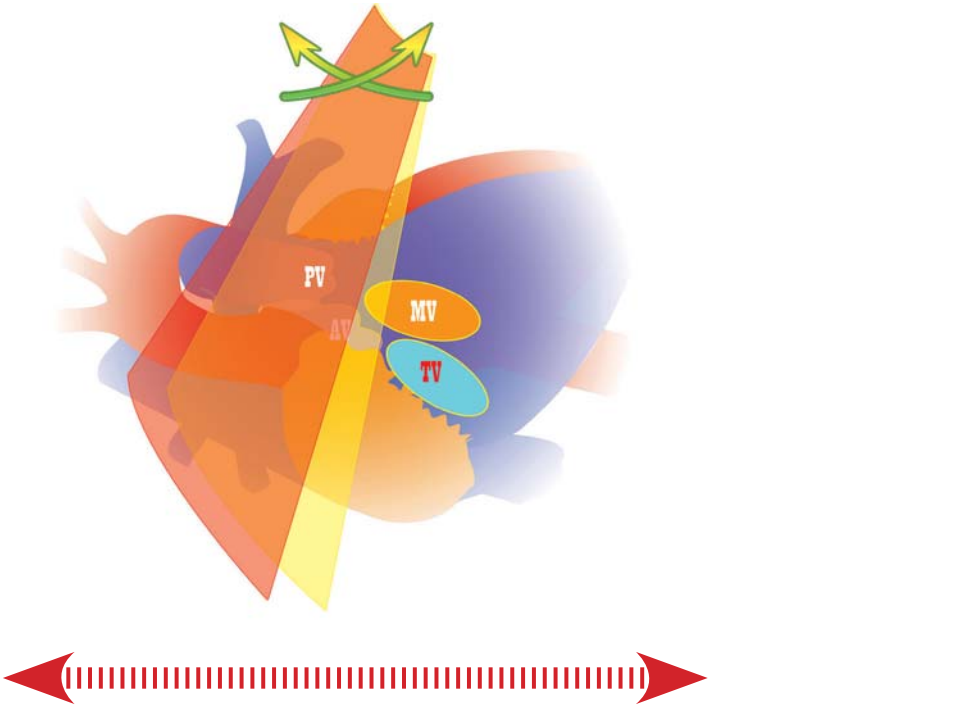

รูปที่ 6-4 *เทคนิคการการตรวจแสดงกลับไปมา (criss-cross) ในการแสดงภาพที่เป็นแบบฉบับของ 5CV ระหว่าง left ventricular outflow tract / ascending aorta (รูปขวา) และ right ventricular outflow tract / pulmonary artery (รูปซ้าย)*

เคล็ดลับ:

สำหรับผู้ที่มีประสบการณ์สูงย่อมสามารถหมุนปรับหัวตรวจจาก 4CV เป็น 5CV ได้ง่าย ปรับไปหาวิวที่ต้องการตรวจได้โดยไม่ต้องใช้ทฤษฎีใด ๆ แต่อย่างไรก็ตามสำหรับผู้ที่กำลังฝึกฝนเพื่อมีความชำนาญควรยึดปฏิบัติตามขั้นตอนอย่างมีระบบ ซึ่งในที่นี้จะกล่าวถึงแนวทางการปฏิบัติดังกล่าว[2] (รูปที่ 6-5)

- จาก 4CV ปรับให้เป็น 4CV ที่สมบูรณ์ตามเกณฑ์ และเลื่อนหัวตรวจด้านข้าง (slide) อาจร่วมกับกดหัวตรวจด้านข้าง (rock) เพื่อให้ 4CV อยู่กลางจอ (keep center)
- เทคนิคสำคัญในการหาวิวนี้ คือ จาก 4CV พยายาม slide / rock ปรับหัวตรวจ ซึ่งอาจต้องเลื่อนออกไปทางด้านข้างเพื่อดึงภาพเอา

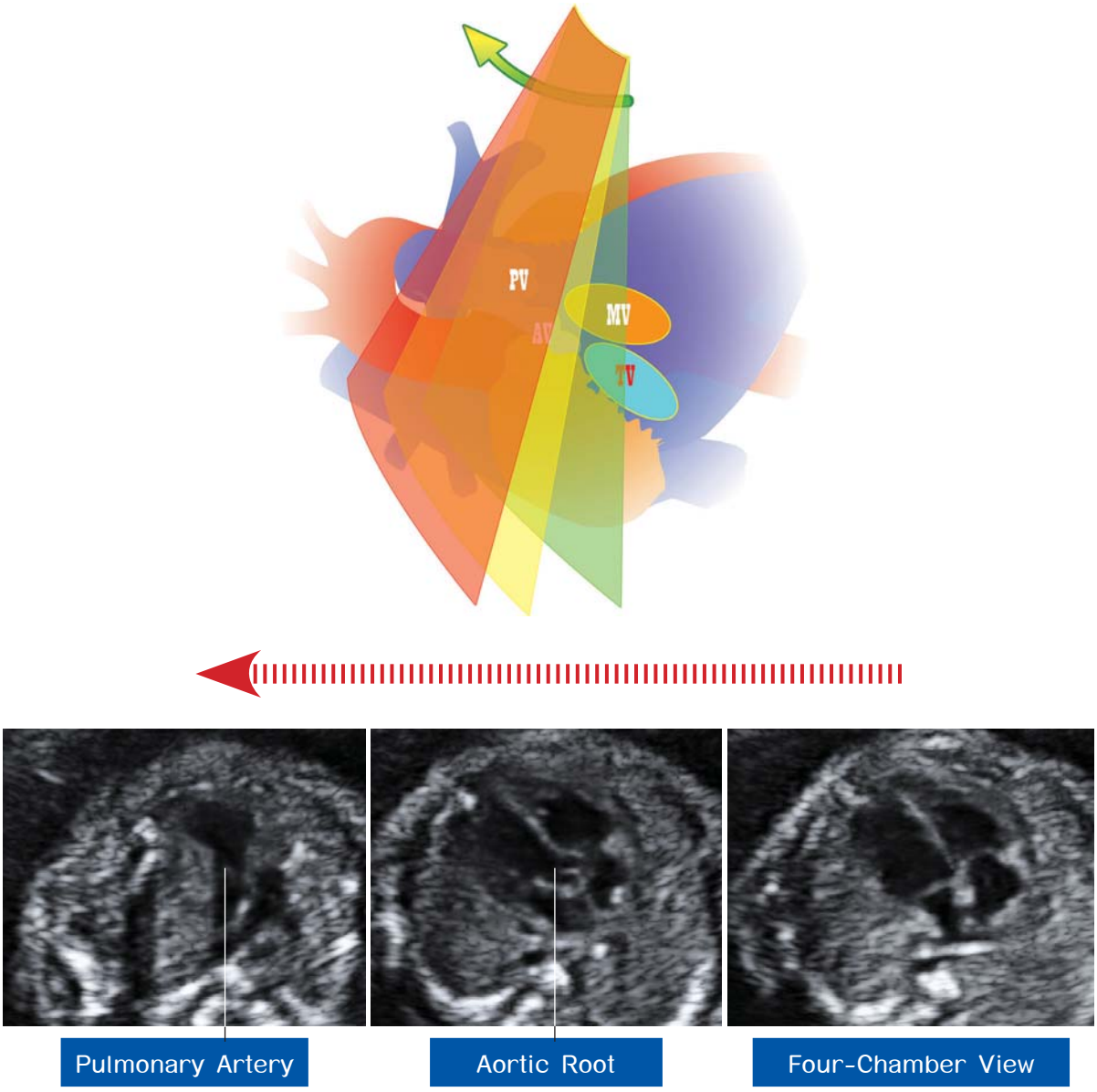

รูปที่ 6-5 *เทคนิคการการตรวจหา 5CV จาก 4CV โดย sweeping โดยการเอียงขึ้นไปทางศีรษะเด็ก (หรือเลื่อนขึ้นเล็กน้อยในระนาบตัดขวางทรวงอก) ซึ่งในที่นี้มิได้มีการปรับ 4CV ให้ interventricular septum ขนานกับแนวราบ (ซึ่งอาจทำไม่ได้ในบางกรณี) สามารถแสดง left และ right ventricular outflow tract ได้เช่นกัน แต่จะไม่เห็นแนวของ left outflow tract, aortic root และ ascending aorta ต่อเนื่องกันเป็นแนวยาว การแสดงแนวต่อเนื่อง (continuity) ของผนังกั้นแยกซ้ายขวาที่ระดับ outflow tract จึงไม่สมบูรณ์ในภาพเดียวกัน*

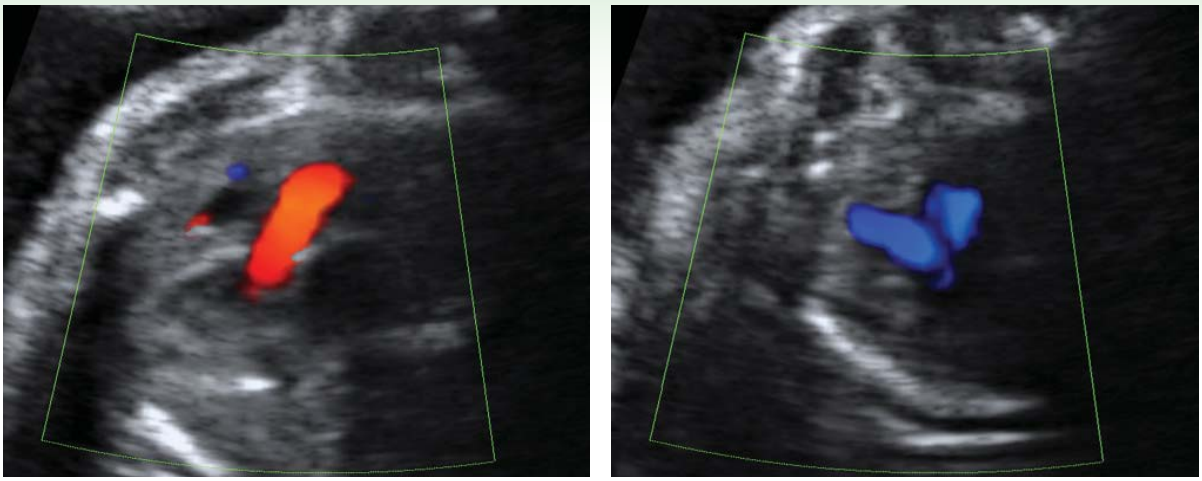

รูปที่ 6-6 *ภาพ color flow mapping แสดง criss-cross ทิศทางการไหลเวียนเลือดของ left ventricular outflow tract / ascending aorta (รูปซ้าย) และ right ventricular outflow tract / pulmonary artery (รูปขวา)*

แนวของ interventricular septum ให้ขนานกับแนวราบ (ตั้งฉากกับลำเสียง) ถ้าเป็นไปได้ให้ทำขั้นตอนนี้ก่อนทุกครั้ง และดึงให้ภาพดังกล่าวมาอยู่กลางจอ

- จากนั้นให้บิดหัวตรวจ (rotate) ให้ด้านที่ชี้ไปด้านหลังของทารกเคลื่อนขยับขึ้นไปทางด้านหัวไหล่ทารกประมาณ 30-40 องศา ในขณะบิดหัวตรวจนี้ พยายามรักษาภาพ left ventricle ไว้ในจอตลอดเวลา ขณะที่บิดจะเห็นแนว LVOT ทอดออกจาก left ventricle ที่ตำแหน่งด้านในของ crux ซึ่งถือเป็นการแสดง 5CV โดยช่องที่ 5 ก็คือ LVOT ที่กำลังทอดต่อเนื่องออกไปเป็น aortic root ปรับหัวตรวจเล็กน้อยให้เห็นแนวยาวอย่างต่อเนื่องของ aorta ซึ่งทอดยาวจากกลางหัวใจออกข้ามไปทางซีกขวา การบิดขยับนี้จะต้องจับหัวตรวจมั่นคงและเลื่อนในองศาเล็กมาก ๆ เนื่องจากหัวใจทารกมีขนาดเล็ก เอียงหัวตรวจเล็กน้อยก็มีผลกวาดไปหลายอวัยวะในทรวงอกได้ ปรับจนได้ภาพตามแบบฉบับของ 5CV
- จากวิวนี้เอียงหัวตรวจไปทางด้านศีรษะทารก (ไม่ต้องเลื่อนหัวตรวจ) ก็จะเห็นแนว pulmonary trunk ออกมาจาก right ventricle ทอดไขว้ aortic root มาทางซีกซ้าย การเอียงนี้สามารถเอียงกลับไปมาให้เห็น aortic root และ pulmonary trunk (อยู่หน้า) กลับไปมา เรียกว่า criss-cross action (รูปที่ 6-6)
- ในขณะหมุนปรับไปมานั้นให้สังเกตตำแหน่งของ ventricle ซ้ายไว้ตลอด ข้อนี้มีความสำคัญมาก

วิวนี้จะให้ภาพซึ่งประกอบด้วย ventricle ซ้าย ส่วนต้นของ aortic arch บางส่วนของ ventricle ขวา และ atrium ซ้าย ส่วนของ aorta ในวิวนี้อาจจะแปรปรวนได้บ้าง

วิวนี้มีประโยชน์ในการประเมินขนาดของ aorta และ interventricular septum ส่วน membranous portion ให้สังเกตว่าเส้นเลือดที่วิ่งออกจาก ventricle ซ้ายนี้เป็น aorta และ aortic arch ซึ่งถ้าปรับหัวตรวจเล็กน้อยจะเห็นแขนงของเส้นเลือดที่แตกไปเลี้ยงศีรษะ (brachiocephalic trunk, left common carotid และ left subclavian artery)

วิวนี้ช่วยในการวินิจฉัยในหลายโรค ได้แก่ transposition of great arteries, tetralogy of Fallot และ truncus arteriosus ประมาณร้อยละ 85 ของหัวใจพิการโดยกำเนิด ตรวจพบจากการตรวจด้วย four-chamber view และ long-axis view[3] ในการตรวจวิวนี้แต่ละครั้งควรตั้งคำถามดังนี้[4]

1. ความสัมพันธ์ของ aorta กับ pulmonary artery ปกติหรือไม่ ? (criss-cross relation)
2. ขนาดของ aorta และ pulmonary artery แตกต่างกันหรือไม่ ?
3. aorta และ pulmonary artery มีความสัมพันธ์ปกติกับ interventricular septum หรือไม่ ?

การวิเคราะห์ great arteries

1. ขนาด (size)

โดยปกติขนาดของ pulmonary artery จะใหญ่กว่า aorta เล็กน้อย สามารถประเมินได้ด้วยตาเปล่าหรือวัดขนาดของเส้นเลือดก็ได้ ถ้าจะวัดขนาดต้องวัดในช่วง diastole ที่ระดับของ valve ในช่วงอายุครรภ์ 12 สัปดาห์ ขนาดจะยังไม่ต่างกัน แต่หลังอายุครรภ์ 16 สัปดาห์ pulmonary artery จะเริ่มใหญ่กว่า aorta เล็กน้อยไปจนถึงหลังคลอด ในกรณีที่ต้องการเปรียบเทียบขนาดให้แน่นอนอาจจะวัดเส้นผ่าศูนย์กลางของเส้นเลือดใหญ่ทั้งสองที่ระดับ annulus ของ valves เทียบกับค่าอ้างอิงมาตรฐานที่ศึกษากันมาก่อนแล้ว ซึ่งมีการศึกษาในคนไทยด้วย[5] (รูปที่ 6-7)

2. ตำแหน่ง (position)

เลื่อนหัวตรวจจาก 4CV ไปทางด้านศีรษะทารก เส้นเลือดใหญ่อันแรกที่เห็น คือ aorta และ pulmonary artery ตามลำดับ โดย pulmonary trunk จะทอดข้าม aorta จะเห็นว่า pulmonary valve จะอยู่สูงไปทางด้านซ้ายของ aortic valve แต่เมื่อ aorta โค้งขึ้นเป็น aortic arch จะอยู่สูงกว่า ductal arch ที่แยกมาจาก pulmonary trunk

3. โครงสร้าง

จากภาพอัลตราซาวด์ที่ aorta จะมี valves บาง ๆ 2 ข้าง ก่อนที่จะต่อไปเป็น ascending aorta และ aortic arch และจะแตกแขนงไปส่วนต่าง ๆ โดยแขนงแรกของ aorta คือ coronary artery ซึ่งมีขนาดเล็กมาก ทำให้ไม่ค่อยเห็นถ้าไม่ได้ตั้งใจจะหาจริง ๆ แต่แขนงแรกที่จะเห็นได้โดยง่าย คือ neck vessel ที่แยกขึ้นไปเลี้ยงส่วนคอ โดยจะเห็นตรงทางขึ้นเป็น arch แต่จะไม่เห็นใน transverse view ต่างจาก pulmonary artery ที่จะแตกแขนงเป็น right และ left pulmonary artery เพื่อเข้าไปยังปอดสองข้าง จะเห็นได้ใน transverse view และ arterial duct หรือ ductal arch จะยื่นต่อเนื่องไปจาก pulmonary artery เพื่อเปิดเข้า descending aorta ส่วนต้น ที่ต่อเนื่องจาก transverse aortic arch ซึ่งใน transverse view นี้ ส่วนใหญ่จะเห็นแต่ arterial duct และ right pulmonary artery แต่ left pulmonary artery จะไม่ค่อยเห็นยกเว้นใส่ color flow

เมื่อเส้นเลือด aorta และ arterial duct มารวมกันและเข้าสู่ descending aorta จะเห็นเป็นรูปตัว “V” โดยมุมล่างของตัว V คือ descending aorta ที่บริเวณด้าน posterior ของทรวงอก ขายาวของตัว V คือ pulmonary trunk ส่วนขาสั้น คือ aorta

รูปที่ 6-7 *Aortic valve annulus: สังเกตจังหวะการคลายตัวของหัวใจ (รูปซ้าย) มีการปิดของ aortic valves ในขณะที่มีการบีบตัวจะมีการเปิดหมด โดยลิ้นแนบสนิทไปกับผนังหลอดเลือดจนเห็น outflow tract ต่อเนื่องไปกับ ascending aorta เป็นท่อเดียวกันโดยสมบูรณ์โดยไม่เห็น valve leaflets*

รายละเอียดในโครงสร้างที่ควรให้ความสำคัญ

- aorta ขนาดเล็ก (atresia, tubular hypoplasia, coarctation)
- pulmonary artery ขนาดเล็ก (TOF, PS, truncus arteriosus)
- aorta และ pulmonary artery ออกขนานกัน (DORV, TGA)
- เส้นเลือดเชื่อมต่อผิดปกติ (TAPVR, truncus arteriosus, TGA, interrupted arch, DORV, TOF)

4. การทำงาน (function)

Valve สามารถเคลื่อนไหวได้อย่างอิสระ แต่ในช่วง systole จะไม่เห็นเนื่องจากจะแนบไปกับผนังของ aorta ส่วนความเร็วของการไหลเวียน จะเพิ่มขึ้นตลอดการตั้งครรภ์ จาก 30 ซม./วินาที ที่อายุครรภ์ 12 สัปดาห์ จะเพิ่มขึ้นถึง 1 ม./วินาที เมื่ออายุครรภ์ครบกำหนด โดยการไหลเวียนใน aorta จะเร็วกว่า pulmonary artery ดังนั้นในภาวะปกติ ไม่ควรเห็นการไหลย้อนกลับของเลือดที่เรียกว่า regurgitation ทิศทางการไหลเวียนของเส้นเลือดใหญ่ทั้งสองเส้นควรไปทางเดียวกัน คือเข้าหา spine

ข้อควรพิจารณา

- Five-chamber view (5CV) : เป็นเพลนที่อยู่เหนือระดับ 4CV ขึ้นไปเล็กน้อย ช่องที่ห้าของหัวใจหมายถึง left ventricular outflow tract (LVOT) ซึ่งต่อเนื่องไปกับ aortic valves และ ascending aorta ส่วนของ LVOT เน้นส่วนที่อยู่ใต้ต่อ valve สำหรับ aortic root หรือ ascending aorta เป็นส่วนที่ต่อออกไปจาก valve ในเพลนนี้จะเห็นแอ่งหรือท่อทางออกปรากฏแทรกขึ้นระหว่าง atrioventricular valves ทั้งสองข้าง โดยกำเนิดจากทาง left ventricle มีทิศทางชี้ขึ้นและออกไปทางขวา
- รายละเอียดในภาพ 2D ของ 5CV จะเริ่มต้นด้วยการเห็นแอ่งหรือท่อจาก left ventricle ขึ้นแทรกอยู่ระหว่าง atrium ทั้งสองข้าง จะเห็นหัวใจซีกซ้ายได้ชัดเจนกว่า สามารถเห็น pulmonary vein ได้ไม่ยาก สำหรับซีกขวาจะเห็นส่วนหน้าของ right ventricle ส่วน right atrium จะไม่แสดงให้เห็นเต็มที่ในเพลนนี้ แต่สามารถปรับให้เห็น superior vena cava ได้เช่นกัน การปิดเปิดของ tricuspid valves จะไม่เห็นชัดในเพลนนี้ แต่ mitral valves จะเห็นได้ดีกว่า ในขณะที่ left ventricle เห็นแทบทุกส่วน (inlet, trabecular, outflet) ส่วน descending aorta จะเห็นแทรกอยู่ระหว่าง left atrium กับกระดูกสันหลัง
- 5CV ที่เกิดจากการ sweep หรือขยับ/เอียงหัวตรวจจาก 4CV ขึ้นไปทางศีรษะเด็กโดยไม่คำนึงว่า interventricular septum จะอยู่ในแนวราบหรือไม่ (ไม่คำนึงว่าเป็น apical หรือ transverse 4CV) มักจะเห็นช่องที่ 5 ส่วน LVOT ที่ไม่เป็นลำยาวที่ทอดออกจาก left ventricle อย่างสวยงามไปเป็น aorta กล่าวอีกนัยหนึ่งทำให้ได้ 5CV แต่อาจไม่ได้ Long axis view ของ LVOT / aortic root ดังนั้นถ้าเป็นไปได้หลังจากได้ 4CV ตามแบบฉบับแล้ว ควรเลื่อนและกด (slide/ rock) หัวตรวจที่หน้าท้องมารดาเพื่อจัดให้ลำเสียงตั้งฉากกับแนว interventricular septum เสียก่อน แล้วค่อยบิด (rotate) หัวตรวจทางด้านไหล่ขวาของทารกขึ้นไปทางศีรษะทารกเล็กน้อย จะเห็นแนวยาวของ ascending aorta ทอดยาวออกจาก LVOT
- LV long-axis view : อาจจัดเป็น variation ของ 5CV ปรับบิดหัวตรวจจาก 5CV เล็กน้อยให้ตัดแนวเฉียงทรวงอกทารก หรือเห็นท่อ ascending aorta เป็นลำยาวต่อเนื่องจาก LVOT มากขึ้น ถ้าเริ่มต้นจาก apical 4CV อาจจะบิดไปราว 90 องศา วิวนี้จะเห็นหัวใจซีกซ้ายทุกส่วน inflow, outflow และ ascending aorta เพลนนี้เมื่อจัดลำเสียงให้ตั้งฉาก (หรือใกล้เคียง) กับผนัง ascending aorta จะทำให้การประเมิน subarterial VSD ได้ดีกว่า 5CV ปกติ
- Criss-cross action: การเอียงหัวตรวจ (tilt) จาก 5CV มาด้านหน้าของทารกและเอียงหัวตรวจกลับไปมาเพื่อแสดง RVOT / pulmonary artery และ LVOT / aorta ดังกล่าวข้างต้นนั้น สามารถแสดงกลับไปกลับมาได้เพียงด้วยการเอียงหัวตรวจเพียงเล็กน้อย โดยไม่ต้องเคลื่อนขยับหัวตรวจไปที่อื่นเลย และจะแสดงได้ดีเมื่อ

มีการหมุน (rotate) interventricular septum ให้ขนานกับแนวราบ

- ความต่อเนื่องของแนวแยกซ้ายขวา: ส่วนสำคัญที่สุดที่จะต้องวิเคราะห์ในเพลนนี้คือ LVOT, aortic valves และ aortic root ซึ่งสิ่งสำคัญที่ต้องพิจารณาคือความต่อเนื่องของแนว interventricular septum ที่ LVOT ต่อไปยัง aortic root เพื่อที่จะเห็นความต่อเนื่องดังกล่าวได้ดี ควรปรับหัวตรวจแสดงวิว left ventricular long-axis โดยให้ลำเสียงตั้งฉากกับแนวผนัง ascending aorta จะช่วยในการวินิจฉัย subarterial ventricular septal defect และ overriding aorta ได้ดี[6;7]
- ทิศทางของ ascending aorta: สำรวจแนวทิศทางของ aortic root จะออกไปทางขวา ทอดข้ามแนว interventricular septum ซึ่งเป็นแนวกลางของหัวใจ แต่ถ้าทิศทางค่อนไปทางขนานกับ interventricular septum จะพบได้บ่อยขึ้นในรายที่เป็น transposition of great arteries (TGA) ดังนั้นจึงควรให้ความสำคัญกับแนวแกนของทางออกนี้ด้วย[8]
- การปิด/เปิดของลิ้นหัวใจ aortic valves : สำรวจการปิดเปิดลิ้นหัวใจ สังเกตให้เห็นว่าลิ้นปิดในช่วง diastole และเปิดโล่งในช่วง systole ชี้ให้เห็นว่าลิ้นปิดเปิดได้ดี เหมือนกับลิ้นหายไปในช่วง systole เพราะลิ้นแนบไปผนัง aorta และนับเป็นเพลนที่ประเมินการขัดขวางการไหลเวียนเลือดออกจาก left ventricle ได้ดี
- color flow mapping และ pulse Doppler มีประโยชน์มากในเพลนนี้ โดยเฉพาะอย่างยิ่งถ้าปรับให้เป็น apical view ได้ เป็นเพลนที่สามารถประเมินทั้ง inflow และ outflow ได้ในเวลาเดียวกัน และประเมินการทำงานของหัวใจ (cardiac performance) โดยการคำนวณหาค่า Tei index ของหัวใจซีกซ้ายได้ด้วย ในการตรวจ pulse doppler สามารถวาง sampling gate ให้กว้างพอที่จะครอบคลุมทั้ง diastolic inflow ที่ผ่าน mitral valves และ systolic outflow ที่ผ่านทาง aorta ซึ่งโดยทั่วไป sampling gate ที่ใช้อยู่ประมาณ 5-10 มม. นอกจากนี้จะสามารถทำให้ประเมิน arrhythmia ได้ดีด้วย เนื่องจาก a wave ซึ่งจะบ่งบอก atrial rate และ V wave ซึ่งบอกถึง ventricular rate จะปรากฏให้เห็นใน tracing เดียวกัน[9] color flow mapping จะช่วยการวินิจฉัย subarterial VSD ได้ดีมาก โดยเฉพาะเมื่อปรับหัวตรวจให้เป็นแบบ left ventricular long-axis มากขึ้น

เคล็ดลับ:

- ควรจำภาพกายวิภาคปกติทั้ง 5 ระดับให้แม่น
- four-chamber view ที่เริ่มต้นต้องชัดเจนก่อน
- ในการฝึกเบื้องต้นให้คงสายตาไว้ที่ left ventricle แล้วสังเกต ascending aorta ที่ทอดออกเป็นท่อนสั้น ๆ หรือกลม เพราะยังไม่ตัดตามยาว แล้วขณะเอียงหัวตรวจขึ้นไปนั้นให้จ้องจับ aorta ไว้ตลอดแนว ตั้งแต่เริ่มต้นออกจาก left ventricle ในระดับที่ 2 ไปจนกระทั่งระดับที่ 4-5 ซึ่งจะเปลี่ยนจากภาพตัดขวางเส้นเลือดกลมเป็นท่อน ยาวออกเป็น aortic arch พยายามจับตาดูให้ตลอดแนว ในตอนแรกยังไม่ต้องสนใจ pulmonary trunk หลังจากเข้าใจแนวทิศทางของ aorta แล้ว ให้กลับไปตั้งต้นระดับที่ 1-5 ใหม่ โดยเปลี่ยนสายตามมาจับที่ pulmonary trunk ในระดับที่ 3 ซึ่งทอดออกมาจาก right ventricle และจะเป็นแนวยาวออกมา สังเกตการแยกเป็นซ้ายและขวา เลื่อนขึ้นไปเล็กน้อย (ระดับที่ 4) จะเห็นทอดยาวเป็น ductal arch ซึ่งเทเข้าสู่ descending aorta
- ฝึกจับตาดูการทอดเส้นเลือดใหญ่ทีละเส้น (aorta และ pulmonary trunk) ให้เห็นตลอดแนว ด้วยการฝึก sweep หลาย ๆ ครั้ง
- การไขว้กันของเส้นเลือดทั้งสองเป็นความสัมพันธ์ปกติที่ช่วยแยกความพิการได้จำนวนมาก

ตัวอย่างความผิดปกติของหัวใจ

รูปที่ 6-8 ถึงรูปที่ 6-28 แสดงตัวอย่างของภาพอัลตราซาวด์ของหัวใจทารกผิดปกติที่แสดงให้เห็นในวิว 5CV

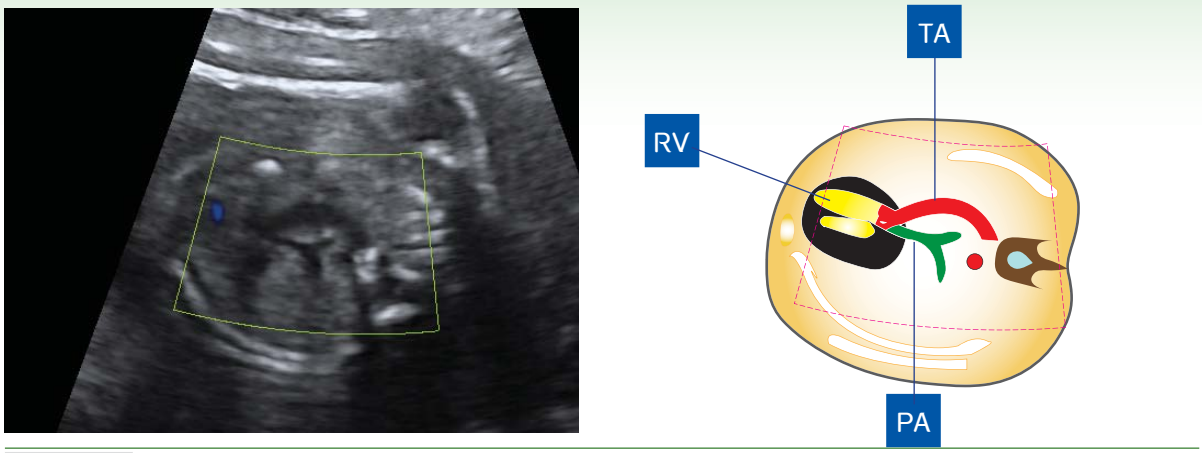

รูปที่ 6-8 *5CV: Truncus arteriosus (TA) เส้นเลือดใหญ่ทอดออกจากหัวใจในตำแหน่งตรงกลาง เส้นเลือด main pulmonary artery (PA) แยกจากส่วนต้นของ trunk ในตำแหน่งใกล้กับ truncal valve (สังเกตการแตกแขนงซ้ายขวาของ pulmonary artery), (RV = right ventricle)*

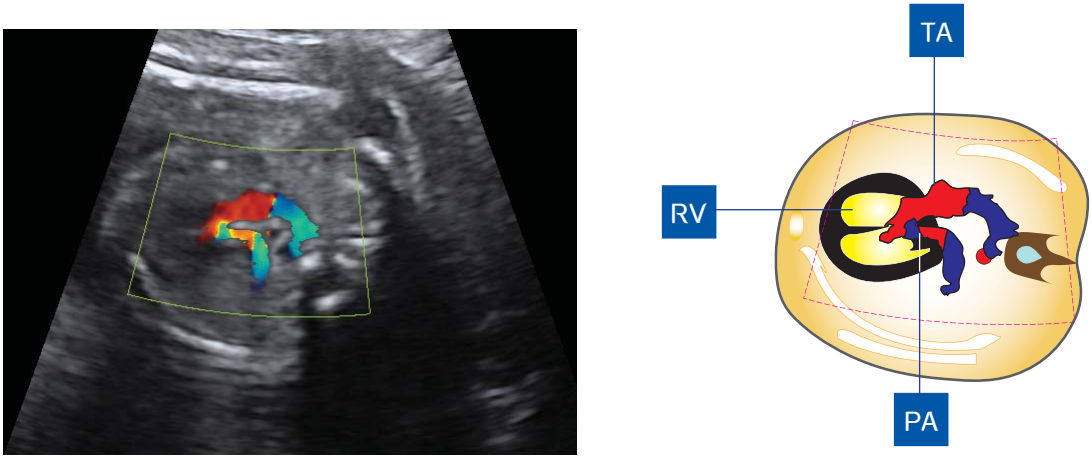

รูปที่ 6-9 *5CV: Truncus arteriosus (TA) Color flow mapping แสดงเส้นเลือดใหญ่ทอดออกจากหัวใจในตำแหน่งตรงกลาง เส้นเลือด main pulmonary artery (PA) แยกจากส่วนต้นของ trunk ในตำแหน่งใกล้กับ truncal valve (รายเดียวกับรูป 6-8), (RV = right ventricle)*

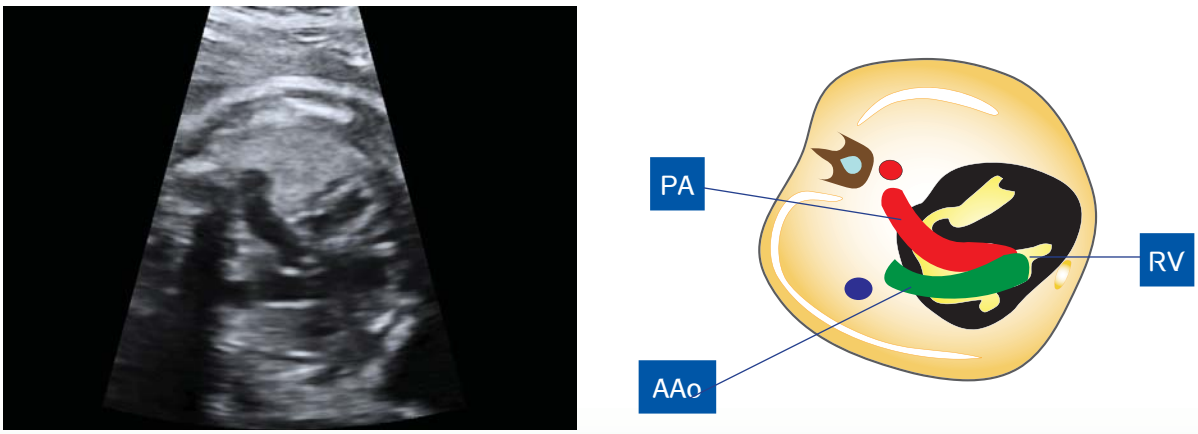

รูปที่ 6-10 *Double outlet of right ventricle (DORV) แสดงตำแหน่งที่เส้นเลือดใหญ่ทอดออกจากหัวใจ ทั้ง pulmonary artery (PA) และ ascending aorta (AAo) ออกจาก right ventricle(RV)*

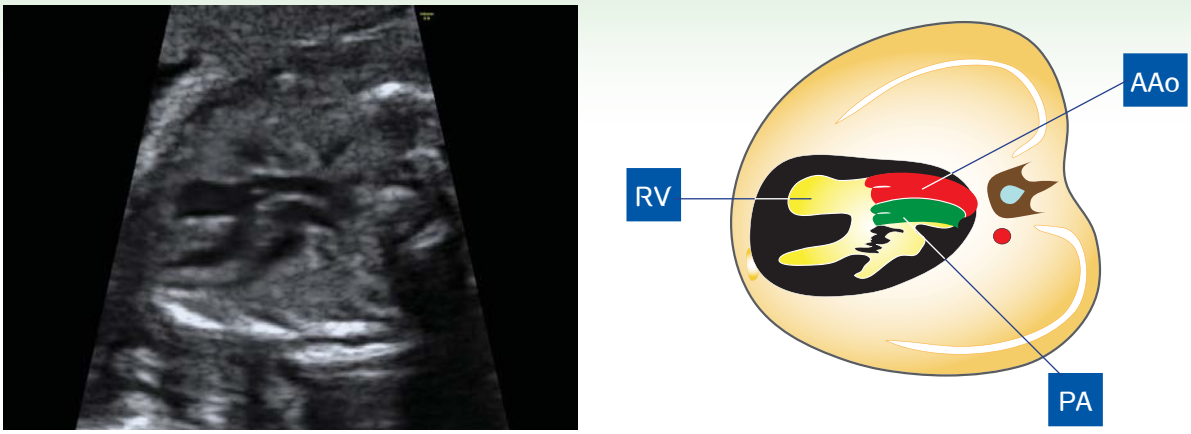

รูปที่ 6-11 *5CV: Transposition of great arteries (TGA), ascending aorta (AAo) และ pulmonary artery (PA) ออกจากหัวใจขนานกัน สลับข้างกัน ไม่ไขว้กันเหมือนปกติ (RV = right ventricle)*

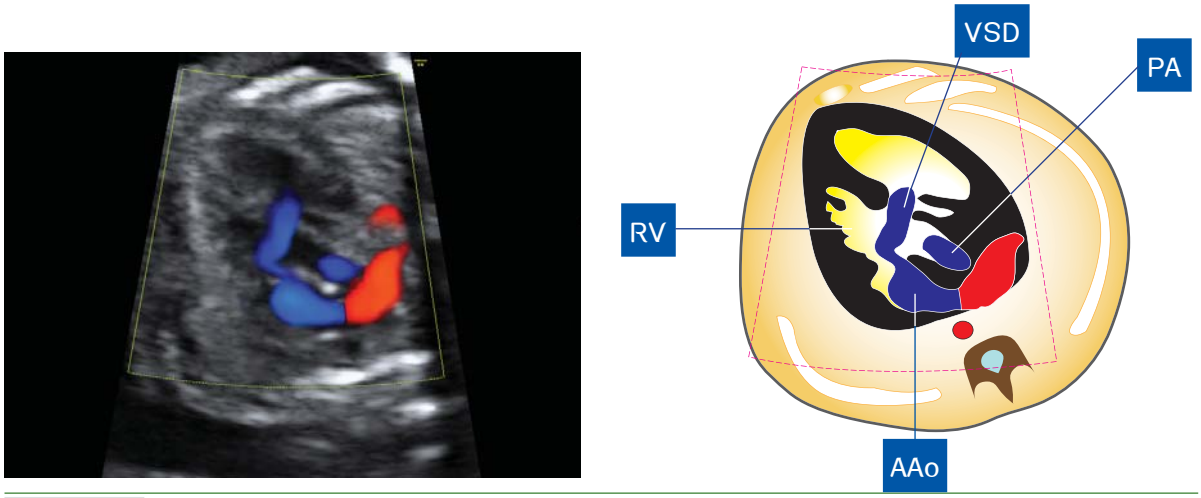

รูปที่ 6-12 *5CV: Double outlet of right ventricle (DORV) แสดงตำแหน่งที่เส้นเลือดใหญ่ทอดออกจากหัวใจ ทั้ง pulmonary artery (PA) และ ascending aorta (AAo) ออกจาก right ventricle(RV) สังเกต ventricular septal defect(VSD) และแนวแกนหัวใจผิดปกติ (mesocardia)*

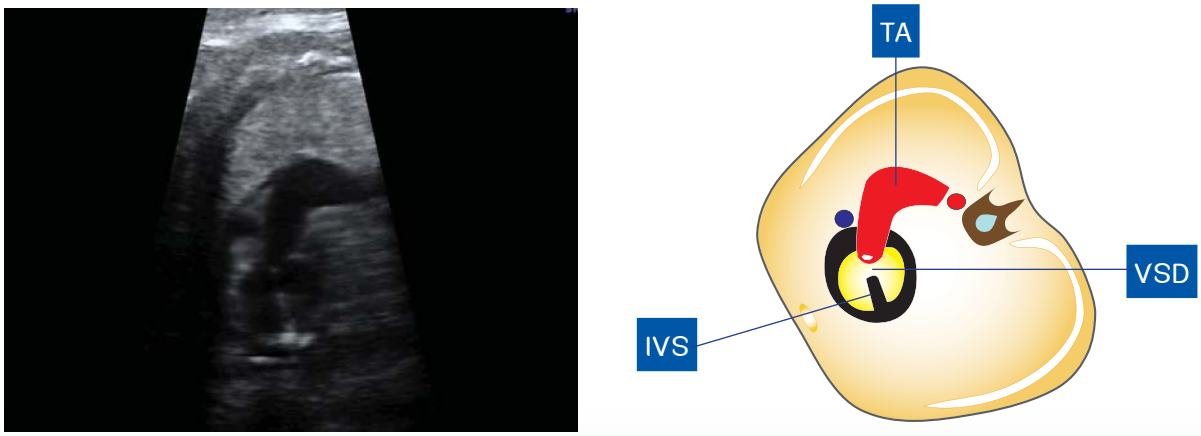

รูปที่ 6-13 *5CV: Truncus arteriosus (TA) เส้นเลือดใหญ่ทอดออกจากหัวใจ เส้นเดียวในตำแหน่งตรงกลาง คร่อม interventricular septum(IVS) (วิวนี้ไม่เห็นการแตกแขนงของ pulmonary artery จาก trunk)(VSD = ventricular septal defect)*

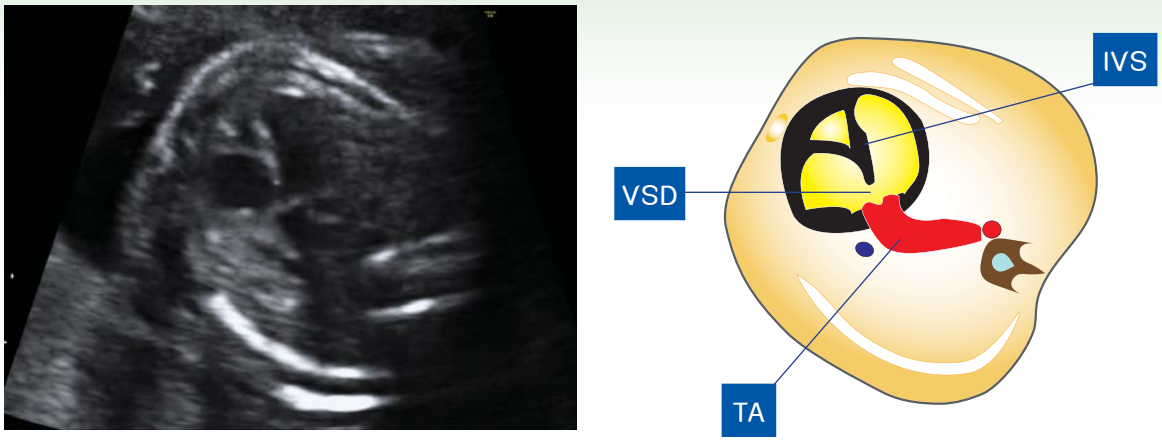

รูปที่ 6-14 *5CV: Truncus arteriosus (TA) เส้นเลือดใหญ่ทอดออกจากหัวใจ เส้นเดียวในตำแหน่งตรงกลาง คร่อม interventricular septum(IVS) หรือ overriding trunk (วิวนี้ไม่เห็นการแตกแขนงของ pulmonary artery จาก trunk) (VSD = ventricular septal defect)*

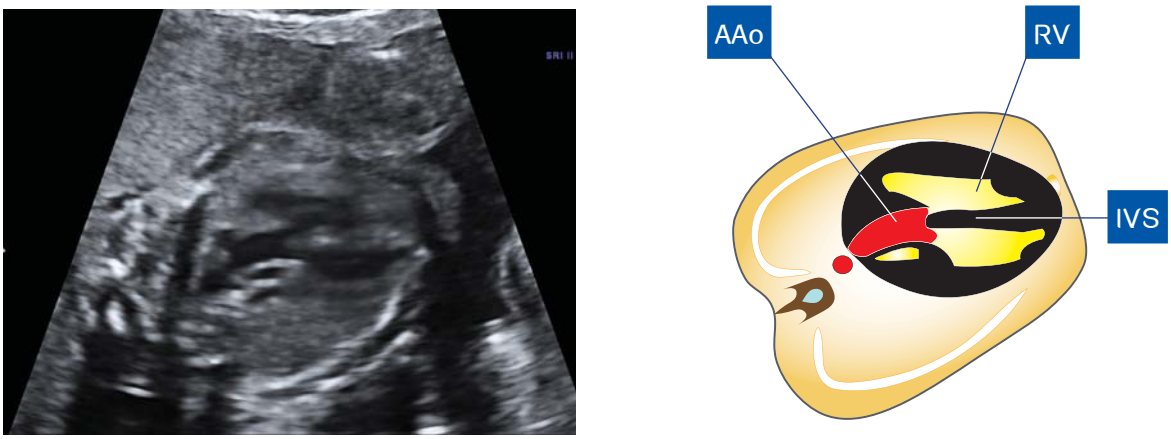

รูปที่ 6-15 *5CV: Tetralogy of fallot (TOF) แสดง ascending aorta (AAo) ทอดออกจากหัวใจโดยคร่อม interventricular septum(IVS) หรือ overriding aorta (RV = right ventricle)*

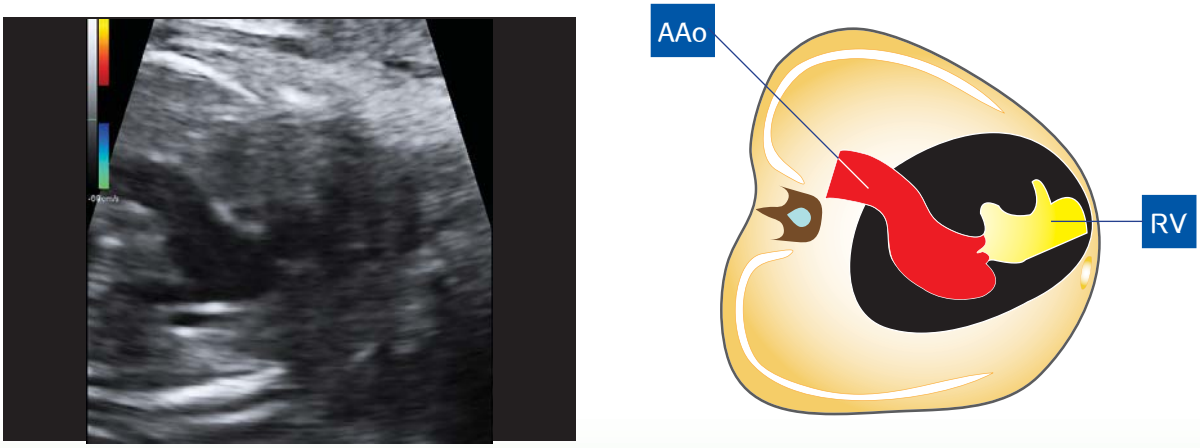

รูปที่ 6-16 *5CV: Double outlet of right ventricle (DORV) เส้นเลือดใหญ่ (ascending aorta, AAo) ทอดออกจากหัวใจซีกขวา right ventricle(RV)(วิวนี้ไม่เห็น pulmonary artery)*

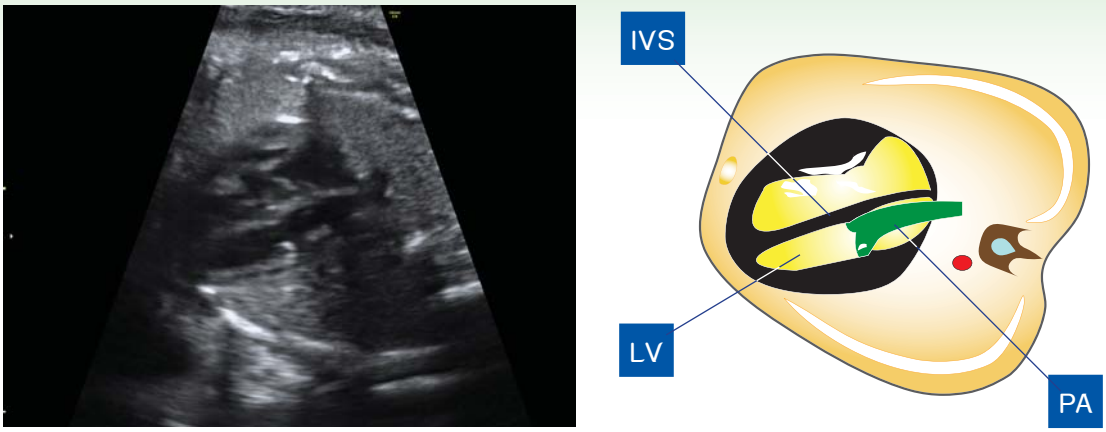

รูปที่ 6-17 *5CV: Transposition of great arteries (TGA) ทิศทางของเส้นเลือดใหญ่ที่ออกจาก left ventricle(LV) เกือบขนานกับแนว interventricular septum(IVS) ไม่ข้ามเส้นไปทางซีกขวาของหัวใจ เป็นอาการแสดงที่ควรสงสัยความผิดปกติของหลอดเลือดใหญ่ โดยเฉพาะอย่างยิ่ง TGA หรือ Tetralogy of Fallot(TOF) บางราย (PA = pulmonary artery)*

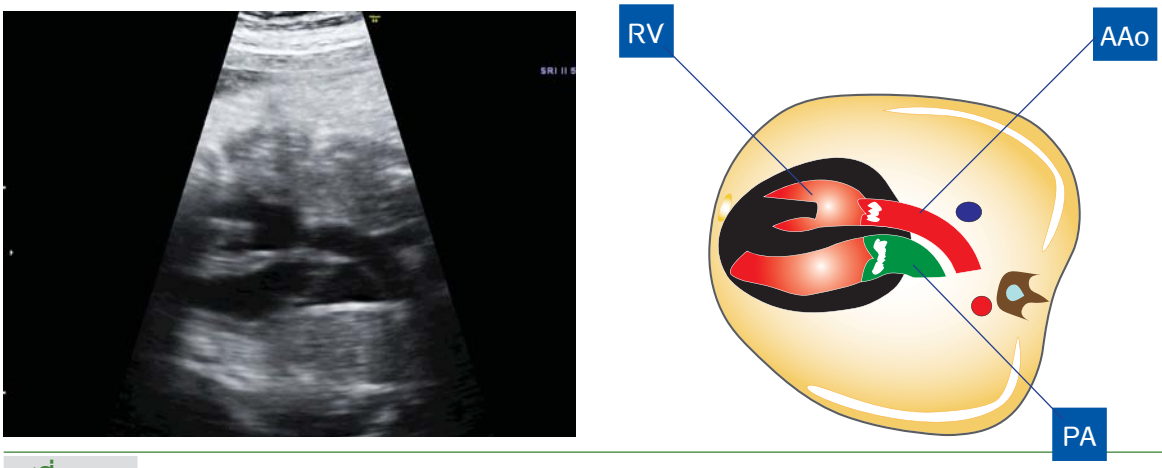

รูปที่ 6-18 *5CV: Transposition of great arteries (TGA) ascending aorta (AAo) และ pulmonary artery (PA) ออกจากหัวใจขนานกัน สลับข้างกัน ไม่ไขว้กันเหมือนปกติ (RV = right ventricle)*

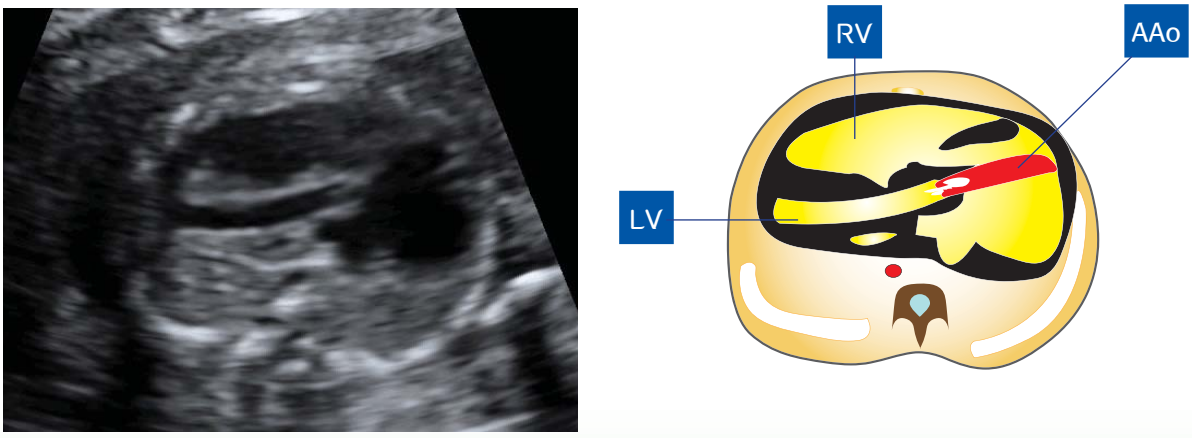

รูปที่ 6-19 *5CV: Mitral stenosis (MS) หัวใจโต แนวแกนหัวใจผิดปกติ left atrium(LA) โตมาก left ventricle(LV) ขนาดเล็ก ascending aorta (AAo) ขนาดเล็ก (จากภาพ real-time มีการบีบตัวปกติ) (RV = right ventricle)*

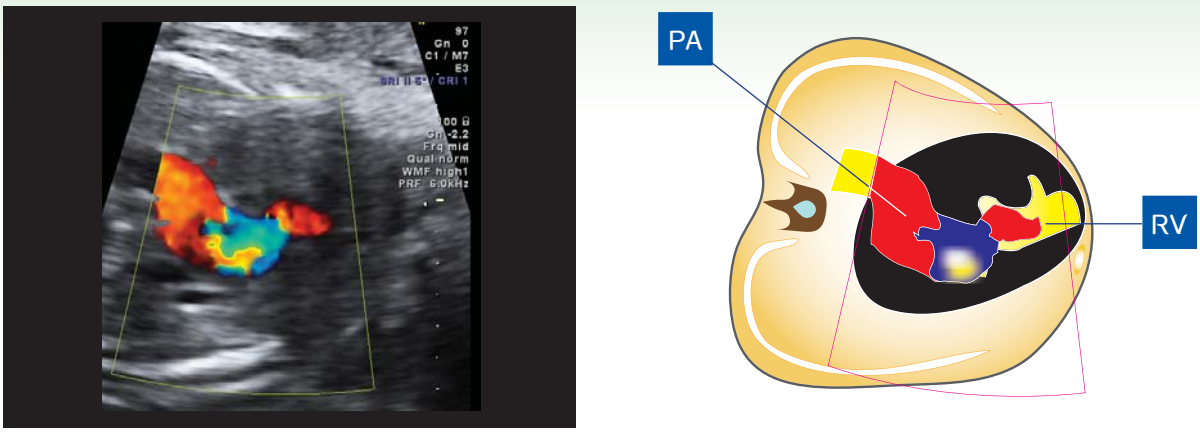

รูปที่ 6-20 *5CV: Post-stenostic dilatation แสดง color flow mapping ใน pulmonary stenosis (PS) และมีการขยายตัวของหลอดเลือดในตำแหน่งที่ถัดจากลิ้นที่ตีบเล็กน้อย และมีลักษณะของ turbulence flow (RV = right ventricle, PA = pulmonary artery)*

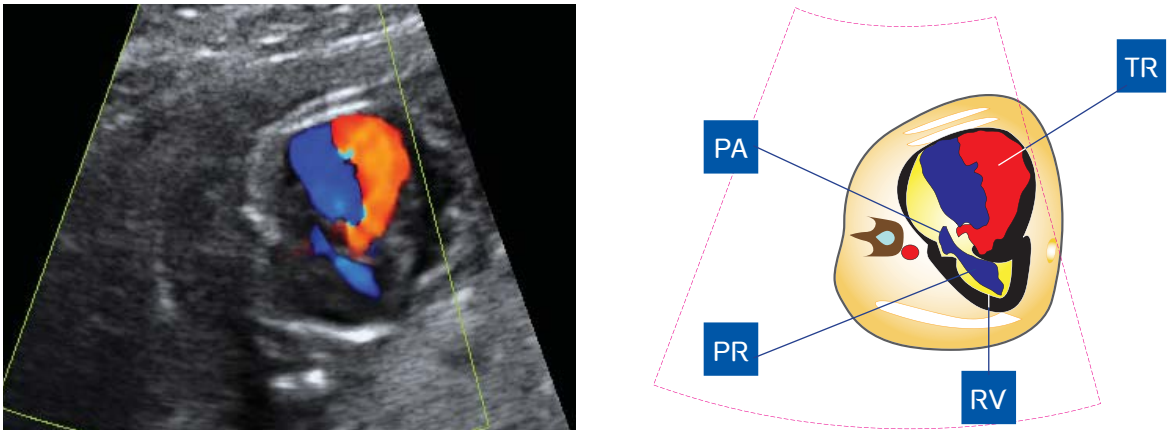

รูปที่ 6-21 *5CV: color flow mapping แสดง pulmonary regurgitation (PR) และ severe tricuspid regurgitation(TR), right atrium(RA) โตมากจนทำให้หัวใจทั้งหมดโต และแนวแกนหัวใจผิดปกติไป (ทารกรายนี้เป็น pulmonary stenosis / regurgitation) (PA = pulmonary artery, RV = right ventricle)*

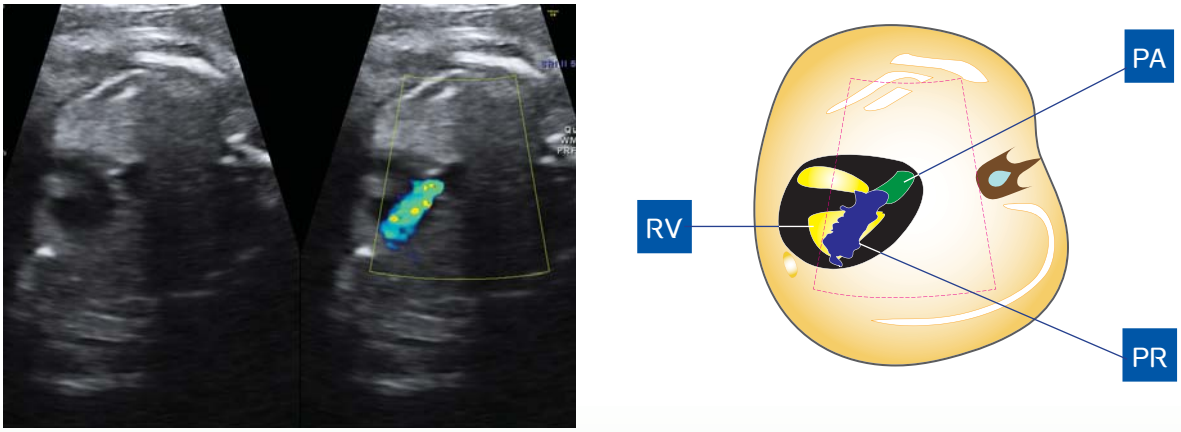

รูปที่ 6-22 *5CV: color flow mapping แสดง pulmonary regurgitation(PR) ในจังหวะ diastole (ทารกรายนี้เป็น pulmonary atresia) (RV = right ventricle, PA = pulmonary artery)*

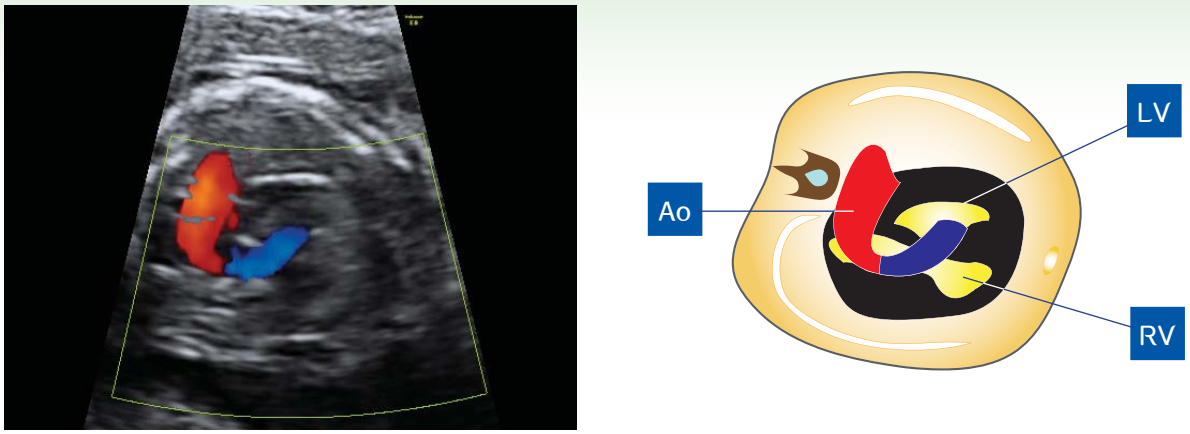

รูปที่ 6-23 *5CV: Tetralogy of Fallot (TOF) หัวใจโตเล็กน้อย แนวแกนค่อนมาแนวกลาง color flow mapping แสดงทิศทางการไหลเวียนของเลือดใน aorta (Ao) ที่มีความโค้งเป็นรูป question mark ซึ่งพบได้บ่อยใน TOF (LV = left ventricle, RV = right ventricle)*

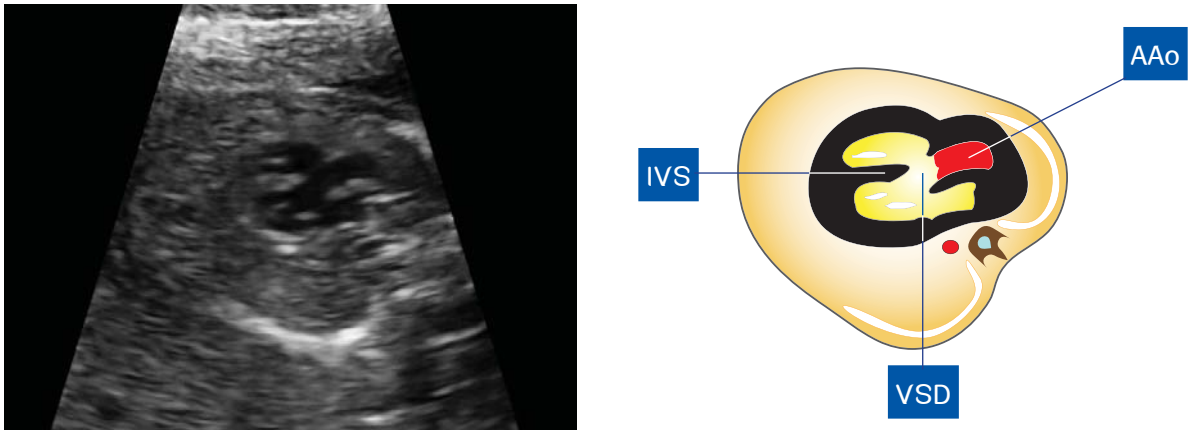

รูปที่ 6-24 *5CV: Tetralogy of fallot แสดง ascending aorta (AAo) ทอดออกจากหัวใจโดยคร่อม interventricular septum(IVS) หรือ overriding aorta ร่วมกับมี ventricular septal defect(VSD)*

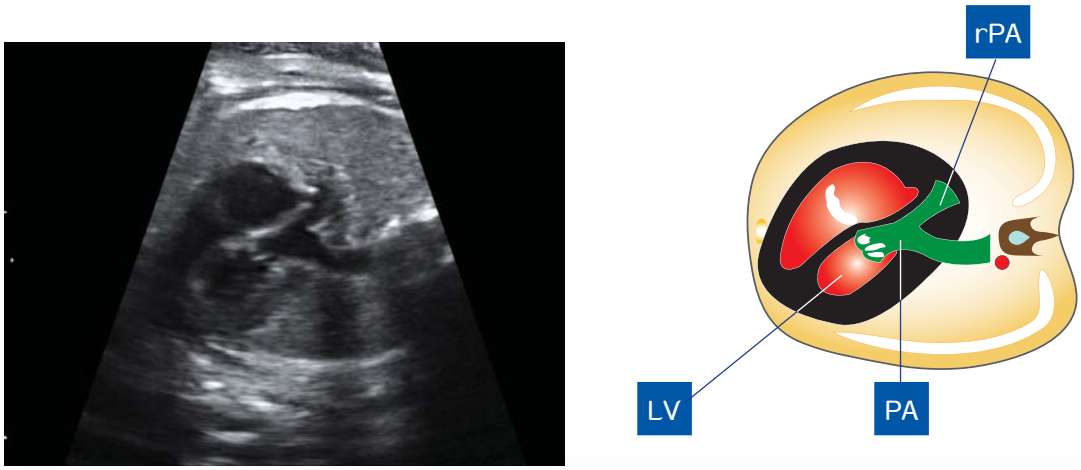

รูปที่ 6-25 *5CV: Transposition of great arteries (TGA) ทิศทางของเส้นเลือดใหญ่ที่ออกจาก left ventricle(LV) เกือบขนานกับแนว interventricular septum(IVS) ไม่ข้ามเส้นไปทางซีกขวาของหัวใจ และมีการแตกแขนงเป็น left / right pulmonary artery (PA)*

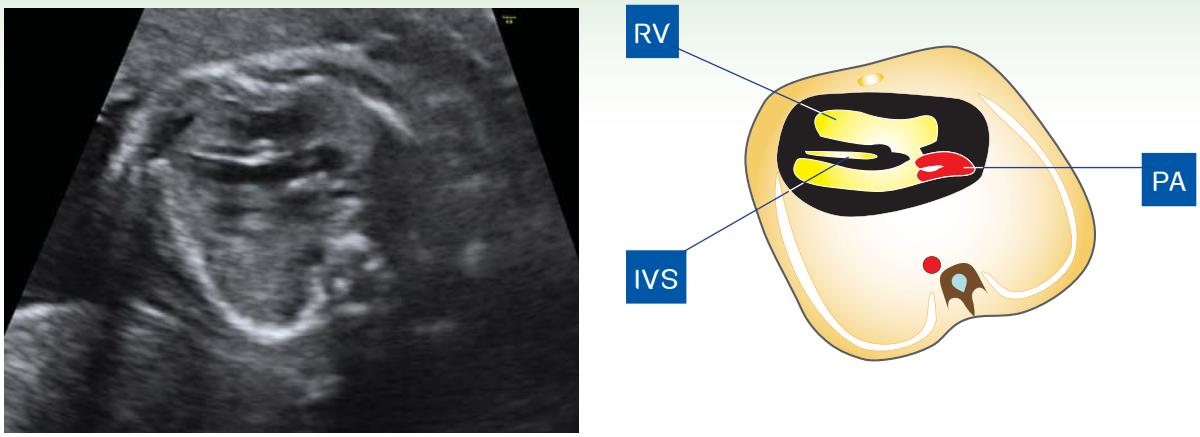

รูปที่ 6-26 *5CV: Transposition of great arteries (TGA) ทิศทางของเส้นเลือดใหญ่ที่ออกจาก left ventricle(LV) เกือบขนานกับแนว interventricular septum(IVS) มีความโค้งแต่ไม่ข้ามเส้นไปทางซีกขวาของหัวใจ (RV = right ventricle, PA = pulmonary artery)*

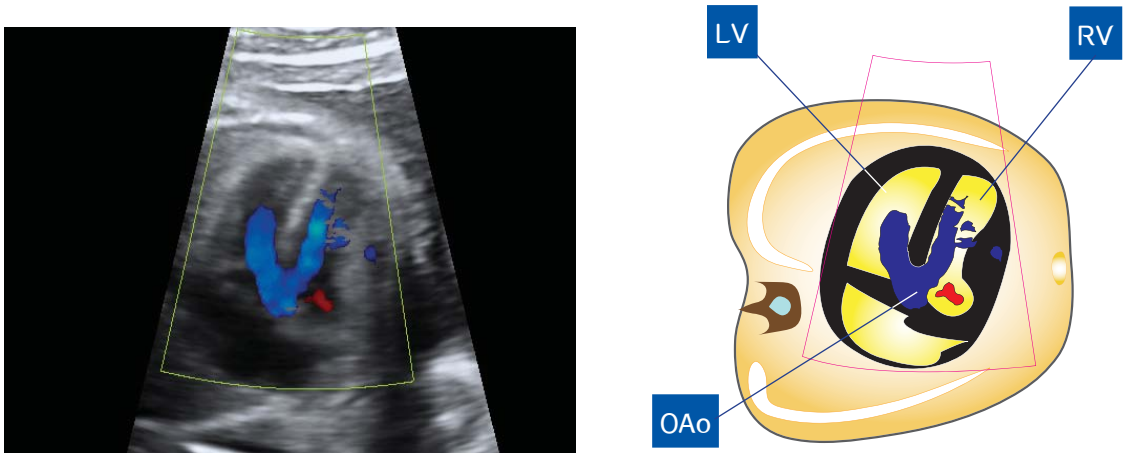

รูปที่ 6-27 *5CV: Tetralogy of Fallot (TOF) color flow mapping แสดง ascending aorta (AAo) ทอดคร่อม interventricular septum(IVS) หรือ overriding aorta(OAo) โดยมีลักษณะรูปตัว Y ตามแบบฉบับของ TOF (LV = left ventricle, RV = right ventricle)*

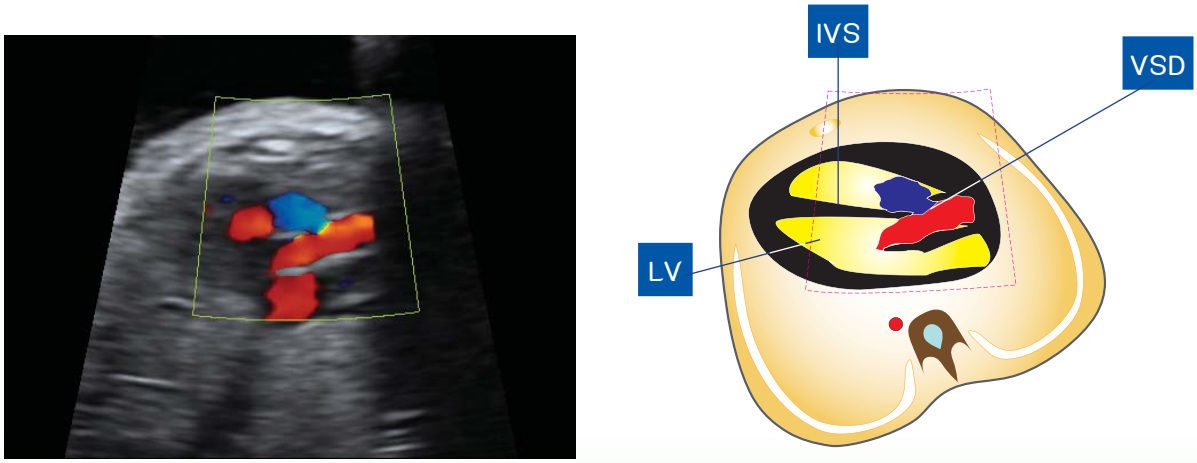

รูปที่ 6-28 *5CV: color flow mapping แสดง ventricular septal defect (VSD) ในตำแหน่งใกล้กับ aortic valves มีเลือดไหลจากด้านซ้าย (สีแดง) และข้างขวา (สีน้ำเงิน) เข้าสู่ ascending aorta ในจังหวะ systole (LV = left ventricle, IVS = interventricular septum)*

เอกสารอ้างอิง

1) AIUM practice guideline for the performance of fetal echocardiography. J Ultrasound Med 2011 Jan;30(1):127-36.
2) DeVore GR. Fetal echocardiography : Gold Plus edition. 2010.
3) Bromley B, Estroff JA, Sanders SP, Parad R, Roberts D, Frigoletto FD, Jr., et al. Fetal echocardiography: accuracy and limitations in a population at high and low risk for heart defects. Am J Obstet Gynecol 1992 May;166(5):1473-81.
4) McGahan JP. Sonography of the fetal heart: findings on the four-chamber view. AJR Am J Roentgenol 1991 Mar;156(3):547-53.
5) Tongprasert F, Srisupundit K, Luewan S, Sirichotiyakul S, Piyamongkol W, Wanapirak C, et al. Reference ranges of fetal aortic and pulmonary valve diameter derived by STIC from 14 to 40 weeks of gestation. Prenat Diagn 2011 May;31(5):439-45.
6) Barboza JM, Dajani NK, Glenn LG, Angtuaco TL. Prenatal diagnosis of congenital cardiac anomalies: a practical approach using two basic views. Radiographics 2002 Sep;22(5):1125-37.
7) Allan LD. A practical approach to fetal heart scanning. Semin Perinatol 2000 Oct;24(5):324-30.
8) De GB. [Prenatal diagnosis of transposition of great vessels]. Arch Mal Coeur Vaiss 2004 May;97(5):580-1.
9) Steinfeld L, Rappaport HL, Rossbach HC, Martinez E. Diagnosis of fetal arrhythmias using echocardiographic and Doppler techniques. J Am Coll Cardiol 1986 Dec;8(6):1425-33.

บทที่ 7

วิวเส้นเลือดใหญ่สามเส้น

Three-Vessel View

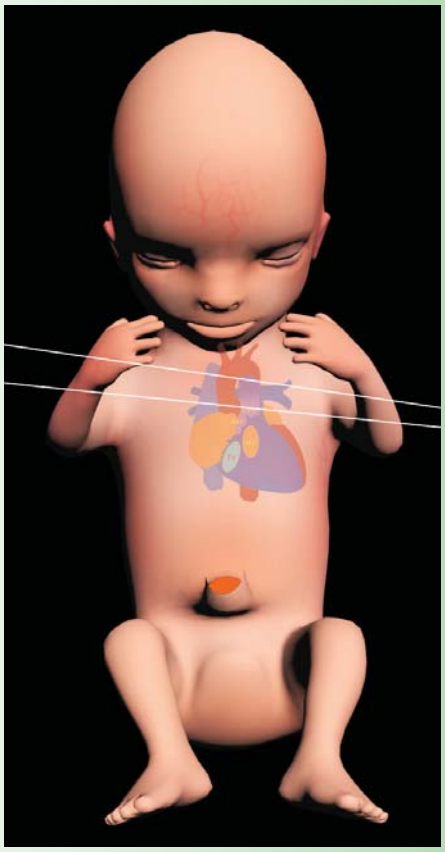

บทนำ

วิวเส้นเลือดใหญ่สามเส้น หรือ (three-vessel view; 3VV) เป็นวิวภาพตัดขวางทรวงอกทารกในระดับสูงกว่าหัวใจเล็กน้อย ซึ่งเป็นวิวตัดผ่านเส้นเลือดใหญ่สามเส้น คือ superior vena cava (SVC), aorta (Ao) และ pulmonary artery (PA) เป็นวิวที่ได้รับการพิสูจน์อย่างมีหลักฐานแล้วว่าช่วยในการวินิจฉัยโรคหัวใจพิการโดยกำเนิดได้มากขึ้นอย่างมีนัยสำคัญ (รูปที่ 7-1)

การตรวจ 3VV ด้วยอัลตราซาวด์สองมิติ (2D-gray scale)

เพลน 3VV เป็นเพลนตัดขวางทรวงอกทารกที่ตัดสูงขึ้นมาจากเพลน 4CV เล็กน้อย สามารถเห็นเส้นเลือดใหญ่สำคัญ 3 เส้น ได้แก่ main pulmonary artery (MPA), ascending aorta (AAo) และ superior vena cava (SVC) ซึ่งเรียงกันอย่างเป็นระบบหรือมีรูปแบบจำเพาะ มีความสัมพันธ์กันที่แน่นอน เรียงกันเป็นเส้นตรงด้านซ้ายและด้านหน้า ไปทางด้านขวาค่อนไปทางข้างหลัง โดยมี MPA อยู่ด้านหน้าสุด และซ้ายสุด AAo อยู่ตรงกลาง และ SVC อยู่ทางขวาสุด และหลังสุด

ความสัมพันธ์ที่เป็นปกติของเส้นเลือดใหญ่ทางสามเส้น เป็นดังนี้

- จำนวนเส้นเลือด (number) 3 เส้นดังที่กล่าวมาข้างต้น
- ขนาดเส้นเลือด (size) โดยเรียงลำดับจากขนาดใหญ่ไปหาขนาดเล็กคือ MPA, AAo และ SVC ตามลำดับ
- แนวการเรียงตัวของเส้นเลือด (alignment) จะเรียงตัวเป็นเส้นตรงจากซ้ายหน้า ทอดไปยังขวา-หลัง
- การเรียงลำดับของเส้นเลือด (arrangement) เรียงลำดับจากซ้าย-หน้า ไปยังขวา-หลัง คือ MPA, AAo และ SVC ตามลำดับ

เคล็ดลับ: *ในภาพหน้าตัดของเส้นเลือดที่สงสัยว่าจะเป็น SVC ถ้าทดลองหมุน 90 องศา เส้นเลือดดังกล่าวจะยาวออกและทอดเข้าสู่ right atrium*

ในยุคต้น ๆ ของการตรวจ fetal echocardiography มีการตรวจคัดกรองเน้น 4CV เป็นหลักซึ่งเชื่อว่าสามารถตรวจภาวะหัวใจพิการแต่กำเนิดได้เป็นส่วนใหญ่ แต่อย่างไรก็ตามในเวลาต่อมาได้รับการพิสูจน์ว่ามีภาวะหัวใจพิการแต่กำเนิด จำนวนไม่น้อยที่ตรวจไม่พบด้วยการตรวจ 4CV ต่อมาจึงแนะนำว่าในการตรวจคัดกรองขั้นต่ำจะต้องมีการตรวจ outflow tract ด้วย ในระยะหลังมีหลายรายงานพบว่าการตรวจเพิ่มเติมด้วยการตรวจ 3VV ด้วยจะยิ่งช่วยให้ตรวจพบความผิดปกติเพิ่มขึ้นอย่างมีนัยสำคัญ และแนะนำให้ตรวจเป็นประจำในการตรวจขั้นละเอียด (specialized ultrasound)

3VV (three-vessel view) ได้มีการแนะนำและบรรยายไว้โดย Yoo และคณะ[1] เป็นครั้งแรก และต่อมา Yagel และคณะ[2] เสนอเน้นวิว 3VT (three vessel view และ tracheal view เข้าด้วยกัน) ซึ่งเป็นวิวที่อยู่ใกล้เคียงหรือชิดกับ 3VV โดยวิวเหล่านี้ง่ายต่อการเรียนรู้และฝึกปฏิบัติ แต่ให้ข้อมูลที่เป็นประโยชน์มากจึงสมควรให้ความสำคัญและฝึกปฏิบัติเป็นกิจวัตร ทั้ง 3VV และ 3VT ซึ่งวิวทั้งสองนี้อยู่ใกล้ชิดกันมากสามารถเข้าถึงได้ด้วยเพียงแค่ขยับหัวตรวจจากระดับ 4CV ขึ้นไปทางศีรษะเด็กเพียงเล็กน้อย

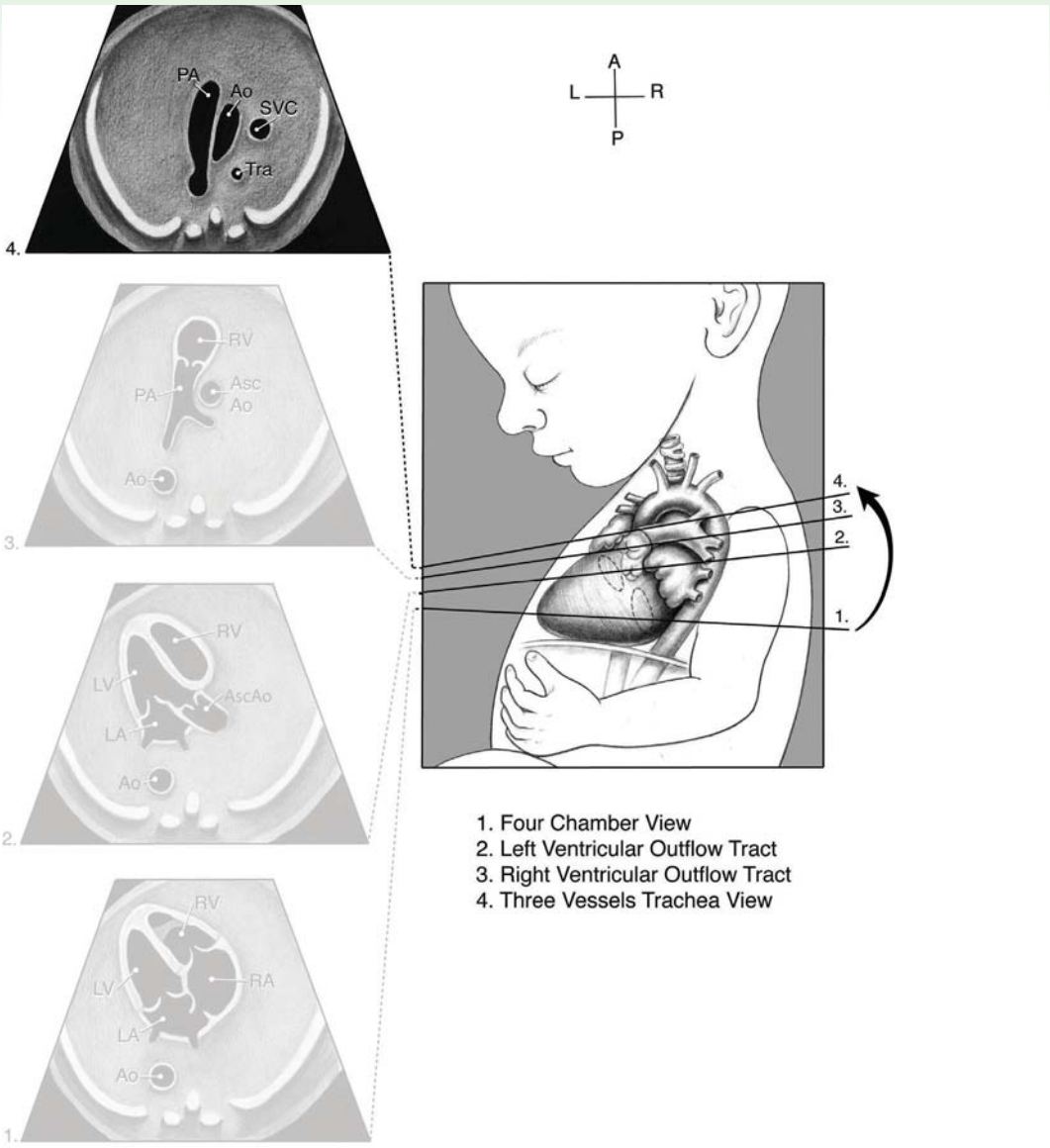

รูปที่ 7-1 *ภาพแสดงวิวมาตรฐานในการตรวจหัวใจทารกในครรภ์(fetal echocardiography) : เน้นที่ระดับ three-vessel view (Ao; descending aorta, Asc Ao; ascending aorta, LA; left atrium, LV; left ventricle, PA; pulmonary artery, RA; right atrium, RV; right ventricle; and Tra; trachea)* *(ที่มา : AIUM practice guideline for the performance of fetal echocardiography. J Ultrasound Med 2011 Jan;30(1):127-36.)*

ในการตรวจ 3VV ตามข้อแนะนำของ Yoo และคณะ[1;3;4] หมายถึง ภาพตัดขวางทรวงอกที่อยู่เหนือระดับ 4CV ขึ้นไปเล็กน้อย จะเห็นเส้นเลือดใหญ่สำคัญ 3 เส้น คือ main pulmonary artery (MPA), ascending aorta (AAo) และ superior vena cava (SVC) มีรูปแบบการเรียงตัว ขนาด ลำดับที่อยู่อย่างมีรูปแบบจำเพาะ

สำหรับวิว 3VT ตามการแนะนำของ Yagel และคณะ[2] และ Vinals และคณะ[5] หมายถึงวิวที่เหนือ 3VV ของ Yoo ขึ้นไปอีกเล็กน้อย ซึ่งจะเห็น SVC และ aortic arch หรือ ductal arch พร้อมกับเห็น trachea ด้วย

จากประสบการณ์ของผู้เขียนพบว่าระดับ 3VV อยู่ใกล้กับ 3VT และในทางปฏิบัติก็จะตรวจพร้อม ๆ กันไป หรือต่อเนื่องมาจาก 4CV ไปจนครบ เนื่องจากทั้ง 4CV, 3VV และ 3VT เป็นวิวที่ได้จากภาพตัดขวางของทรวงอกทารกในส่วน mediastinum เช่นเดียวกัน ดังนั้นทั้งวิว 3VV และ 3VT จึงควรถือว่าเป็นวิวที่ตรวจในเวลาเดียวกัน ทีมงานผู้เขียนได้รายงานการศึกษาการตรวจ 3VV และ 3VT ไว้ด้วยกัน หรืออาจเรียกว่า complete

3VV (c3VV) การกล่าวถึง 3VV ในที่นี้จึงหมายถึงการตรวจที่รวมทั้ง 3VV และ 3VT ไว้ด้วยกัน กล่าวคือจาก 4CV ซึ่งเป็นภาพตัดขวางทรวงอกทารกอยู่แล้วนี้ ให้เลื่อนขยับหัวตรวจสูงขึ้นไปจนถึงระดับ aortic arch ถือเป็นการสำรวจเส้นเลือดใหญ่ของหัวใจได้สมบูรณ์ และอาจมีการปรับเปลี่ยนท่าเล็กน้อยเพื่อทำให้ประเมินได้ดีขึ้น ทำให้ได้วิวต่าง ๆ มากขึ้นดังต่อไปนี้ (รูปที่ 7-2)

- Four-chamber view (4CV)
- Five-chamber view (5CV)
- Three-vessel view (3VV)
- Transductal arch view (TDA)
- Transaortic arch view (TAA)
- Three-vessel view and trachea view (3VT)

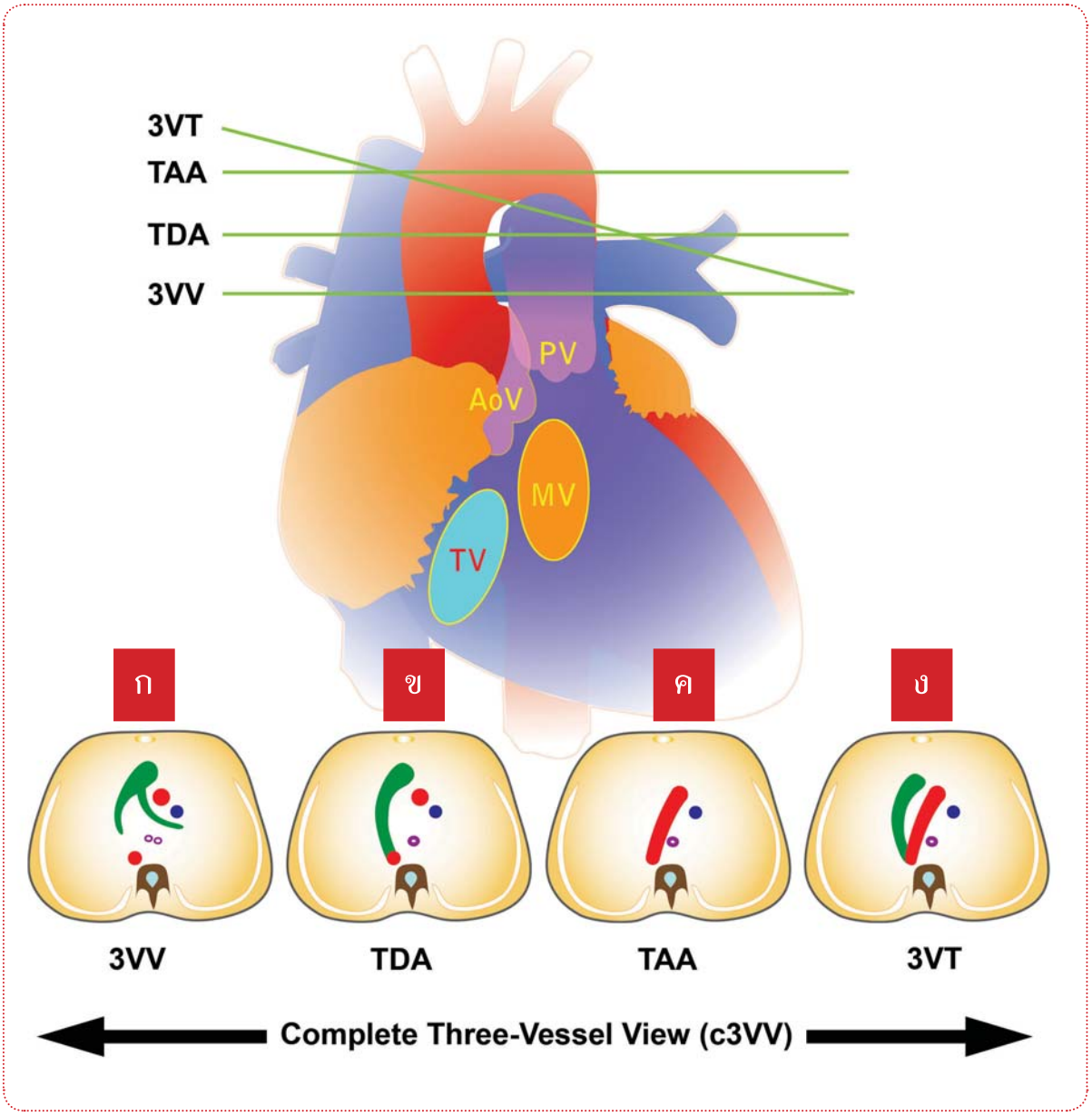

รูปที่ 7-2 *รูปวาดแสดงการภาพจากการตรวจ c3VV โดยเริ่มจากการเลื่อนหัวตรวจในเพลนตัดขวางทรวงอกจากระดับ 4CV ขึ้นไปทางศีรษะทารกเล็กน้อยจะได้ 3VV (รูป ก) โดยมีลักษณะเด่นการเรียงตัวจำเพาะและมี bifurcation ของ MPA แล้วขยับขึ้นต่อไปจะได้เพลน TDA (รูป ข) เห็น ductus arteriosus ชัดที่สุด และยาวที่สุด โดยไม่เห็น right pulmonary artery หรือเห็นไม่ชัด เห็น ascending aorta ในรูปหน้าตัด เมื่อขยับขึ้นไปอีกเล็กน้อยจะได้เพลน TAA (transaortic arch) (รูป ค) เห็น aortic arch ส่วน ductal arch ไม่เห็นหรือเห็นไม่ชัด จากรูป ค ถ้าบิดหัวตรวจทางด้านซ้ายต่ำลงมาสักเล็กน้อยจะเห็นเพลน 3VT (รูป ง) คือเห็น arch ทั้งสอง และเห็น trachea[6] (PV = pulmonic valve, AoV = aortic valve, MV = mitral valve และ TV = tricuspid valve)*

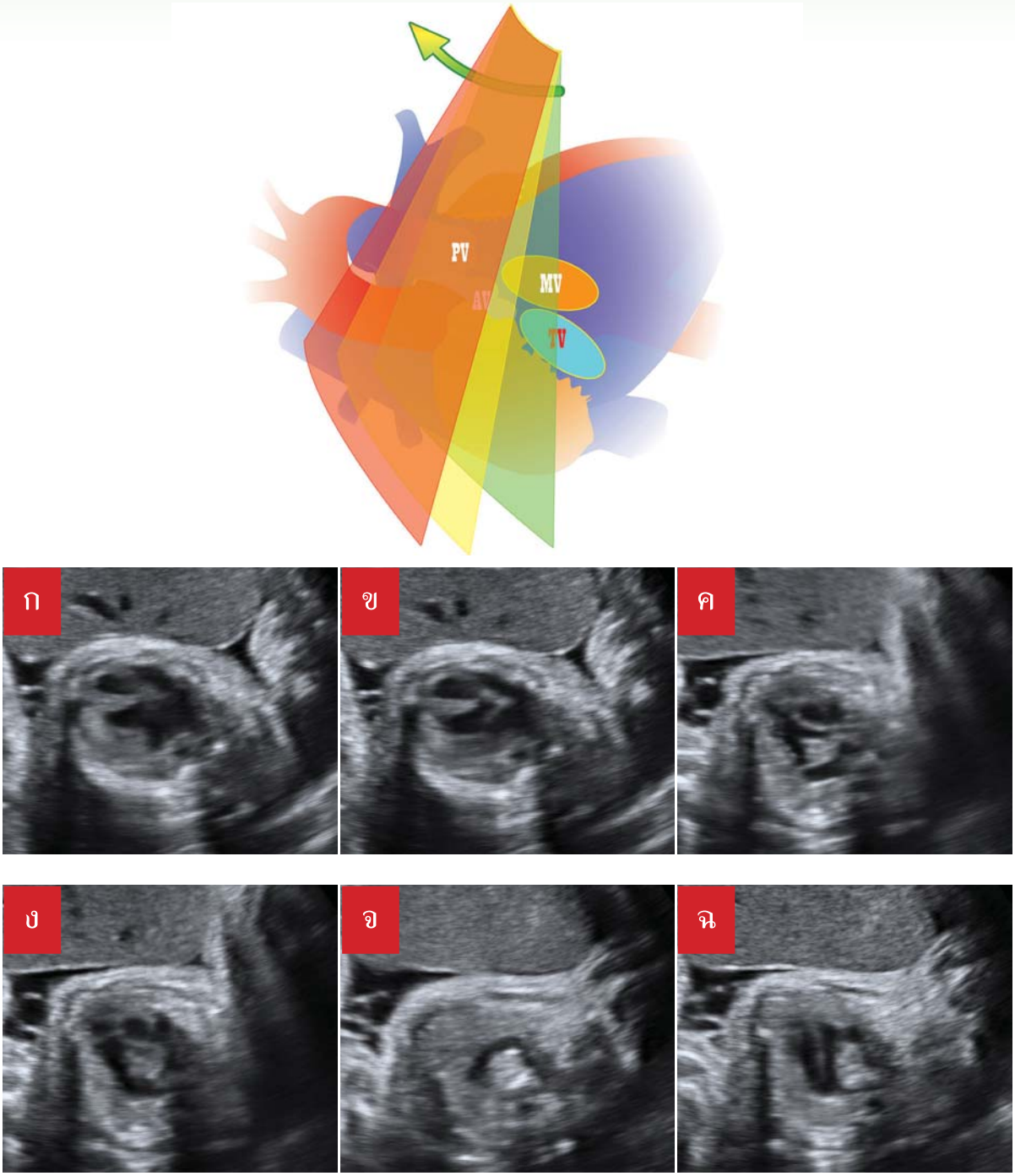

รูปที่ 7-3 *ตัวอย่างภาพที่ได้จากการ sweeping ตลอดระนาบตัดขวางของทรวงอกส่วนบน เริ่มต้นจาก ก) 4CV, ข) 5CV แสดง aortic root ที่เริ่มออกจาก left ventricle, ค) 3VV ที่ตำแหน่ง bifurcation ของ pulmonary artery แตกแขนง right pulmonary artery (RPA) พันอ้อม ascending aorta (AAo) ซึ่งมีทิศทางตั้งฉากกัน, ง) วิวที่แสดง ductal arch ชัดเจนขึ้น ซึ่งสูงกว่าในระดับ ค. เล็กน้อย, จ) ระดับ aortic arch (AoA) ซึ่งอยู่สูงขึ้นไปกว่าระดับ ductal arch เล็กน้อย และ ฉ) ระดับ 3VT ซึ่งแสดง arch ทั้งสอง เป็นวิวที่ปรับหัวตรวจจาก ง. หรือ จ. ให้เฉียงไปอีกเล็กน้อย*

ทั้งสี่วิวหลังนี้ควรถือว่าเป็นวิวเดียวกันที่ต่อเนื่องและสามารถแสดงให้เห็นได้ทั้งหมดด้วยเพียงการเอียงขยับ หมุน หรือบิดหัวตรวจเพียงเล็กน้อยเท่านั้น เช่นเดียวกับการตรวจ outflow tract ทั้งสองข้าง ไม่ว่าจะเป็น LVOT หรือ RVOT ควรถือว่าเป็นการตรวจวิวเดียวกันด้วยเทคนิค criss-cross maneuver ในทางปฏิบัติแล้วทั้ง 4 วิวดังกล่าวควรถือเป็น maneuver เดียวกันที่แสดงเส้นเลือดสำคัญให้เห็นในหลายวิว[3;6;7] เป็น dynamic view หรือ complete view ของ 3VV ดังนั้น 3VV ในที่นี้จึงหมายถึงการตรวจเส้นเลือดในภาพตัดขวางของทรวงอกโดยสมบูรณ์แบบ ในระดับที่เหนือ 4CV ขึ้นไปจนเห็น aortic arch และ trachea

เทคนิคในการตรวจ *(รูปที่ 7-3)*

- **4CV-5CV :** ตรวจหา ให้ได้ตามมาตรฐานเป็นลำดับแรก ซึ่งเป็นภาพตัดขวางทรวงอก
- **3VV :** เลื่อนขยับหัวตรวจเล็กน้อยไปทางศีรษะทารก โดยคงความเป็นภาพตัดขวาง หรือตั้งฉากกับแนวยาวของลำตัวเด็กไว้ เมื่อผ่าน 5CV ขึ้นไปจะเห็นองค์ประกอบสำคัญของ 3VV คือ main pulmonary artery(MPA) ในตำแหน่งที่กำลังแตกสาขา (bifurcation) ได้เป็น right pulmonary artery (RPA) และ ductus arteriosus (DA), ascending aorta (AAo) และ superior vena cava (SVC) โดย MPA อยู่ด้านหน้าและซ้ายสุด AAo อยู่กลาง และ SVC อยู่ทางขวาสุด วิวนี้ยังไม่เห็น trachea ทั้ง MPA, AAo และ SVC จะเรียงกันเป็นเส้นตรงจากหน้า-ซ้ายทอดไปทางหลัง-ขวา จำนวนเส้นเลือดใหญ่ 3 เส้น มีขนาดต่างกันเล็กน้อย โดยที่ MPA ขนาดโตที่สุด รองลงมาเป็น AAo และ SVC มีขนาดเล็กที่สุด
- **TDA (transductal arch view):** ขยับหัวตรวจหรือเอียงหัวตรวจต่อจาก 3VV ขึ้นทางศีรษะอีกเล็กน้อย พ้น bifurcation ของ MPA ขึ้นไป เห็น ductal arch ทอดตรงเข้าสู่ descending aorta
- **TAA (transaortic arch view):** ขยับหัวตรวจหรือเอียงหัวตรวจต่อจาก TDA ขึ้นทางศีรษะอีกเล็กน้อย จนเห็น aortic arch ตลอดแนวยาว ซึ่งจะเห็น trachea อยู่ทางขวามือ ส่วน ductal arch อาจจะไม่เห็นแล้ว หรือเห็นเพียงเล็กน้อย ทั้งนี้เนื่องจาก aortic arch จะโค้งสูงขึ้นไปกว่า ductal arch
- **3VT :** จากวิว TAA ให้หมุนหัวตรวจทางด้านซ้ายมือของทารกต่ำลงมาเล็กน้อย ให้เห็น ductal arch ชัดเจนขึ้น วิวนี้จะเห็น arch ทั้งสองพุ่งมารวมกันที่ descending aorta ในลักษณะรูปตัว V รวมกันอยู่ทางด้านซ้ายของ trachea

การปรับหมุนหัวตรวจทั้ง 4 ระดับนี้ ตรวจต่อเนื่องกันอาจเรียกว่าเป็น c3VV ซึ่งต้องอาศัยความละเอียดอ่อนในการขยับหัวตรวจในลักษณะ micro-manipulation

ในการตรวจ full fetal echocardiography ควรตรวจวิวทั้งหมดนี้เสมอ และควรพิจารณาผนวกการตรวจด้วย color flow mapping และ spectral Doppler study ด้วยในกรณีที่สงสัยผิดปกติ

การวิเคราะห์ 3VV

ข้อควรพิจารณาในการตรวจและวิเคราะห์ 3VV

- จำนวนของเส้นเลือด
- ขนาดของเส้นเลือด
- ลำดับการเรียงตัวของเส้นเลือด
- แนวการเรียงตัวของเส้นเลือด
- ตำแหน่งซ้ายขวาของเส้นเลือดใหญ่
- ทิศทางการไหลเวียนเลือดในแต่ละเส้น
- ความเร็วของการไหลเวียนเลือด

ขนาดของเส้นเลือด (size):

ในทารกปกติเส้นเลือด MPA มีเส้นผ่าศูนย์กลางโตกว่า AAo และ AAo โตกว่า SVC ขนาดเส้นผ่าศูนย์กลางของเส้นเลือดใหญ่มีค่าอ้างอิงสำหรับแต่ละอายุครรภ์[5;8] สำหรับใช้ในการประเมินขนาดเส้นเลือดในกรณีสงสัยว่าโตผิดปกติหรือไม่ แต่อย่างไรก็ตามในทางปฏิบัติอาจใช้กฎง่าย ๆ ทางคลินิกคือ เส้นเลือด MPA ที่มีเส้นผ่าศูนย์กลางขนาดเท่ากับหรือเล็กกว่า AAo ถือว่าเล็กผิดปกติ และ AAo ที่มีขนาดเท่ากับหรือเล็กกว่า SVC ควรถือว่ามีขนาดเล็กผิดปกติ หรือ AAo มีขนาดเท่ากับ descending aorta ก็ถือว่ามีขนาดเล็กผิดปกติเช่นกัน ตัวอย่างสำคัญที่พบได้บ่อยของการที่เส้นเลือด AAo โตกว่า MPA ได้แก่ tetralogy of Fallot (TOF) หรือ pulmonary stenosis เป็นต้น

ลำดับการเรียงตัวของเส้นเลือด (arrangement)

ในทารกปกติ MPA อยู่ข้างซ้าย ascending aorta(AAo)/aortic arch(AoA) อยู่กลาง และ SVC อยู่ขวาสุด การเรียงตัวไม่ปกติอาจพบได้ในกรณี transposition of great arteries (TGA) หรือ double outlet of right ventricle (DORV) เป็นต้น

จำนวนของเส้นเลือด (number of vessels) :

ในทารกปกติจะมีเส้นเลือด 3 เส้นในวิวนี้ แต่ในภาวะผิดปกติจำนวนมากจะมีจำนวนเปลี่ยนไป เช่น กรณีที่มี left SVC จะมี SVC ทางข้างซ้าย เพิ่มขึ้นอีกหนึ่งเส้น ซึ่งถ้าไล่ทิศทางการไหลของเลือดจะสามารถติดตามไปเข้าหัวใจผ่านทาง coronary sinus บางครั้ง เห็น azygos vein ที่ขยายขนาดใหญ่ขึ้นในกรณี heterotaxy หรือ anomalous venous return เป็นต้น ในความผิดปกติของหัวใจหลายอย่างจะเห็นเส้นเลือดเพียงสองเส้น โดยเส้นเลือดแดงใหญ่เหลือเพียงเส้นเดียว เช่น truncus arteriosus โดยเฉพาะในวิว 3VT ในราย interrupted aortic arch หรือ ductal atresia จะเห็นเส้นแดงใหญ่เพียงเส้นเดียวเป็นต้น

แนวการเรียงตัวของเส้นเลือด (alignment):

การเรียงตัวปกติจากซ้ายไปขวาคือ MPA, AAo และ SVC จะเรียงตัวกันเป็นเส้นตรง จากขวาที่ค่อนไปทางด้านหลัง (right-posterior) ไปทางซ้ายค่อนไปทางข้างหน้า (left-anterior) ในความผิดปกติของหัวใจหลายอย่าง แนวการเรียงตัวเสียไป ไม่เป็นเส้นตรงตามปกติ ซึ่งที่พบได้บ่อย ๆ ได้แก่ ใน transposition of great arteries (TGA), double outlet of right ventricle (DORV) หรือ subarterial malalignment ventricular septal defect(VSD) เป็นต้น

ตำแหน่งซ้ายขวาของเส้นเลือดใหญ่ :

ในทารกปกติเส้นเลือดแดงใหญ่ทั้งสอง ไปเทรวมกันที่ descending aorta ในระดับ 3VT ซึ่งอยู่ทางด้านซ้ายของกระดูกสันหลัง โดยสังเกตได้ง่าย คือ รวมกันทางด้านซ้ายของ trachea ในความผิดปกติหลายอย่างมี right aortic arch ซึ่งพบได้ประมาณร้อยละ 25-30 ของรายที่เป็น TOF จะเห็น AoA เทเข้า descending aorta ทางด้านขวาของ trachea ในบางกรณี ductal arch เทเข้าทางด้านซ้าย แต่ AoA เทเข้าทางด้านขวา ทำให้เกิดลักษณะจำเพาะที่เรียกว่า vascular ring เป็นต้น

ทิศทางการไหลเวียนเลือดในแต่ละเส้น :

เส้นเลือดแดงใหญ่ทั้งสองเส้นจะมี forward flow เข้าสู่ descending aorta (รูปที่ 7-4) แต่จะพบ reversed flow ในบางความผิดปกติ เช่น reversed flow ใน aortic arch พบได้บ่อยในกรณี aortic stenosis, hypoplastic left heart หรือ coarctation of aorta ที่รุนแรง เป็นต้น reversed flow ใน ductal arch พบได้บ่อยในราย pulmonary stenosis หรือในบางรายของ tetralogy of Fallot หรือ Ebstein's anomaly

ความเร็วของการไหลเวียนเลือด : การตรวจวัด peak systolic velocity (PSV) ในบางรายอาจช่วยให้มีความมั่นใจการวินิจฉัยในบางโรคได้ เช่น PSV ใน ductus arteriosus สูงมากในราย stenosis เป็นต้น

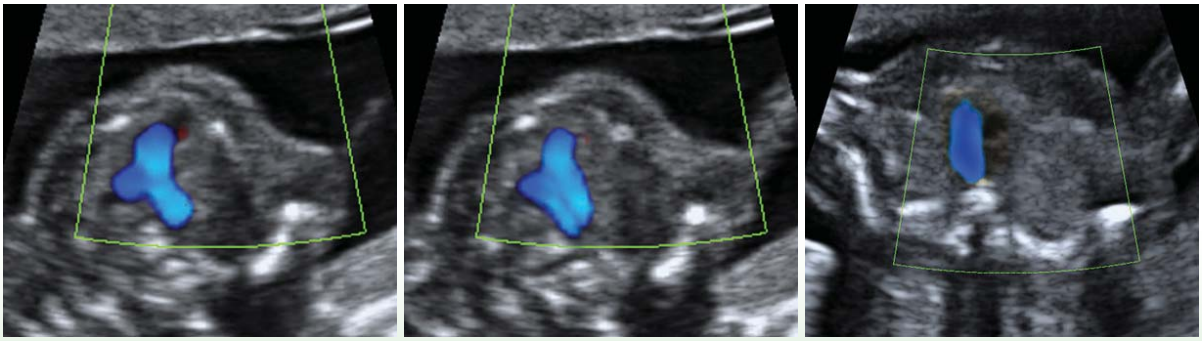

รูปที่ 7-4 *ตัวอย่างภาพ color flow mapping แสดงการไหลเวียนเลือดปกติในระดับ ductal arch, 3VT และ aortic arch*

ตัวอย่างรายงานจากประสบการณ์เบื้องต้นของทีมงานผู้เขียน (รูปที่ 7-5 ถึง 7-28)

ได้ทำการศึกษาประโยชน์การใช้ 3VV ในการวิเคราะห์โรคหัวใจทารกในครรภ์ โดยทำการศึกษาไปข้างหน้าในรายที่วินิจฉัยทารกมีหัวใจพิการโดยกำเนิดในช่วง มกราคม 2000 ถึง กุมภาพันธ์ 2009 ซึ่งทุกรายได้ทำการตรวจ 4CV, 5CV, และ c3VV โดยในการตรวจนี้เก็บข้อมูลสำคัญในการตรวจ c3VV คือ

1. *abnormal alignment;*
2. *abnormal arrangement;*
3. *abnormal vessel size;*
4. *abnormal number of vessels;*
5. *abnormal aortic arch sidedness; และ*
6. *abnormal color flow mapping (reversed or turbulent)*

พบว่าจากการทำการตรวจ 118 ราย ที่วินิจฉัยหัวใจพิการโดยกำเนิด มีอยู่ 12 รายซึ่งถูกตัดออกจากการนำมาวิเคราะห์เนื่องจากผลการวินิจฉัยขั้นสุดท้ายไม่แน่นอน พบว่า 75 รายมีความผิดปกติของ c3VV อย่างน้อยหนึ่งอย่าง โดย c3VV มีอัตราการตรวจพบความผิดปกติได้กว่าร้อยละ 70 ของทารกหัวใจพิการ ถ้าไม่รวมรายที่มีความผิดปกติเฉพาะ VSD จะมีอัตราการตรวจพบเพิ่มเป็นร้อยละ 89 ประมาณสองในสามของทารกที่เป็น tetralogy of Fallot (TOF) จะแสดงความผิดปกติของ c3VV โดยเฉพาะขนาดความไม่ได้สัดส่วนของ MPA กับ AAo ทุกรายของ transposition of great artery (TGA), aortic stenosis, pulmonary stenosis, truncus arteriosus และ ductal aneurysm แสดงความผิดปกติของ c3VV นอกจากนี้ความผิดปกติของ c3VV ยังสามารถเห็นได้ในเกือบทุกรายของ double-outlet right ventricles (DOVR), Ebstein's anomaly และ tricuspid atresia ในบรรดาทารกหัวใจพิการทั้ง 75 รายที่มีความผิดปกติของ c3VV บางรายมีหลายความผิดปกติอยู่ เช่น DORV มักจะพบว่ามี anterior alignment ของ AAo มีขนาดผิดปกติ และบางครั้งมีการเรียงลำดับผิดในรายเดียวกันเป็นต้น นอกจากนี้ยังมีสิ่งที่น่าสนใจได้แก่ การเรียงลำดับผิดปกติของเส้นเลือดทั้งสามเส้นใน 3VV แต่จะเห็นเพียง 2 เส้นในวิว 3VT ซึ่งเกิดใน TGA ทั้ง 5 ราย นอกจากนั้นความผิดปกติของ c3VV ยังตรวจพบในทุกรายของ truncus arteriosus และหนึ่งในสามของทารกที่เป็น DORV

หลักฐานความผิดปกติใน c3VV ที่นำไปสู่การวินิจฉัยโรคบ่อย ๆ ได้แก่

- การหายไปของเส้นเลือดใหญ่หนึ่งเส้น ซึ่งอาจเป็น pulmonary หรือ aorta สามารถเห็นได้ง่ายจาก c3VV ซึ่งจะชวนให้สงสัยถึงภาวะ truncus arteriosus, TOF ที่มี pulmonary atresia หรือ pulmonary stenosis ที่เล็กมาก ๆ
- การเรียงลำดับผิดไปจากปกติและเห็นได้ชัดทั้งสามเส้นที่ใน 3VV แต่เห็นเพียงสองเส้นใน 3VT มีโอกาสสูงที่จะเป็น TGA ซึ่งใน 3VT มักจะเห็นเพียง aortic arch เนื่องจาก ductal arch จะออกมาจาก pulmonary trunk ที่อยู่ทางด้านหลังกว่าปกติ และอยู่ใต้ต่อ aortic arch
- การพบแนวการเรียงตัวผิดปกติ โดยที่มี anterior AAo ในวิว 3VV พบได้แทบทุกรายของทารกที่เป็น TGA
- การตรวจพบเส้นเลือดใหญ่ 4 เส้น มักจะเกิดจาก persistent left SVC เป็นความผิดปกติที่ตรวจได้ง่าย แต่มักจะส่อความผิดปกติรุนแรงซ่อนอยู่ด้วย[1;3;9]
- โดยทั่วไปแล้วการตรวจพบ right aortic arch อาจจะยากในการวินิจฉัยก่อนคลอด แต่ 3VT จะช่วยให้การวินิจฉัยนี้ง่ายขึ้นมาก ซึ่งแสดงให้เห็นได้ด้วยความสัมพันธ์กับ trachea ก็จะสามารถให้การวินิจฉัยได้ ถ้าอยู่ข้างซ้ายของ trachea ซึ่งมักจะมีแนวทอดทำมุมกับ ductal arch เป็นรูปตัว V จะเป็น left aortic arch ที่พบเป็นปกติ แต่ในรายที่ aortic arch อยู่ทางขวาของ trachea หรือ right aortic arch จะมีแนวการทอดเชื่อมกับ ductal arch เป็นรูปตัว U โดยคล้อง trachea อาจจะเรียกว่าเป็น vascular ring ซึ่งการพบลักษณะนี้นับว่ามีประโยชน์ในการช่วยวินิจฉัยความพิการโดยกำเนิดหลาย ๆ โรค[10-17] ผู้เขียนพบว่าประมาณหนึ่งในสามของ TOF มี right aortic arch และยังพบว่า vascular ring นี้สัมพันธ์กับ aberrant left subclavian artery
- จากประสบการณ์ของทีมงานผู้เขียน บ่งชี้ว่าการตรวจ c3VV ช่วยให้การวินิจฉัยหัวใจพิการโดยกำเนิดได้มากขึ้น ในทางปฏิบัติผู้เขียนแนะนำว่า

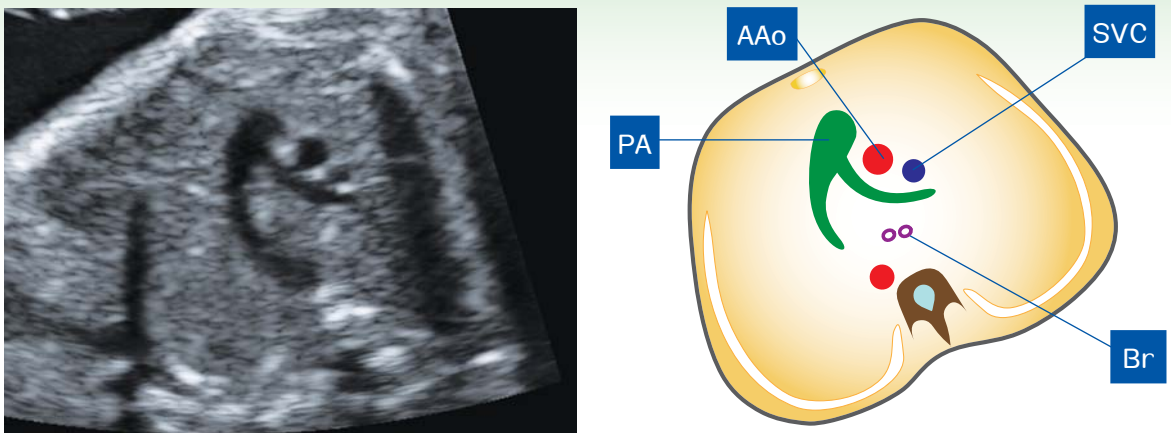

รูปที่ 7-5 *3VV: ภาพแบบฉบับของ 3VV ของทารกปกติที่มีการเรียงตัว ลำดับ ขนาด ของเส้นเลือดใหญ่ทั้งสามเส้น (PA = pulmonary artery, AAo = ascending aorta, SVC = superior vena cava และ Br = bronchus)*

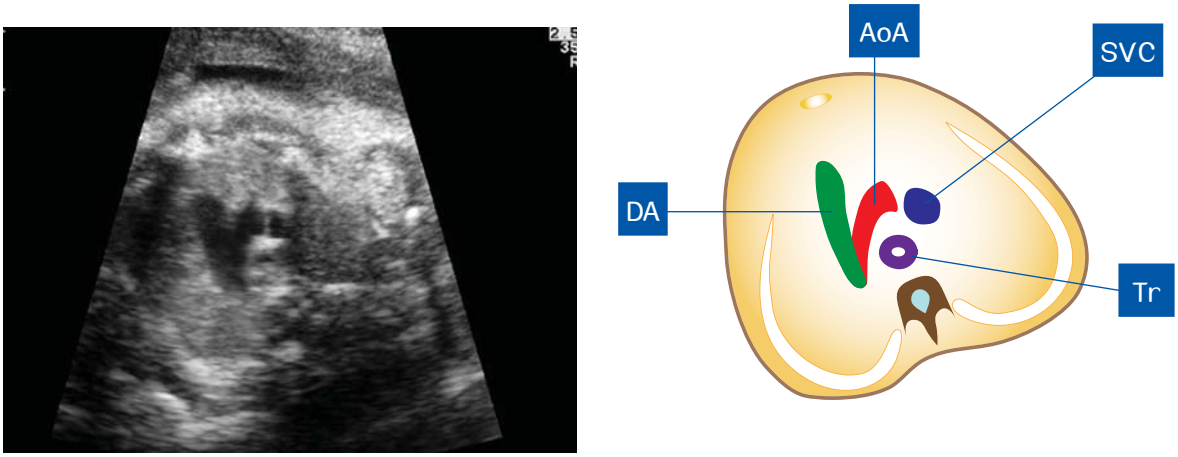

รูปที่ 7-6 *3VT: ภาพแบบฉบับของ 3VT ของทารกปกติที่มีการเรียงตัว ลำดับ ขนาด ของเส้นเลือดใหญ่ทั้งสามเส้น และความสัมพันธ์กับ trachea (DA = ductal arch, AoA = aortic arch, SVC = superior vena cava และ Tr = trachea)*

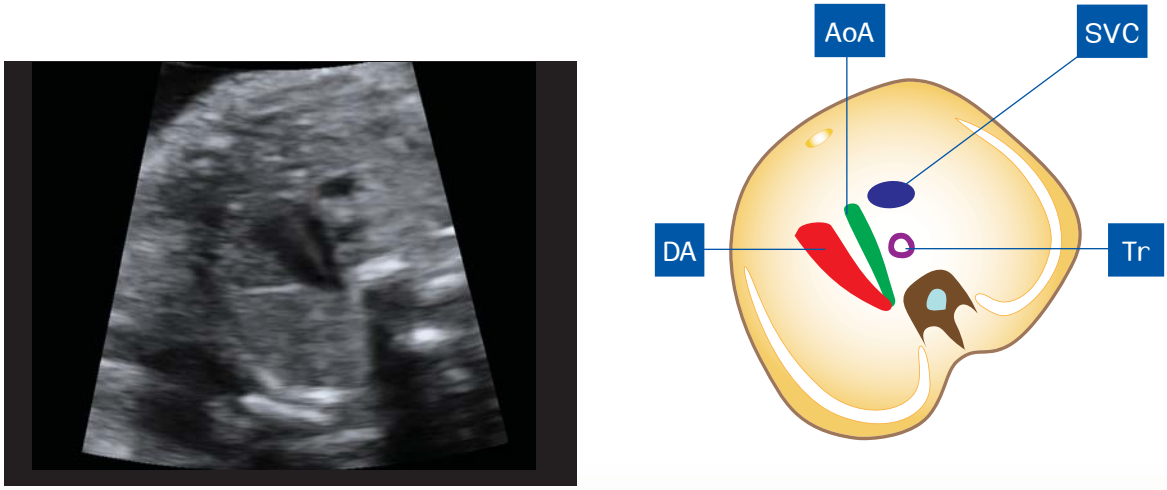

รูปที่ 7-7 *3VT: Hypoplastic left heart syndrome : แสดง aortic arch (AoA) ขนาดเล็กเมื่อเทียบกับ ductal arch (DA) (SVC = superior vena cava และ Tr = trachea)*


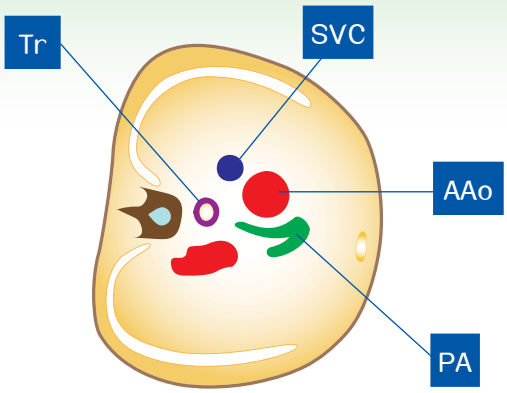

รูปที่ 7-8 *3VV: Tetralogy of Fallot (TOF) : แสดง pulmonary artery (PA) ขนาดเล็กเมื่อเทียบกับ ascending aorta (AAo) ซึ่งมีขนาดโตมากขึ้น (SVC = superior vena cava และ Tr = trachea)*


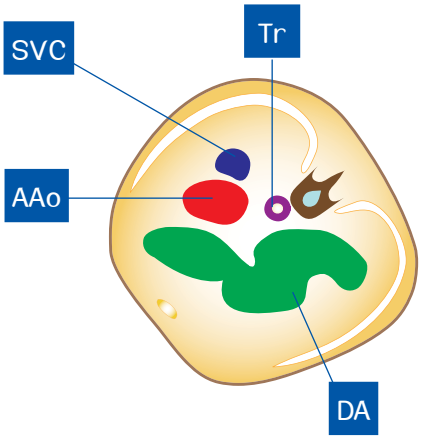

รูปที่ 7-9 *TDA: Ductal aneurysm : แสดง ductal arch (DA) ที่มีลักษณะโป่งพอง ขนาดใหญ่มากและมีความคดเคี้ยว ascending aorta (AAo) ก็มีขนาดโตขึ้น แต่ไม่มากเท่า pulmonary artery (PA) (SVC = superior vena cava และ Tr = trachea)*


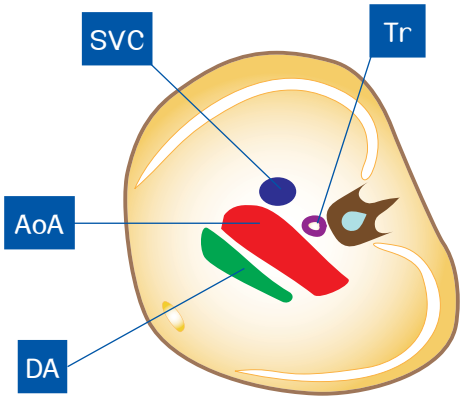

รูปที่ 7-10 *3VT: Tetralogy of Fallot (TOF) : แสดง ductal arch (DA) ขนาดเล็กเมื่อเทียบกับ aortic arch (AoA) ซึ่งมีขนาดโตมากขึ้น (SVC = superior vena cava และ Tr = trachea)*

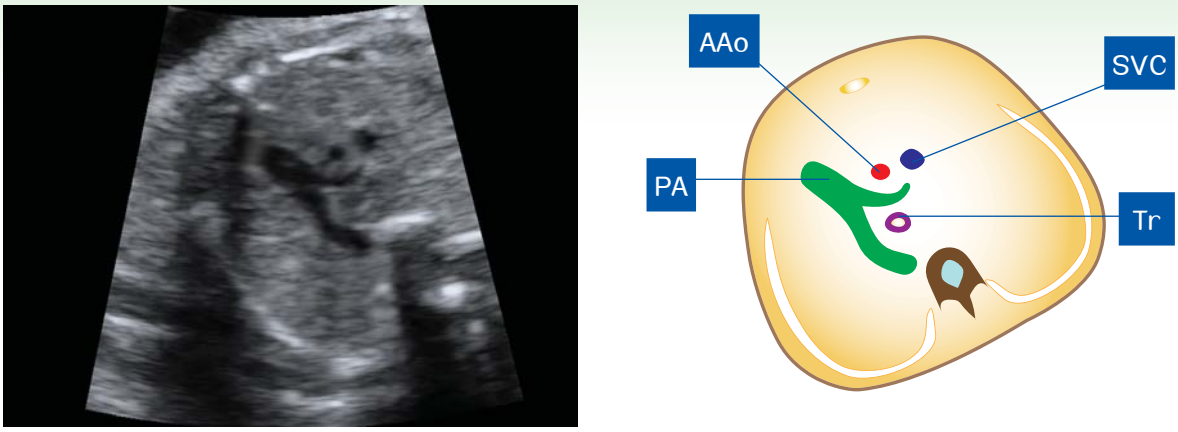

รูปที่ 7-11 *3VV: Coarctation of aorta ชนิด tubular : แสดง ascending aorta (AAo) ขนาดเล็กเมื่อเทียบกับ pulmonary artery (PA) สังเกตว่าขนาด superior vena cava (SVC) โตกว่า AAo (ในวิวนี้ภาพจะเหมือน aortic stenosis)(Tr = trachea)*

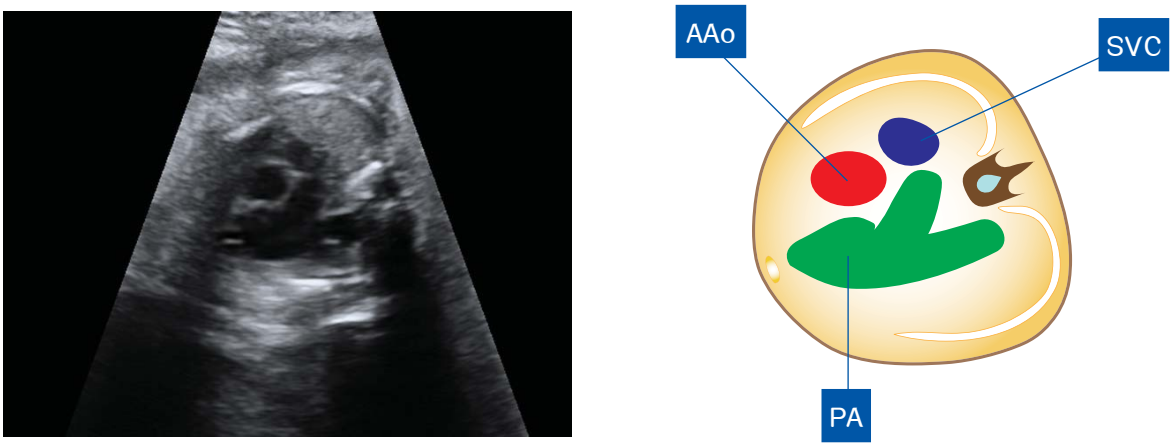

รูปที่ 7-12 *3VV: Tetralogy of Fallot (TOF) with pulmonary valve atresia: แสดง pulmonary artery (PA) และ right pulmonary artery (RPA) ขนาดใหญ่มาก เมื่อเทียบกับ ascending aorta (AAo) ซึ่งมีขนาดโตมากขึ้นเช่นกัน (SVC = superior vena cava)*

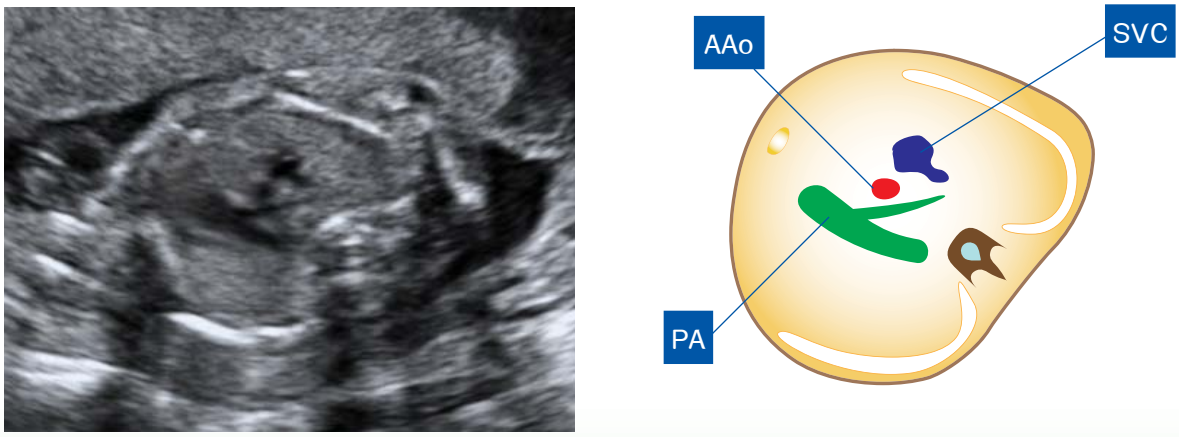

รูปที่ 7-13 *3VV: Hypoplastic left heart syndrome : แสดง ascending aorta (AAo) ขนาดเล็กเมื่อเทียบกับ pulmonary artery (PA) สังเกตว่าขนาด superior vena cava (SVC) โตกว่า AAo*

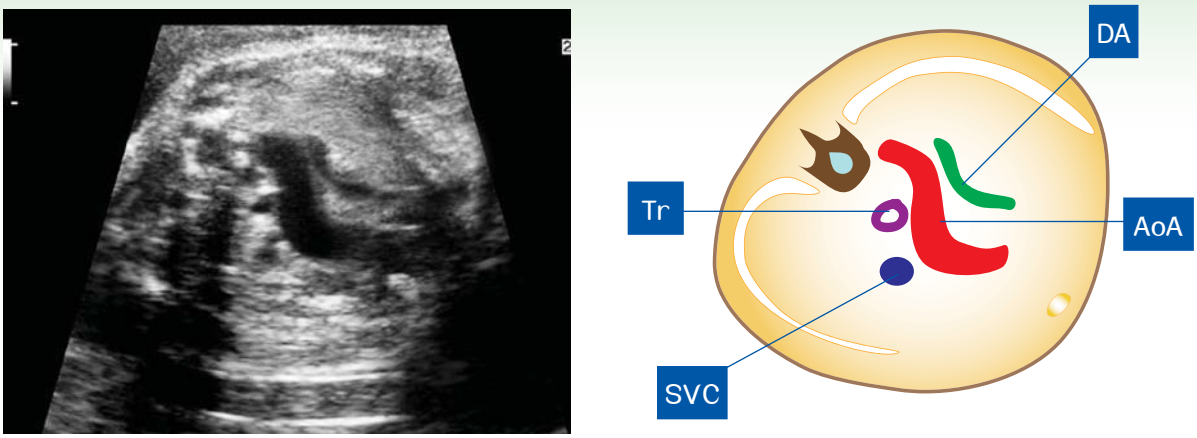

รูปที่ 7-14 *3VT: Pulmonary stenosis : แสดง ductal arch (DA) ที่มี ขนาดเล็กมาก เมื่อเทียบกับ ascending aorta (AAo) ที่มีขนาดปกติ (SVC = superior vena cava และ Tr = trachea)*

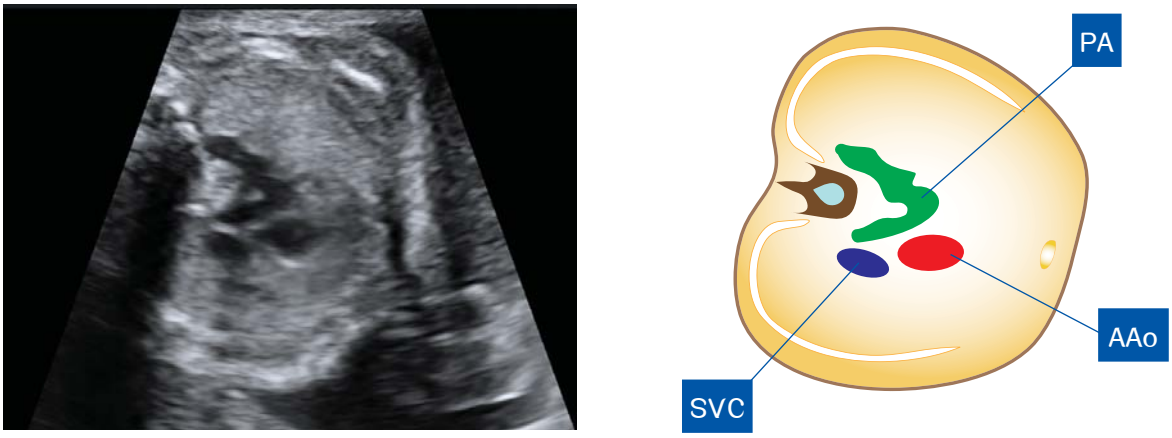

รูปที่ 7-15 *3VV: Transposition of great artery (TGA) : แสดงแนวการเรียงตัวของเส้นเลือดทั้งสามผิดไป โดยที่ ascending aorta (AAo) อยู่ในตำแหน่งหน้าต่อ pulmonary artery (PA) ซึ่งแสดงถึงการทอดออกมาจาก right ventricle ที่อยู่ทางด้านหน้าของทรวงอก (SVC = superior vena cava)*

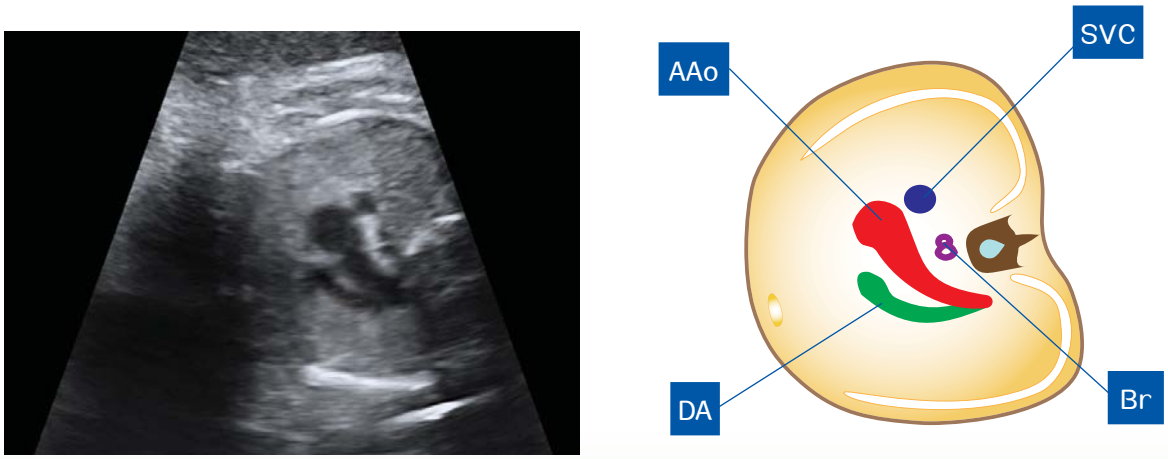

รูปที่ 7-16 *3VT: Double outlet right ventricle (DORV) : แสดงแนวการเรียงตัวของเส้นเลือดทั้งสามผิดไป โดยที่ ascending aorta (AAo) อยู่ในตำแหน่งหน้าต่อ pulmonary artery (PA) และรายนี้มีขนาดของ PA เล็กกว่าปกติด้วย (DA = ductal arch, SVC = superior vena cava และ Br = bronchus)*

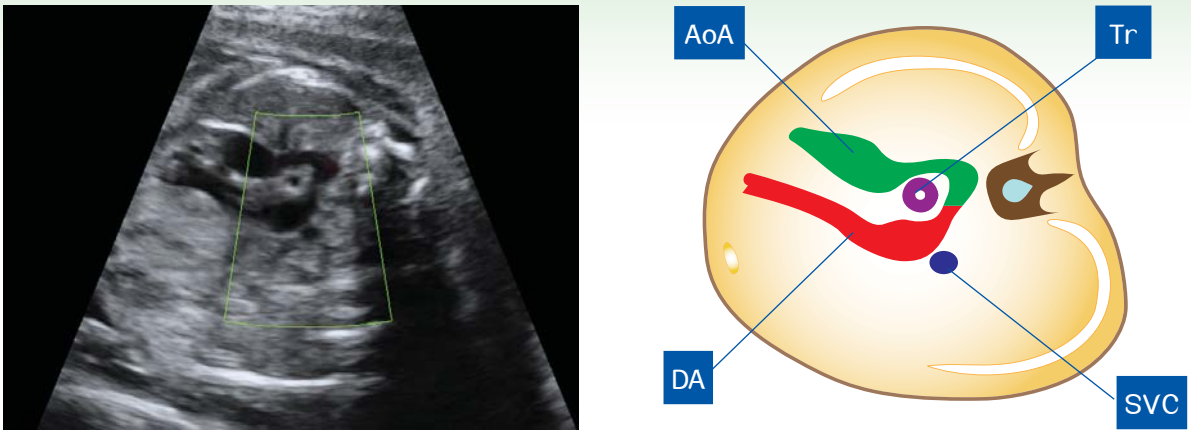

รูปที่ 7-17 *3VT: Vascular ring : แสดง ductal arch (DA) ที่มีลักษณะปกติ เทเข้าสู่ descending aorta (DAo) ทางข้างซ้ายของ trachea (Tr) ในขณะที่ aortic arch (AoA) เทเข้า DAo ทางด้านขวาของ trachea ทำให้มี vascular ring*

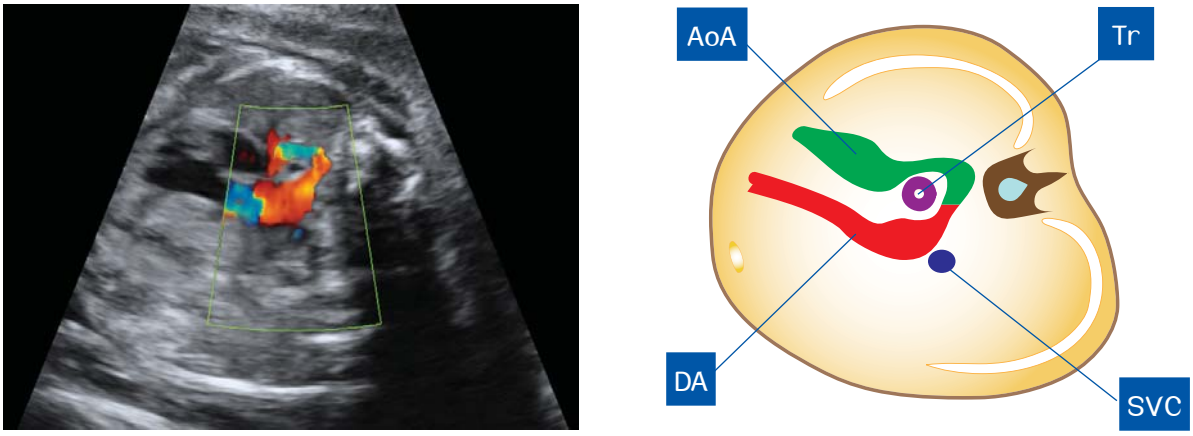

รูปที่ 7-18 *3VT: Vascular ring : color flow mapping แสดง ductal arch (DA) เทเข้าสู่ descending aorta (DAo) ทางข้างซ้ายของ trachea (Tr) และ aortic arch (AoA) เทเข้า DAo ทางด้านขวาของ trachea (รายเดียวกับรูปที่ 7-17)*

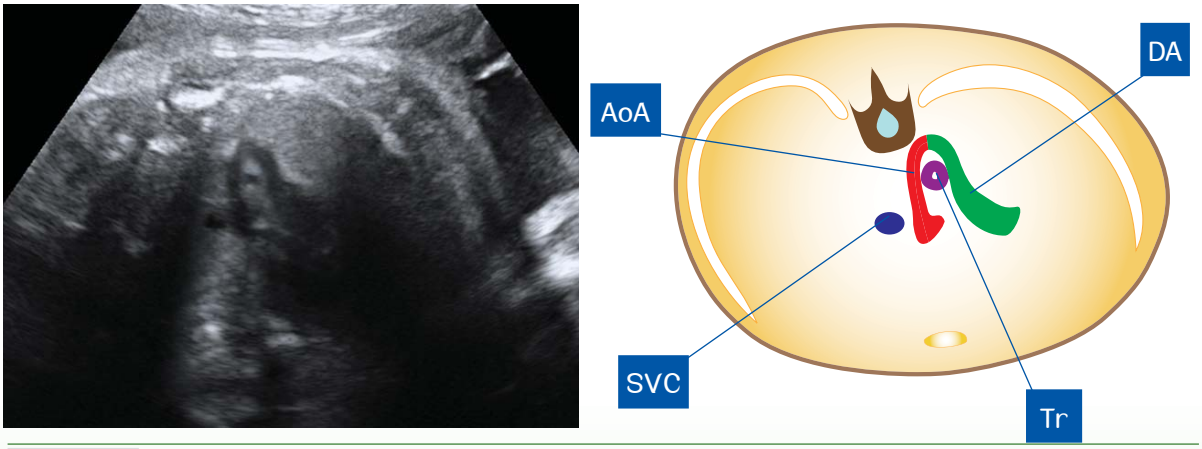

รูปที่ 7-19 *3VT: Vascular ring : แสดง ductal arch (DA) ที่มีลักษณะปกติ เทเข้าสู่ descending aorta (DAo) ทางข้างซ้ายของ trachea (Tr) ในขณะที่ aortic arch (AoA) เทเข้า DAo ทางด้านขวาของ trachea ทำให้มี vascular ring ทอดอยู่ข้างหลังของ trachea (ปกติจะไม่มีเส้นเลือดทอดข้างหลังของ trachea)*

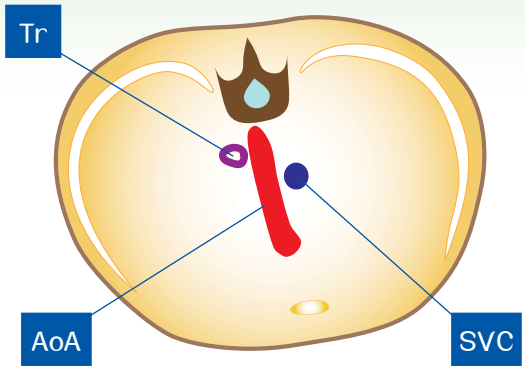

รูปที่ 7-20 *3VT: Transposition of great artery (TGA) : แสดง aortic arch (AoA) เทเข้า DAo ทางด้านขวาของ trachea (Tr) คือข้างเดียวกับ superior vena cava (SVC) ไม่เห็น ductal arch (DA) ที่วิวนี้*

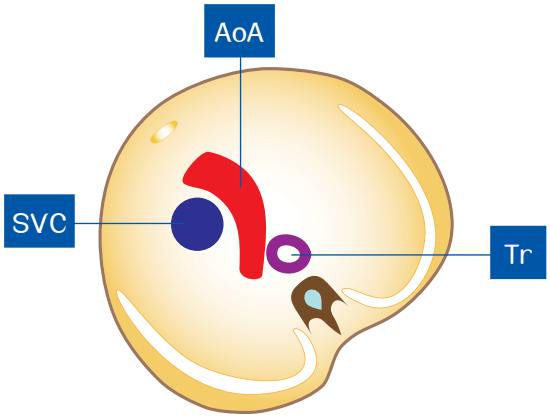

รูปที่ 7-21 *TAA: Tetralogy of Fallot (TOF) with right aortic arch (AoA): แสดง AoA เทเข้า DAo ทางด้านขวาของ trachea (Tr) คือข้างเดียวกับ superior vena cava (SVC) ไม่เห็น ductal arch (DA) ที่วิวนี้*

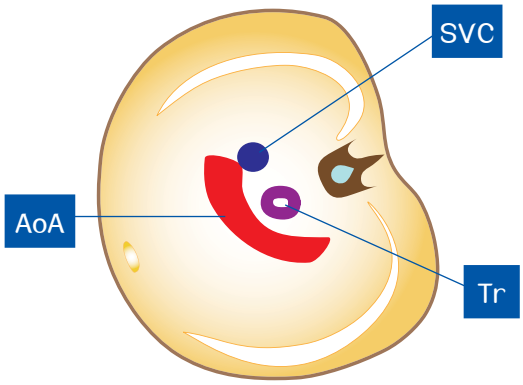

รูปที่ 7-22 *3VT: Truncus arteriosus (TA) : แสดงให้เห็นมีเพียง aortic arch (AoA) เทเข้า DAo โดยที่ไม่มี ductal arch (DA) ที่ควรจะเห็นในวิวนี้ (SVC = superior vena cava และ Tr = trachea)*


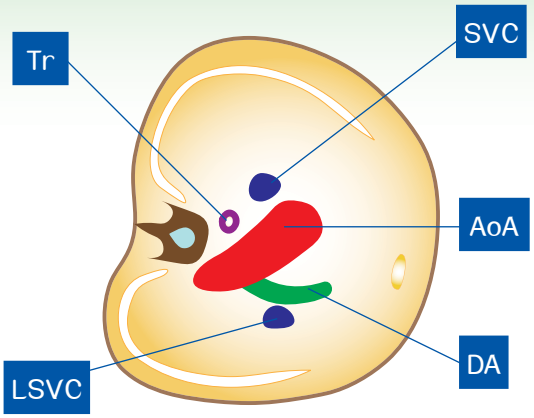

รูปที่ 7-23 *3VT: Pulmonary stenosis : แสดง ductal arch (DA) ที่มี ขนาดเล็กมาก เมื่อเทียบกับ aortic arch (AoA) ที่มีขนาดค่อนข้างโต และมี persistent left superior vena cava (LSVC) (SVC = superior vena cava และ Tr = trachea)*

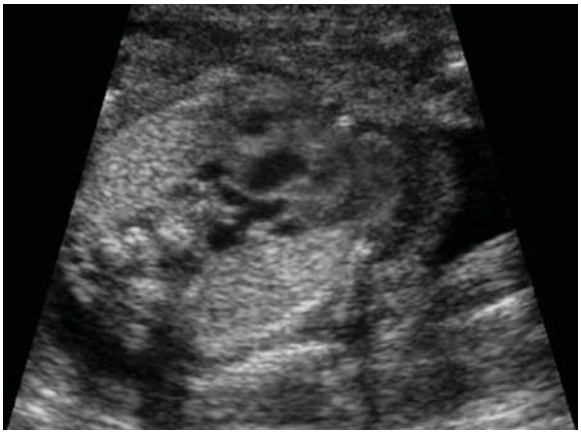
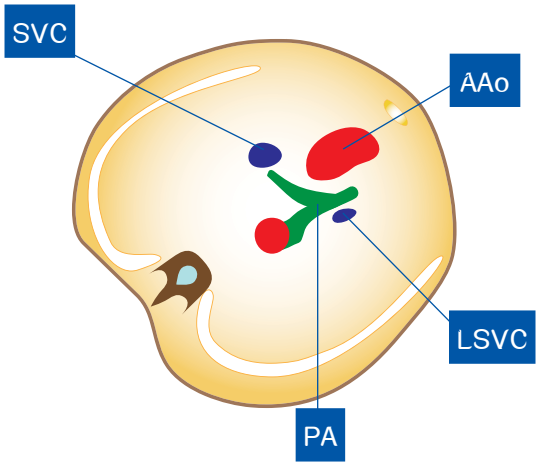

รูปที่ 7-24 *3VT: Double outlet right ventricle (DORV) : แสดงแนวการเรียงตัวของเส้นเลือดทั้งสามผิดไป โดยที่ ascending aorta (AAo) อยู่ในตำแหน่งหน้าต่อ pulmonary artery (PA) ซึ่งมีขนาดของ PA เล็กกว่าปกติด้วย และมี persistent left superior vena cava (LSVC)*


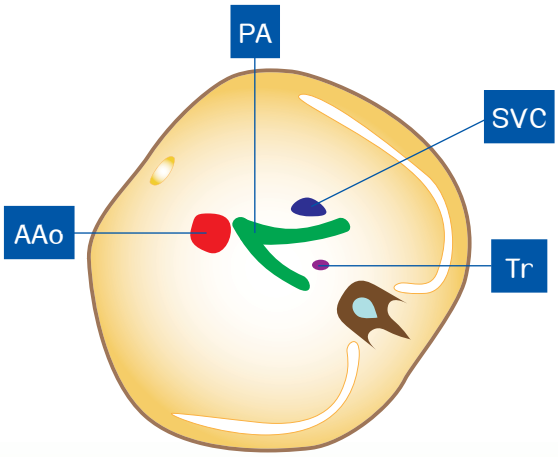

รูปที่ 7-25 *3VV: Transposition of great artery (TGA) : แสดงการเรียงลำดับผิดตำแหน่งโดยที่ ascending aorta (AAo) อยู่ด้านหน้าและซ้ายสุด และมี pulmonary artery (PA) ซึ่งมีขนาดเล็กอยู่ตรงกลาง (SVC = superior vena cava และ Tr = trachea)*


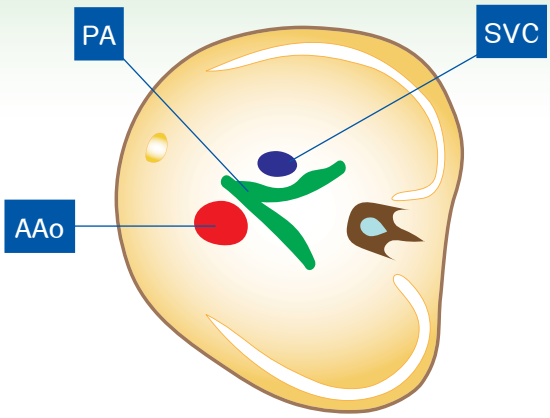

รูปที่ 7-26 *3VV: Transposition of great artery (TGA) : แสดงการเรียงลำดับผิดตำแหน่งโดยที่ ascending aorta (AAo) อยู่ด้านหน้าและซ้ายสุด และมี pulmonary artery (PA) ซึ่งมีขนาดเล็กอยู่ตรงกลาง*

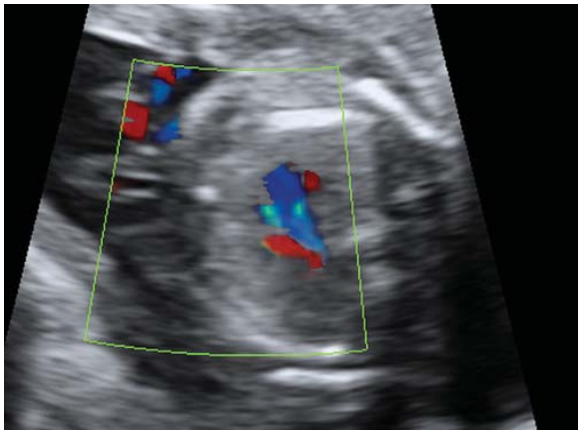
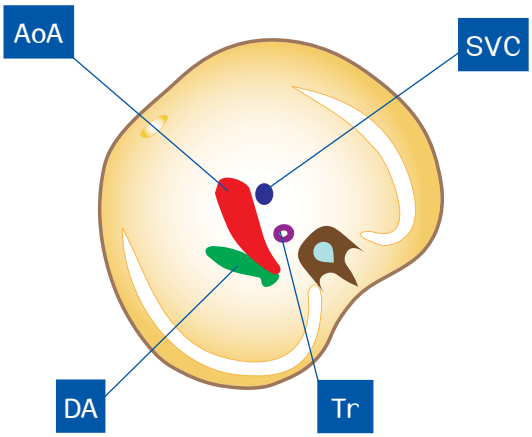

รูปที่ 7-27 *3VT: Tetralogy of Fallot (TOF) : color flow mapping แสดง retrograde flow ใน ductal arch (DA) ซึ่งในรายนี้มี pulmonary stenosis (AoA = aortic arch, SVC = superior vena cava และ Tr = trachea)*


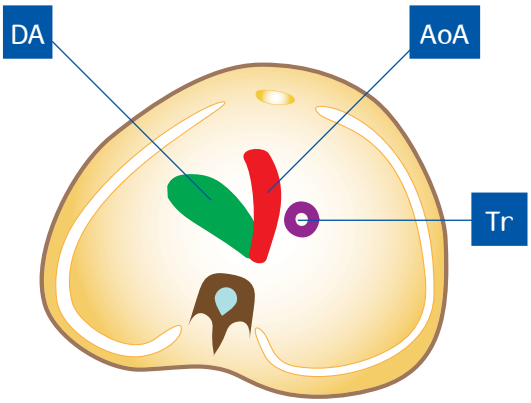

รูปที่ 7-28 *3VT: Hypoplastic left heart syndrome (HLHS) : color flow mapping แสดง retrograde flow ใน aortic arch (AoA) ซึ่งมีขนาดเล็ก (DA = ductal arch และ Tr = trachea)*

c3VV เป็นการสำรวจเส้นเลือดในส่วนบนของทรวงอกได้อย่างทั่วถึง เป็นไดนามิควิว ที่ให้ข้อมูลครบถ้วนมากกว่าเพียงการตรวจ 3VV หรือ 3VT เพียงอย่างเดียว ผู้เขียนแนะนำว่าในการตรวจคัดกรองด้วย 2D-US ถ้าเป็นไปได้ควรตรวจภาพตัดขวาง 3 ไดนามิคเพลนสำคัญ คือ

- 4CV เช็คความปกติตามเกณฑ์มาตรฐาน
- 5CV ซึ่งควรรวมการแสดง criss-cross action ในการแสดง outflow tract ทั้งซ้ายขวา และ aortic valve และ pulmonary valve
- c3VV ซึ่งควรได้เห็นรูปแบบหรือความสัมพันธ์ของเส้นเลือดทั้งสามเส้นเหนือระดับหัวใจขึ้นไปจนเทเข้าสู่ descending aorta ซึ่งคือการรวมทั้ง 3VV, TDA, TAA และ 3VT เข้าด้วยกัน

ข้อพึงระวัง ความผิดปกติเดี่ยว ๆ ในหัวใจ บางรายอาจไม่แสดงความผิดปกติของ c3VV ได้ โดยเฉพาะ isolated ventricular septal defect หรือ atrial septal defect เป็นต้น

เอกสารอ้างอิง

1) Yoo SJ, Lee YH, Kim ES, Ryu HM, Kim MY, Choi HK, et al. Three-vessel view of the fetal upper mediastinum: an easy means of detecting abnormalities of the ventricular outflow tracts and great arteries during obstetric screening. Ultrasound Obstet Gynecol 1997 Mar;9(3):173-82.
2) Yagel S, Arbel R, Anteby EY, Raveh D, Achiron R. The three vessels and trachea view (3VT) in fetal cardiac scanning. Ultrasound Obstet Gynecol 2002 Oct;20(4):340-5.
3) Yoo SJ, Lee YH, Cho KS, Kim DY. Sequential segmental approach to fetal congenital heart disease. Cardiol Young 1999 Jul;9(4):430-44.
4) Yoo SJ, Lee YH, Cho KS. Abnormal three-vessel view on sonography: a clue to the diagnosis of congenital heart disease in the fetus. AJR Am J Roentgenol 1999 Mar;172(3):825-30.
5) Vinals F, Heredia F, Giuliano A. The role of the three vessels and trachea view (3VT) in the diagnosis of congenital heart defects. Ultrasound Obstet Gynecol 2003 Oct;22(4):358-67.
6) Tongsong T, Tongprasert F, Srisupundit K, Luewan S. The complete three-vessel view in prenatal detection of congenital heart defects. Prenat Diagn 2010 Jan;30(1):23-9.
7) Yagel S, Cohen SM, Achiron R. Examination of the fetal heart by five short-axis views: a proposed screening method for comprehensive cardiac evaluation. Ultrasound Obstet Gynecol 2001 May;17(5):367-9.
8) Moon MH, Cho JY, Park EJ, Min JY, Kim JA, Jung SI, et al. Three-vessel view of the fetal heart: in utero development of the great vessels. Prenat Diagn 2007 Feb;27(2):158-63.
9) Vinals F, Ascenzo R, Poblete P, Comas C, Vargas G, Giuliano A. Simple approach to prenatal diagnosis of transposition of the great arteries. Ultrasound Obstet Gynecol 2006 Jul;28(1):22-5.
10) Achiron R, Rotstein Z, Heggesh J, Bronshtein M, Zimand S, Lipitz S, et al. Anomalies of the fetal aortic arch: a novel sonographic approach to in-utero diagnosis. Ultrasound Obstet Gynecol 2002 Dec;20(6):553-7.
11) Berg C, Bender F, Soukup M, Geipel A, xt-Fliedner R, Breuer J, et al. Right aortic arch detected in fetal life. Ultrasound Obstet Gynecol 2006 Dec;28(7):882-9.
12) Bronshtein M, Lorber A, Berant M, Auslander R, Zimmer EZ. Sonographic diagnosis of fetal vascular rings in early pregnancy. Am J Cardiol 1998 Jan 1;81(1):101-3.
13) Chaoui R, Schneider MB, Kalache KD. Right aortic arch with vascular ring and aberrant left subclavian artery: prenatal diagnosis assisted by three-dimensional power Doppler ultrasound. Ultrasound Obstet Gynecol 2003 Dec;22(6):661-3.
14) Gardiner HM. Mind the gap! What we don't know about right aortic arches and aberrant branches. Ultrasound Obstet Gynecol 2006 Dec;28(7):868-9.
15) Patel CR, Lane JR, Spector ML, Smith PC. Fetal echocardiographic diagnosis of vascular rings. J Ultrasound Med 2006 Feb;25(2):251-7.
16) Yoo SJ, Min JY, Lee YH, Roman K, Jaeggi E, Smallhorn J. Fetal sonographic diagnosis of aortic arch anomalies. Ultrasound Obstet Gynecol 2003 Nov;22(5):535-46.
17) Zidere V, Tsapakis EG, Huggon IC, Allan LD. Right aortic arch in the fetus. Ultrasound Obstet Gynecol 2006 Dec;28(7):876-81.

บทที่ 8

วิวตัดเฉียงของทรวงอกทารก

Oblique View of the Thorax

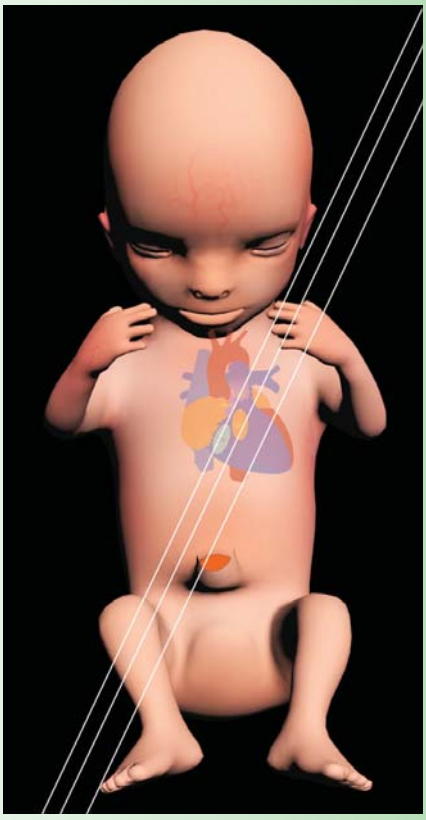

Oblique View (วิวตัดเฉียง) ของทรวงอกทารก การตรวจวิวเฉียงของทารก ซึ่งเป็น short-axis view ของหัวใจ เป็นวิวที่ AIUM แนะนำให้ตรวจ แบ่งออกเป็น Low for ventricles และ High for outflow tracts[1] (รูปที่ 8-1)

Long-axis ของ RVOT

High short axis-view ของหัวใจ จัดว่าเป็นวิว long-axis ของ right ventricular outflow tract (RVOT) ก็ได้ หรือจัดว่าเป็น high short-axis view ของหัวใจ[1] เป็นวิวที่ใกล้เคียงกันมากกับวิว long axis ของ ductal arch (DA) แต่เห็นรายละเอียดปลีกย่อยแตกต่างกันออกไป ใน long-axis ของ DA เป็นวิวด้านข้าง (parasagittal) ที่ตัดเฉียงจากด้านหน้าค่อนขวาไปยังด้านหลังค่อนซ้ายของทรวงอก แต่วิว RVOT นี้จะเอียงสูงขึ้นไปจากเพลนดังกล่าวอีกเล็กน้อย (รูปที่ 8-2)

- เทคนิคในการหาเพลนนี้ทำได้หลายวิธี อาจใช้เทคนิคหมุนบิดหัวตรวจต่อจาก long-axis view ของ DA ต่อไปทางซ้ายอีกเล็กน้อย แนวตัดเฉียงจะผ่านจากด้านข้างกระดูกเชิงกรานขวาของทารกไปยังไหล่ซ้ายของทารก หรืออาจใช้เทคนิคหาเพลน 5CV ก่อน แล้วขยับปรับหัวตรวจให้เห็น ascending aorta (AAo) ตามแนวยาว ปรับให้เห็นตำแหน่ง aortic valves ให้ชัดเจน แล้วปรับหัวตรวจลาก aortic valves ไว้ที่กลางจอสกรีน หมุน 90 องศา แล้วปรับให้เห็นรายละเอียดปลีกย่อย (รูปที่ 8-3)
- โดยเพลนนี้อาจกล่าวว่าเป็น short-axis ของหัวใจที่ระดับฐานหัวใจก็ได้ แต่เป็นวิวเฉียงของทรวงอก (oblique) เพลนนี้จะไม่เห็น DA ตามแนวยาวตลอดแนว แต่เน้นรายละเอียดของ RVOT และ pulmonary artery(PA) ที่ออกจากหัวใจ ให้ภาพรวมที่เห็นการไหลเวียนซีกขวา วนผ่านรูกลมหน้าตัดของ ascending aorta ดูเป็นรูปวงแหวนที่บางท่านเรียก doughnut view โดยเห็น left atrium (LA), interatrial septum (IAS), right atrium (RA), tricuspid valves (TV), right ventricle (RV), pulmonic valves (PV), main pulmonary artery (MPA), right pulmonary artery (RPA), ductal arch (DA) นับว่าเป็นเพลนที่ให้ข้อมูลสำคัญได้มาก และเป็นเพลนที่เหมาะสำหรับการวัดขนาดของเส้นเลือดใหญ่ (MPA และ AAo) และยังเป็นวิวที่แสดงการไหลเวียนของ inflow และ outflow ที่ตีวงกว้าง (ทำมุมกันราว 90 องศา) ผ่านออกไปทาง MPA ดูคล้ายรูปตัว “U” ที่โค้งกว้าง ในขณะที่ข้างซ้าย inflow และ outflow ที่เข้ามาทาง mitral valves และออกไปทาง AAo จะดูคล้ายรูปตัว “V”
- วิวนี้สามารถประเมินการปิด/เปิดลิ้นหัวใจได้หลายตำแหน่งพร้อม ๆ กัน ได้แก่ การปิดเปิดของ aortic valves, pulmonic valves, tricuspid vavle, flap ของ foramen ovale และที่หน้าตัดของ Aortic root เห็นการปิดเปิดของ aortic valves ในการตรวจด้วยเครื่องอัลตราซาวด์ที่ให้รายละเอียดสูงจะสามารถตรวจดู bicuspid valve ของ aorta ได้ดีที่วิวนี้ และความสมบูรณ์ของ membranous part ของ interventricular septum ซึ่งกั้นระหว่าง aortic root กับ RVOT โดยเฉพาะอย่างยิ่งเมื่อมีการใช้ color flow mapping เข้ามาช่วย รวมถึงการปิด/เปิดของลิ้น pulmonary artery ก็สามารถประเมินได้ดีในวิวนี้ด้วย ในจังหวะ systole ของหัวใจปกติจะเห็นเป็นท่อโล่ง โดยที่ลิ้นแนบชิดไปกับผนังหลอด

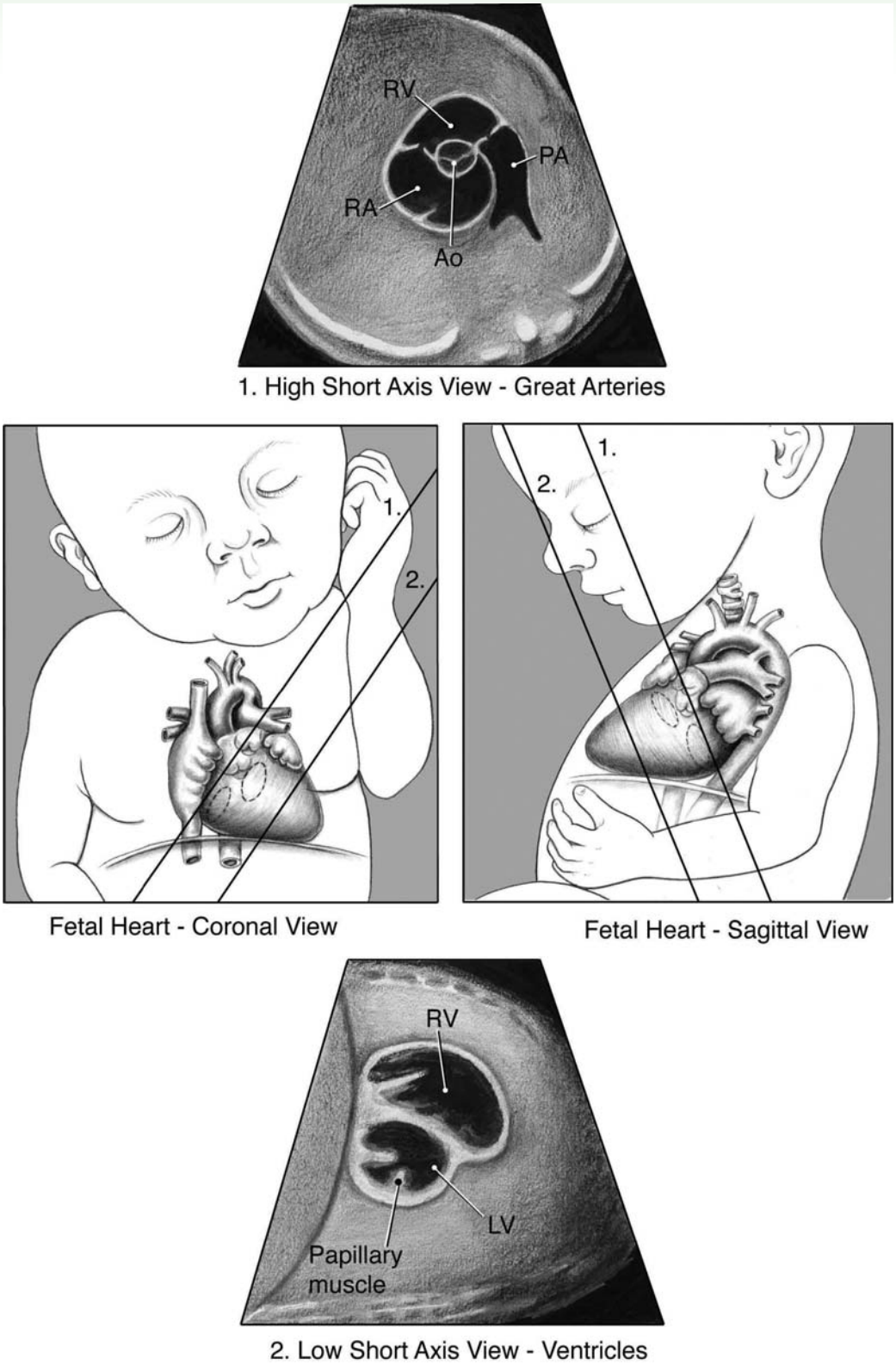

รูปที่ 8-1 *ภาพแสดงวิว Low และ high short-axis views of the fetal heart (Ao = aortic valve, LV = left ventricle, PA = pulmonary artery, RA = right atrium และ RV = right ventricle)* *(ที่มา : AIUM practice guideline for the performance of fetal echocardiography. J Ultrasound Med 2011 Jan;30(1):127-36.)*

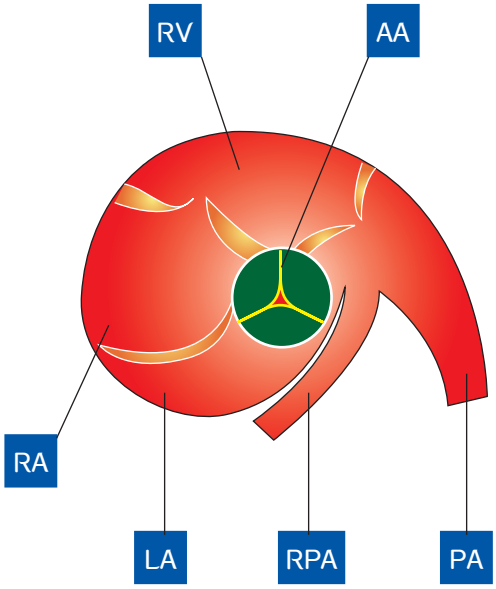

รูปที่ 8-2 *Long-axis view of right ventricular outflow tract (LRVOT) ที่เป็นแบบฉบับ แสดงความสัมพันธ์ระหว่าง left atrium (LA), right atrium (RA), right ventricle (RV), pulmonary artery (PA), right pulmonary artery (RPA) และ aortic valve anulus (AA)*

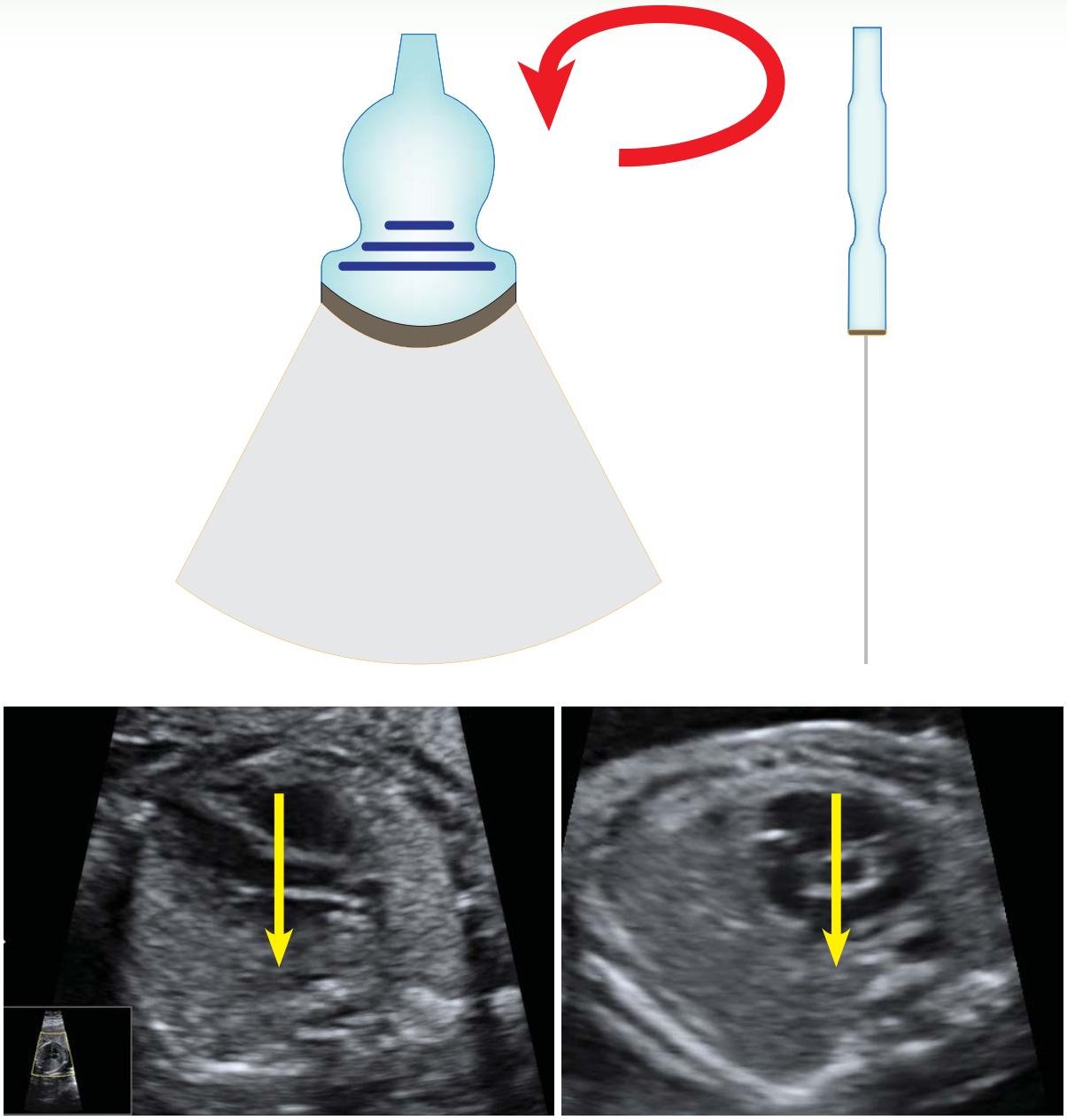

รูปที่ 8-3 *เทคนิคในการตรวจ right ventricular outflow tract (RVOT) จาก left ventricular outflow tract (LVOT) โดยการปรับหมุนหัวตรวจประมาณ 70-90 องศา โดยเริ่มจากการปรับให้ตำแหน่ง aortic valve ของวิว LVOT อยู่ตำแหน่งกลางจอสกรีน และหมุนหัวตรวจโดยคงสภาพให้ aortic valve อยู่ตำแหน่งเดิม เทคนิคนี้จะช่วยให้สำรวจความต่อเนื่องของผนังกั้น outflow tract ทั้งสอง และความสัมพันธ์ของ aortic และ pulmonary root ได้อย่างดี*

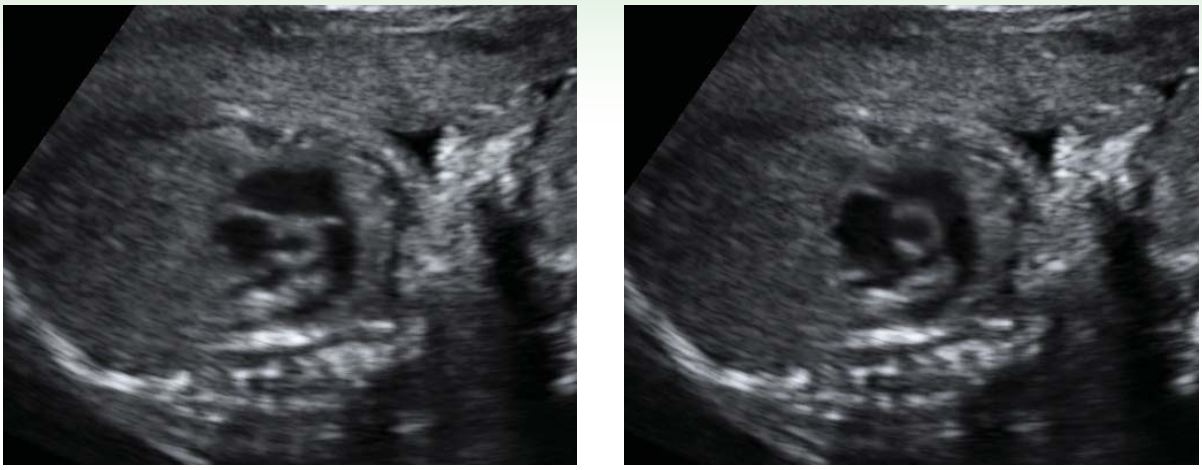

รูปที่ 8-4 *Long-axis view of right ventricular outflow tract (LRVOT) แสดงช่วงขณะ end-diastole (รูปซ้าย) และขณะ end-systole (รูปขวา)*

เลือด main pulmonary artery (รูปที่ 8-4)

- color flow mapping มีประโยชน์ในการการประเมิน inflow และ outflow รวมทั้งการปิดเปิด pulmonic valve ได้เป็นอย่างดีในวิวนี้ เนื่องจากสามารถแสดงการไหลเวียนเลือดผ่าน right ventricle ได้ในเวลาเดียวกัน ในจังหวะ diastole จะเห็น inflow ผ่าน tricuspid valve เข้าสู่ right ventricle ทำให้เห็นสีใน right ventricle เด่นมากในจังหวะนี้ ซึ่งเป็นจังหวะที่ไม่มีสีใน RVOT, MPA และ aorta พอถึงระยะ systole สีที่เห็นใน right ventricle จะหายไป แต่เห็นสีในทิศทางตรงกันข้ามกับ inflow ออกทาง RVOT
- color flow mapping ยังช่วยในการยืนยัน ventricular septal defect (VSD) ที่ membranous part ของ interventricular septum ดังที่กล่าวมาข้างต้น ในจังหวะ systole เห็นเลือดผ่านเข้าใน aorta พร้อมกับผ่านออกทาง MPA พร้อม ๆ กัน (ทั้งนี้ต้องปรับระดับ setting ของ color flow ให้เหมาะสม ซึ่งต้องใช้ high-flow) โดยให้สังเกตตำแหน่งที่ aorta แยกกับ right ventricle color flow mapping ยังสามารถแสดงการไหลย้อนกลับที่ pulmonic valve ในรายที่เป็น pulmonary atresia ได้ด้วย

Short-axis ของ LV

เป็นวิวที่ตั้งฉากกับวิว long-axis ของ left ventricle จะเห็นเป็นภาพหน้าตัดของ ventricle ทั้งซ้ายและขวาในวิวเดียวกัน จัดว่าเป็น low short-axis view ของหัวใจ[1] (รูปที่ 8-5, 6) เป็นวิวที่มีประโยชน์มากในการประเมินชนิดของ atrioventricular connection และการผิดสัดส่วนกันของ ventricles ทั้งสอง พร้อมทั้ง atrioventricular valves[2] เนื่องจากหัวใจปกติมีแนวแกนค่อนข้างขนานกับแนวราบหรือแนวตัดขวางทรวงอก วิวนี้จึงมีแนวค่อนไปตามแนวยาว โดยเป็นภาพหน้าตัดที่ผ่านจากเชิงกรานด้านขวาไปยังหัวไหล่ด้านซ้ายของทารก ซึ่งเทคนิคในการตรวจวิวนี้อาจทำได้โดยการขยับหัวตรวจจากวิว RVOT เลื่อนออกไปทางซ้าย ซึ่งดูได้หลายระดับ หรือตั้งต้นจาก 4CV แล้วพยายามปรับให้แนว interventricular septum ขนานกับแนวราบ แล้วปรับเลื่อนให้ interventricular septum อยู่กลางจอภาพ แล้วหมุนบิดหัวตรวจไปประมาณ 90 องศา จะได้ภาพตัดขวางของ ventricles ทั้งสอง ในการตรวจครั้งเดียวกันสามารถตรวจตั้งแต่ฐานถึงยอดโดยการขยับเลื่อนหัวตรวจในเพลนที่ขนานกันไป ในระดับที่ใกล้ยอดหัวใจจะเห็น ventricle ทั้งสองข้างในภาพตัดขวาง วางอยู่เหนือแนวกระบังลม และมี muscular interventricular septum กั้นทั้งสองข้าง ในภาพนี้ right ventricle จะดูเป็นรูปครึ่งวงกลม อยู่ด้านหน้า-บน ส่วน left ventricle อยู่ด้านหลัง มีกล้ามเนื้อที่ดูหนากว่าและกลมกว่า เมื่อขยับหัวตรวจเข้าหาระดับฐาน (ไปทางด้านขวาของ

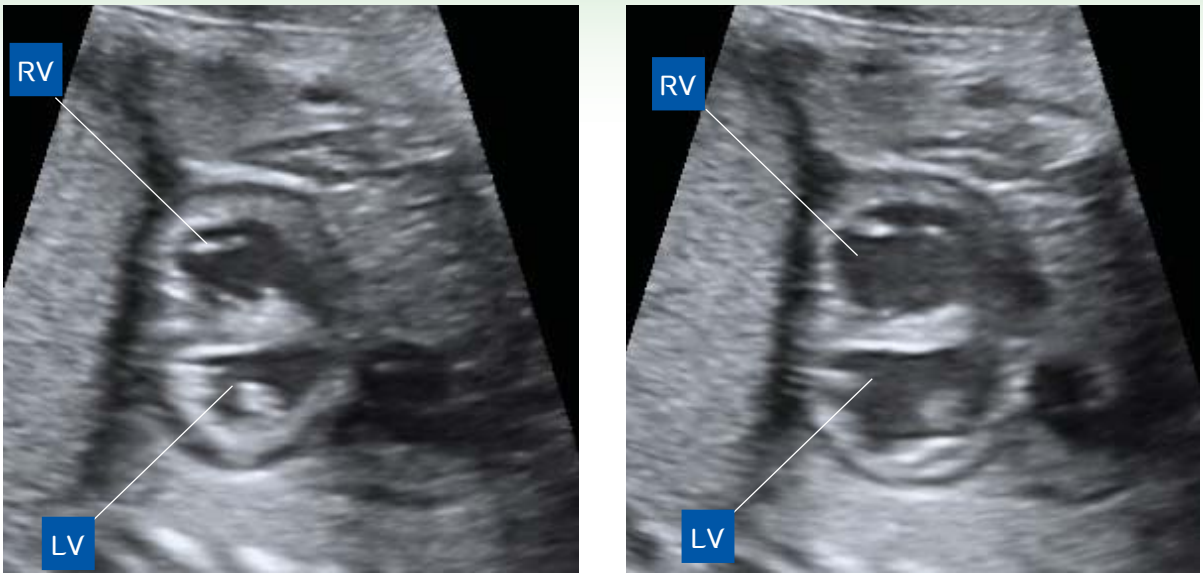

รูปที่ 8-5 *Short-axis view of ventricles : แสดงภาพตัดขวางของ ventricles ทั้งสองข้างในขณะที่หัวใจบีบตัว (รูปซ้าย) และคลายตัว (รูปขวา) (LV = left ventricle, RV = right ventricle)*

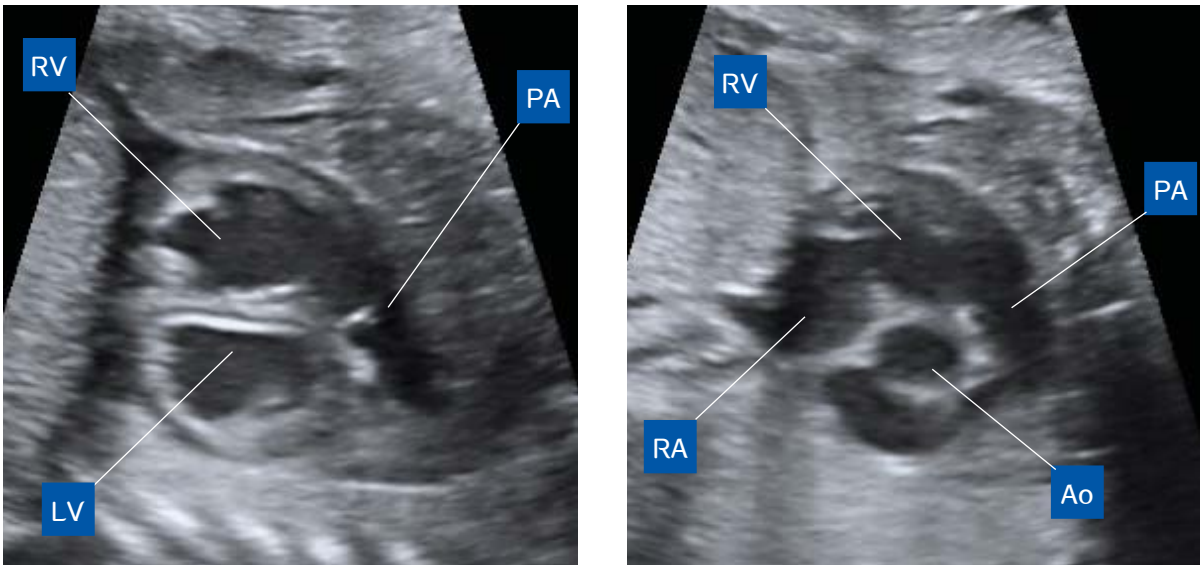

รูปที่ 8-6 *ภาพตัดขวางของ ventricles ทั้งสองข้างที่ระดับเหนือขึ้นไปจากรูป 8-5 เข้าใกล้ฐานของหัวใจแสดงตำแหน่งทางออกของ pulmonary artery (PA) (รูปซ้าย) และสูงขึ้นไปอีกเล็กน้อยกลายเป็น long-axis view of right ventricular outflow tract (รูปขวา) (Ao = aortic root, LV = left ventricle, RA = right atrium, RV = right ventricle)*

ทารก) ก็จะเห็นทั้ง tricuspid และ mitral valves ซึ่งมีลักษณะจำเพาะที่แตกต่างกัน คือ tricuspid valve มีสามกลีบ และมีส่วนเกาะกับผนังด้าน interventricular septum ส่วน mitral valve มีสองกลีบ ไม่มีส่วนเกาะติดกับ interventricular septum ในการตรวจ color flow mapping จะสำรวจ interventricular septum ได้ตลอดแนว ซึ่งเพลนนี้จะช่วยในการวินิจฉัย ventricular septal defect ส่วน muscular part ได้ดี โดยเฉพาะเมื่อปรับให้ลำเสียงตั้งฉากกับ interventricular septum

ตัวอย่างความผิดปกติของหัวใจ

รูปที่ 8-7 ถึง 8-15 แสดงตัวอย่างภาพอัลตราซาวด์ของความผิดปกติของหัวใจที่ตรวจพบในวิวตัดเฉียงของทรวงอก

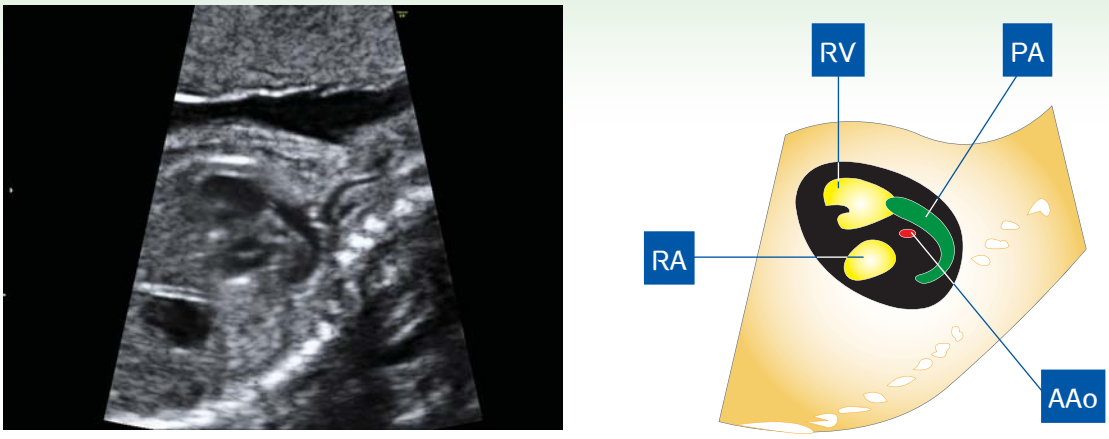

รูปที่ 8-7 *LRVOT: Hypoplastic left heart syndrome with aortic stenosis : แสดง ascending aorta (AAo) ขนาดเล็กมาก (PA = pulmonary artery, RA = right atrium และ RV = right ventricle)*

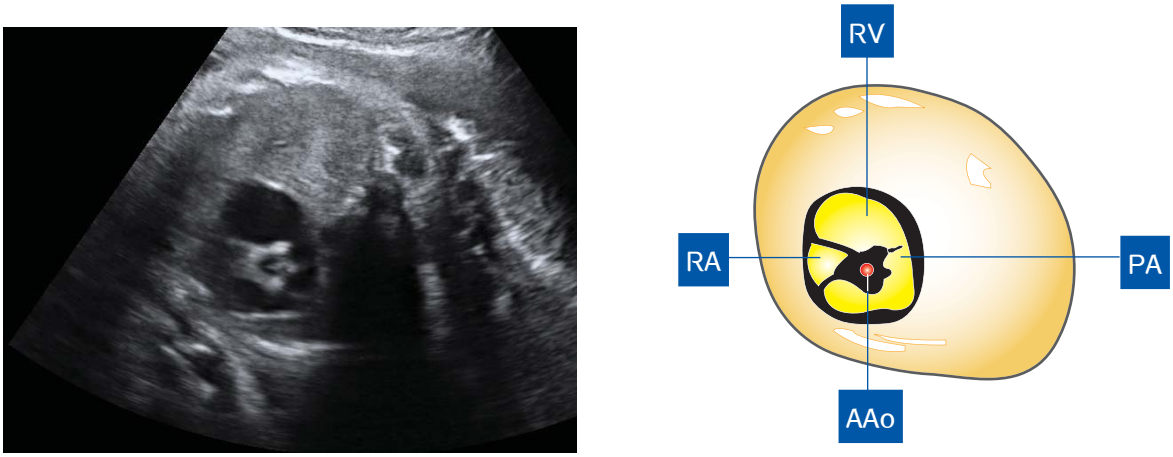

รูปที่ 8-8 *LRVOT: Aortic stenosis : แสดง ascending aorta (AAo) ขนาดเล็ก เมื่อเทียบกับ pulmonary artery (PA) (RA = right atrium และ RV = right ventricle)*

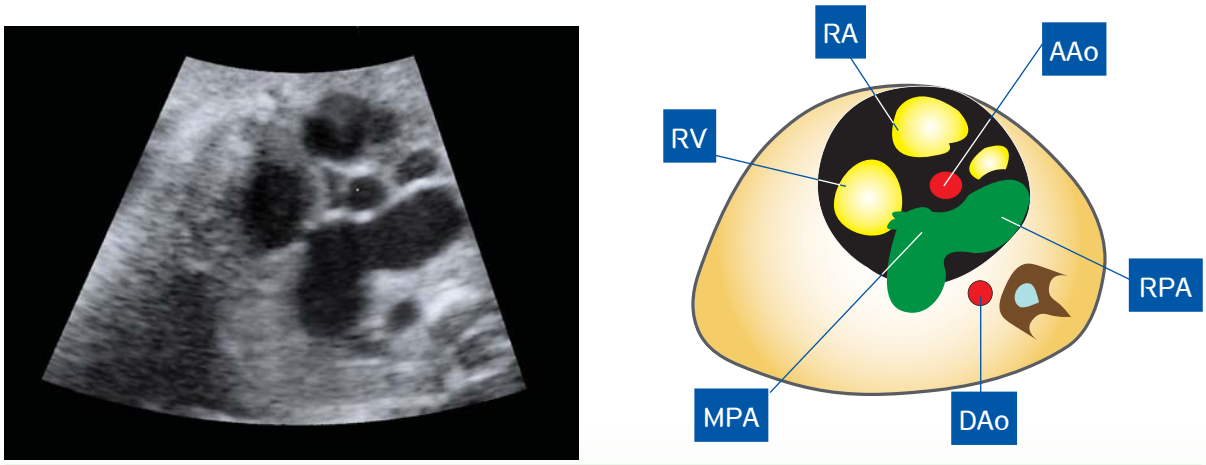

รูปที่ 8-9 *LRVOT: Tetralogy of Fallot with pulmonary atresia : แสดง main pulmonary artery (MPA) และ right pulmonary artery (RPA) มี post-stenostic dilatation จนมีขนาดใหญ่มาก (DAo = descending aorta, AAo = ascending aorta, RA = right atrium และ RV = right ventricle)*

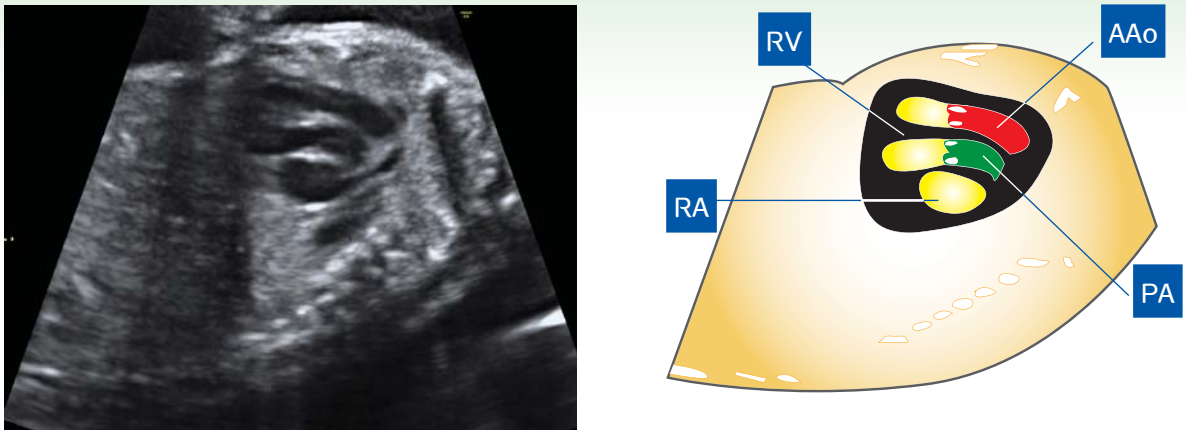

รูปที่ 8-10 *LRVOT: Double outlet right ventricle (DORV; TGA-like) : แสดง pulmonary artery (PA) และ ascending aorta (AAo) มีทอดขนานกันออกมาจาก ventricles (RA = right atrium และ RV = right ventricle)*

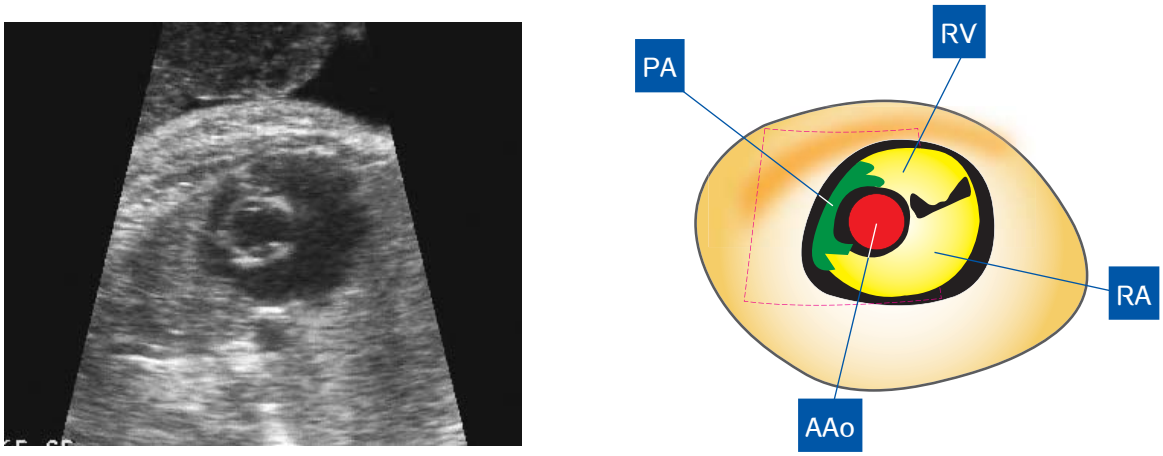

รูปที่ 8-11 *LRVOT: Tetralogy of Fallot (TOF) : แสดง pulmonary artery (PA) ขนาดเล็ก ในขณะที่ทอดอ้อมพัน ascending aorta (AAo) ซึ่งมีขนาดใหญ่กว่ากันมาก (RA = right atrium และ RV = right ventricle)*

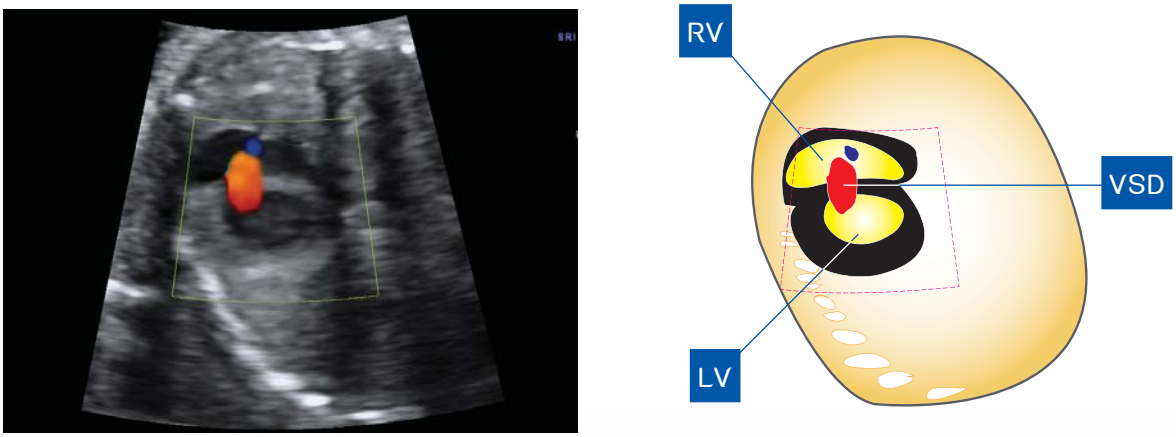

รูปที่ 8-12 *Short axis view of ventricles: muscular ventricular septal defect (VSD) แสดง color flow mapping มีกระแสเลือดทอดข้ามผ่าน interventricular septum (IVS) จาก left ventricle (LV) มายัง right ventricle (RV)*

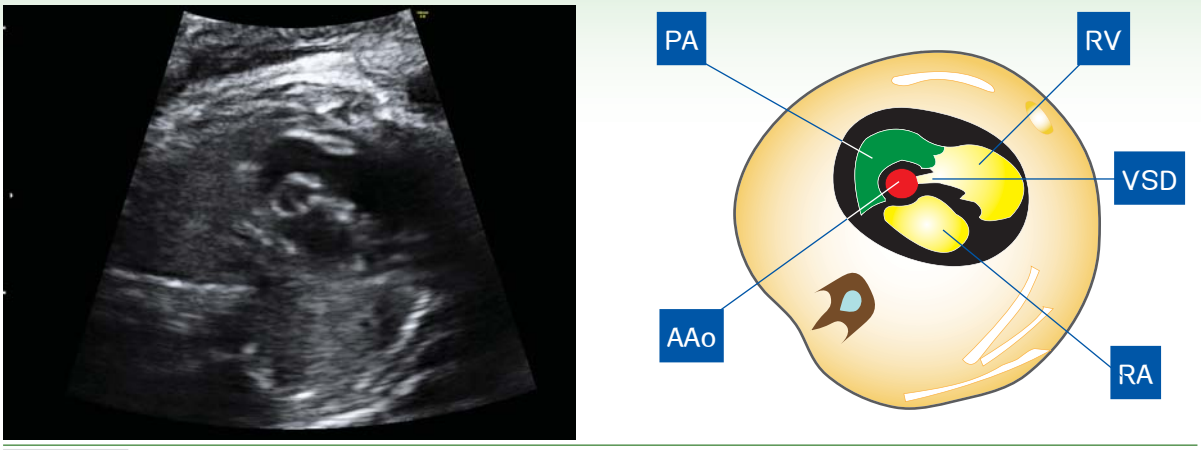

รูปที่ 8-13 *RVOT: Subaortic ventricular septal defect (VSD) แสดงรอยเชื่อมติดต่อระหว่าง right และ left ventricular outflow tract (PA = pulmonary artery, AAo = ascending aorta, RA = right atrium และ RV = right ventricle)*

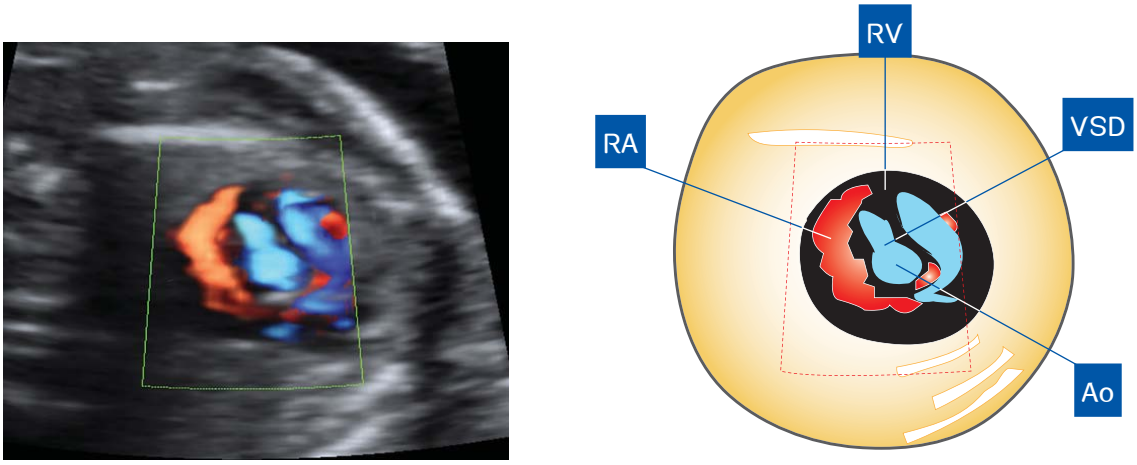

รูปที่ 8-14 *RVOT: Subaortic ventricular septal defect (VSD) color flow mapping แสดงการไหลเวียนเลือดจาก right ventricular outflow tract ผ่านออกทาง VSD ออกทาง aortic root (Ao) (RA = right atrium และ RV = right ventricle)*

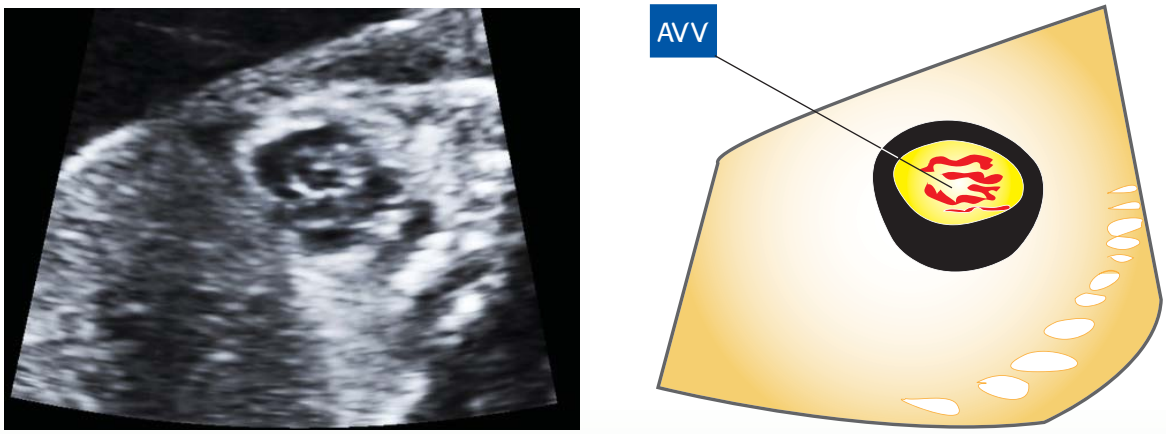

รูปที่ 8-15 *Short axis view of ventricles ที่ระดับใกล้ atrioventricular valves (AVV) ในทารกที่เป็น endocardial cushion defect: แสดง AVV ในวิวมองประจันหน้า (enface) ซึ่งมี AVV ชุดใหญ่เพียงชุดเดียว*

เอกสารอ้างอิง

1) AIUM practice guideline for the performance of fetal echocardiography. J Ultrasound Med 2011 Jan;30(1):127-36.

2) Chiappa EM, Cook AC, Botta G, Silverman NH. Echocardiographic anatomy in the fetus. 1 ed. Milan: Springer-Verlag; 2008.

บทที่ 9

วิวแนวยาวของหลอดเลือดใหญ่

Long Axis View of Great Vessels

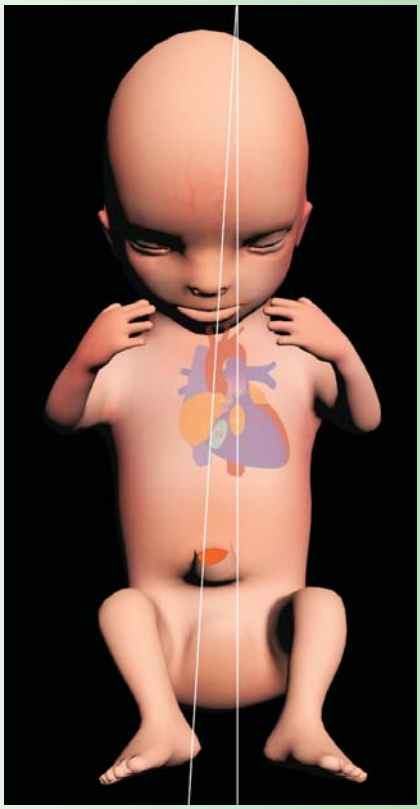

AIUM แนะนำให้ตรวจการวางตัวของเส้นเลือดใหญ่ในแนวยาวทั้งหมด 3 วิวคือ ductal arch, aortic arch ในวิวด้านข้าง จะเห็นความโค้งของ arch ตลอดแนว และ bicaval view ที่แสดง superior vena cava (SVC) และ inferior vena cava (IVC) เทเข้าสู่ right atrium[1] *(รูปที่ 9-1)*

Longitudinal Arch View

Ductal arch (DA)

Ductal arch จะเปิดเข้า descending aorta ตรงจุดที่ transverse aortic arch เปลี่ยนเป็น descending aorta

เทคนิคการตรวจ

การตรวจทางด้านหน้าทารกจะเห็นได้ชัดกว่าจากทางด้านหลัง ตรวจได้ด้วยการวางหัวตรวจที่ทรวงอกตามแนวยาวของตัวทารก ตามแนวขอบด้านซ้ายของ sternum แล้วตัดผ่านไปทางทรวงอกซีกซ้าย จนปรับเห็นแนว descending aorta ตลอดแนวยาว ซึ่งถ้าเคลื่อนขยับไปมาเล็กน้อยจะทำให้ตรวจวิวนี้ได้อย่างง่าย ๆ แต่ปกติแล้วจะไม่เห็น ductal arch กับ aortic arch ในภาพเดียวกันแต่อยู่ใกล้กันมาก ขยับไปมาเล็กน้อยก็สามารถเห็นได้ครบทั้งสอง arch ลักษณะของ ductal arch ดูป้าน ไม่มีแขนงเส้นเลือดที่แตกออกไป (รูปที่ 9-2ก) บางรายอาจหาไม่ง่ายนัก ควรใช้หลักการดังต่อไปนี้[2]

1) *ตรวจหา four-chamber view*
2) *ปรับเอียงหัวตรวจเพื่อดึงให้แนว interventricular septum ให้เอียงทำมุม 45 องศากับแนวราบ*
3) *เอียงหรือเลื่อนหัวตรวจไปทางด้านศีรษะจนเห็น ductal arch ปรับหัวตรวจให้ ductal arch อยู่ในแนวดิ่ง*
4) *เลื่อนหัวตรวจและรักษาแนว ductal arch ที่อยู่ในแนวดิ่งให้อยู่กลางจอภาพ*
5) *จากนั้นหมุนหัวตรวจ 90 องศาเพื่อเห็นตลอดแนวของ ductal arch และ descending aorta*

Aortic Arch (AoA)

Aortic arch มีลักษณะโค้งมนและมีการแตกแขนง (รูปที่ 9-2ข) ในส่วนที่โค้งเป็น aortic arch จะเห็นแขนงเส้นเลือดแตกออก 3 เส้นคือ left subclavian artery, left common carotid artery และ brachiocephalic trunk

เทคนิคการตรวจ[2]

1) *ตรวจหา four-chamber view*
2) *ปรับเอียงหัวตรวจเพื่อดึงให้แนว interventricular septum ขนานกับแนวราบ (ตั้งฉากกับลำเสียง)*
3) *เอียงหรือเลื่อนหัวตรวจไปทางด้านศีรษะ (sweeping) จนเห็น aortic arch อยู่ในแนวดิ่งหรือใกล้แนวดิ่ง และปรับให้ arch อยู่ในแนวดิ่ง (แนวขนานกับลำเสียง)*
4) *เลื่อนหัวตรวจและรักษาแนว aortic arch ที่อยู่ในแนวดิ่งให้อยู่กลางจอภาพ*
5) *จากนั้นหมุนหัวตรวจ 90 องศาเพื่อให้เห็นตลอดแนวของ aorta*

สังเกตว่าการแสดงภาพ aortic arch ใน long-axis view นี้ ลำเสียงจะผ่านทรวงอกทารกด้านหน้าทางขอบขวาของกระดูก sternum ในขณะที่การแสดงภาพ ductal archใน long-axis view ลำเสียงจะผ่านทรวงอก

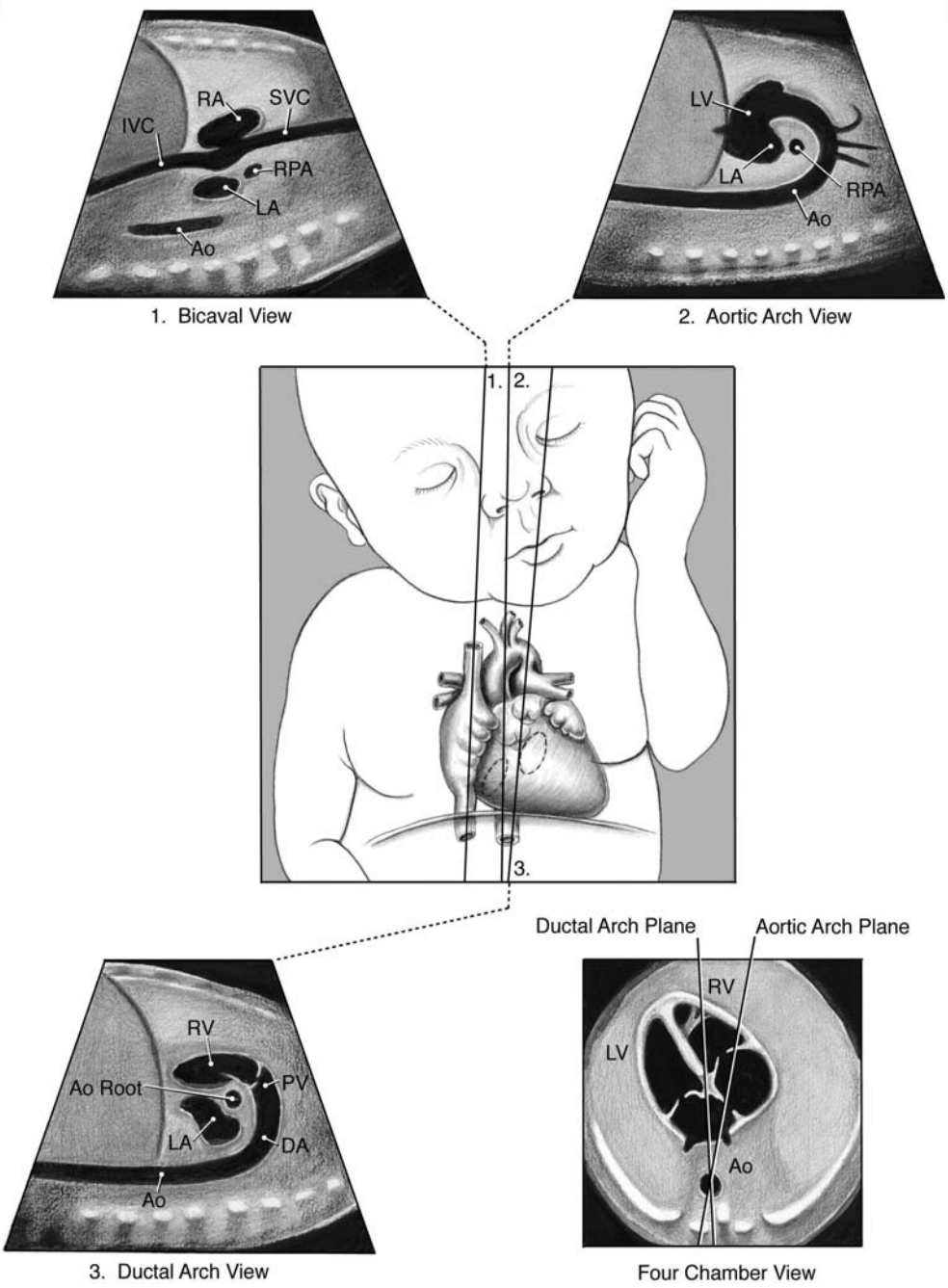

รูปที่ 9-1 *ภาพแสดงวิวแนวยาวของหลอดเลือดใหญ่ ได้แก่ (1) bicaval view ที่ประกอบด้วย superior vena cava และ inferior vena cava, (2) aortic arch และ (3) ductal arch (Ao = descending aorta, Ao Root = aortic root, DA = ductus arteriosus, IVC = inferior vena cava, LA = left atrium, LV = left ventricle, PV = pulmonary valve, RA = right atrium, RPA = right pulmonary artery, RV = right ventricle และ SVC = superior vena cava)* *(ที่มา : AIUM practice guideline for the performance of fetal echocardiography. J Ultrasound Med 2011 Jan;30(1):127-36.)*

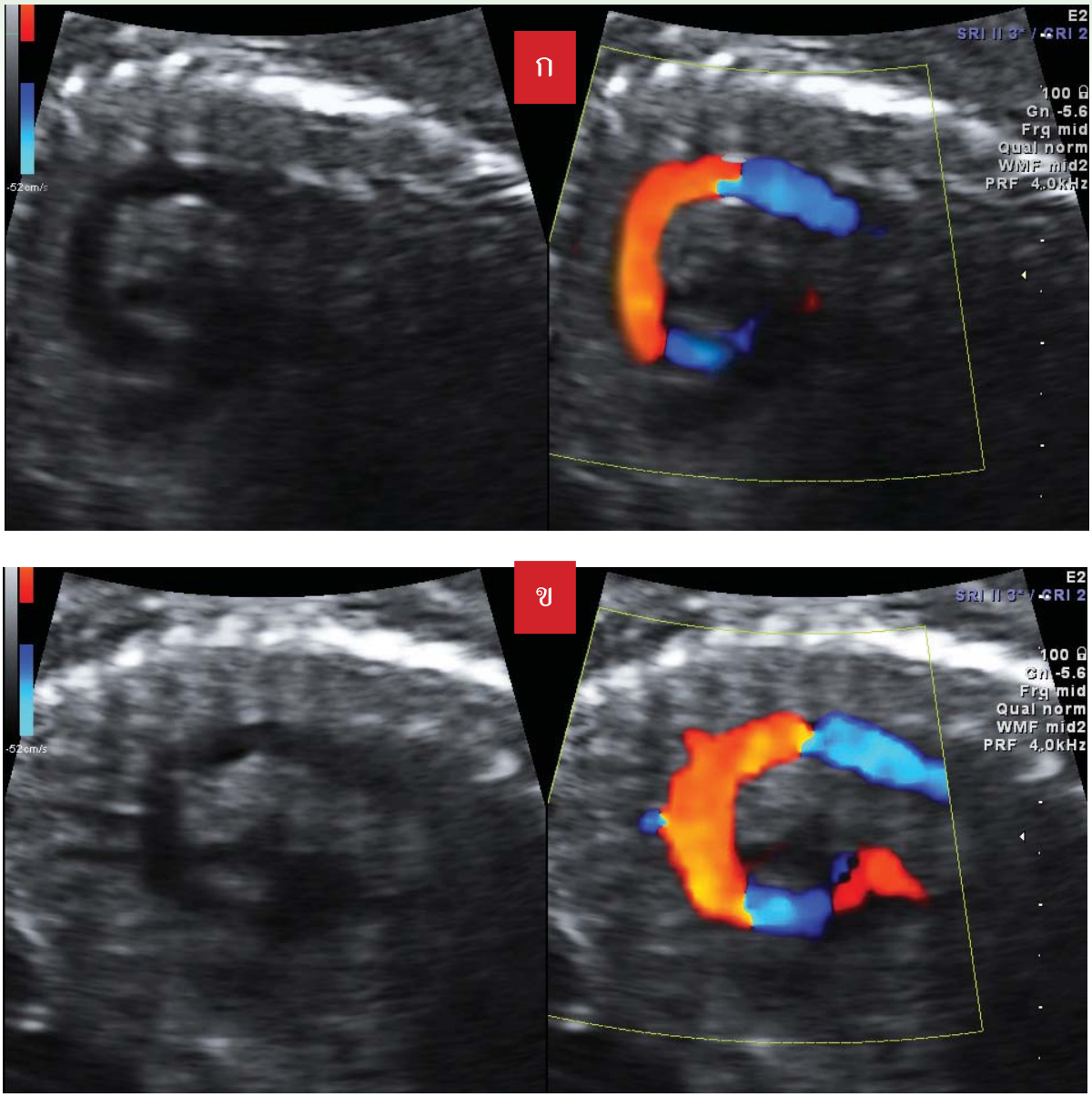

รูปที่ 9-2 *ตัวอย่างภาพอัลตราซาวด์ grey scale และ color flow mapping ที่เป็นแบบฉบับของ ductal arch (ก) และ aortic arch (ข) สังเกต aortic arch มีลักษณะมนกว่าและมีแขนงเส้นเลือดไปเลี้ยงศีรษะ*

ทารกทางด้านซ้ายของขอบกระดูก sternum (รูปที่ 9-1) การตรวจด้วยคลื่นเสียงสามมิติอาจช่วยให้การตรวจ aortic arch และ ductal arch ดีขึ้น[3]

วิวนี้ช่วยเพิ่มความมั่นใจในการวินิจฉัยโรคหัวใจพิการได้หลายอย่าง เช่น transposition of great vessels และ coarctation of aorta

ที่กล่าวมาเป็นเทคนิคที่ฝึกฝนได้ง่าย แต่สามารถพลิกแพลงไปได้หลากหลาย บางท่านไม่ต้องคำนึงถึงหรือเข้มงวดกับเพลนเริ่มต้นที่ระดับ 4CV เพียงกวาดสแกนขึ้นไป (sweeping) ให้ได้ 3VV หรือ 3VT ที่ชัดเจนก็สามารถหมุนหัวตรวจหา arch view ได้ไม่ยาก ตัวอย่างเช่น

- เมื่อต้องการตรวจ long-axis ของ ductal arch หรือ ascending aorta หลังจากแสดงให้เห็นวิว transverse aortic arch และ duct arch หรือ 3VT

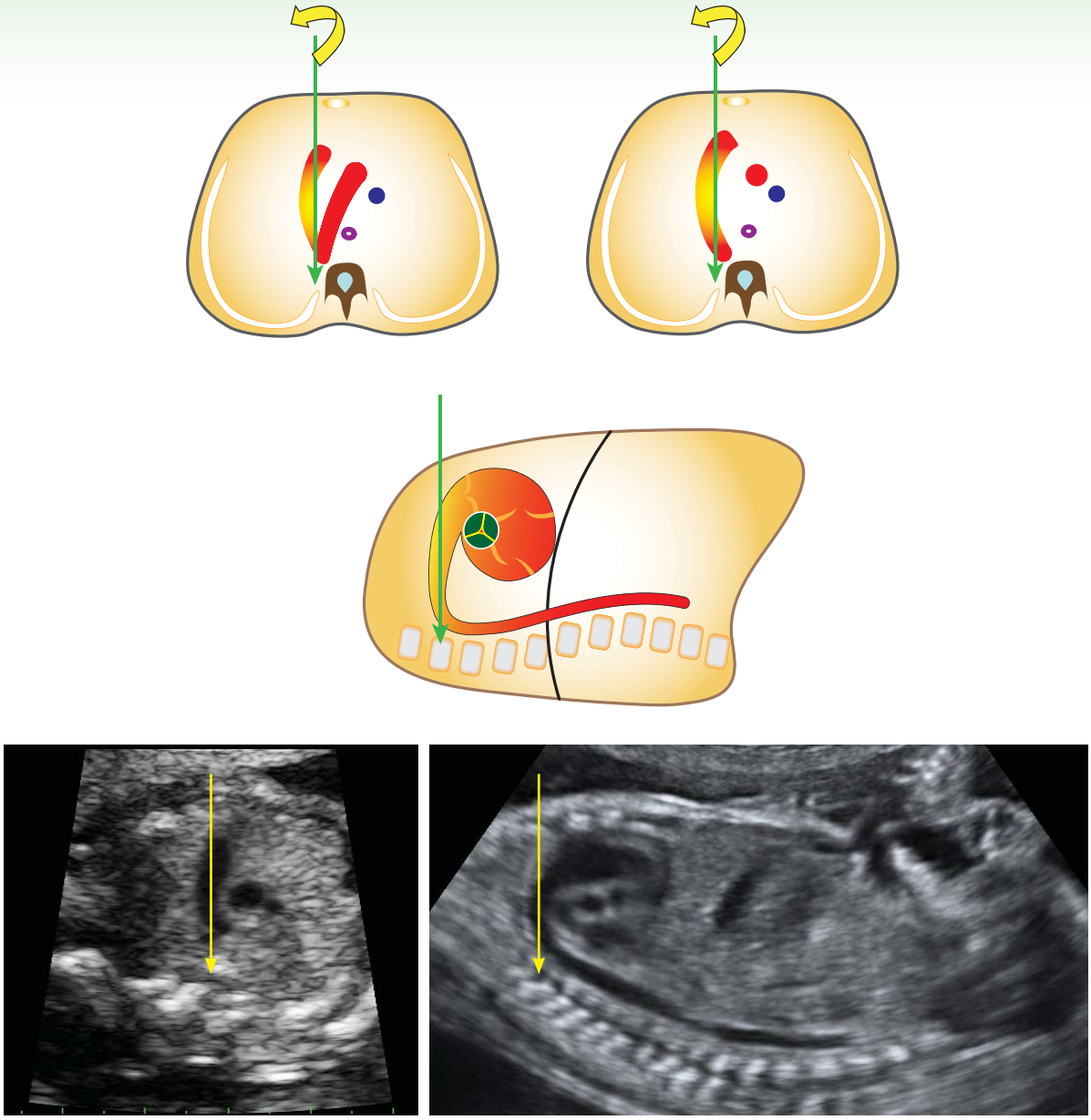

รูปที่ 9-3 *ตัวอย่างเทคนิคการตรวจหาวิวแนวยาวของ ductal arch โดยการปรับหมุนหัวตรวจจาก 3VT หรือ 3VV ประมาณ 70-90 องศา โดยมีหลักสำคัญคือปรับหัวตรวจให้แนว ductal arch ในภาพตัดขวางของทรวงอกให้อยู่แนวแนวดิ่งที่ตรงกลางของสกรีนก่อนที่จะหมุนหัวตรวจ*

แล้ว ให้เลื่อน/กด (slide/rock) หัวตรวจที่หน้าท้องมารดา เพื่อให้ส่วนของ ductal arch หรือ aortic arch หมุนมาอยู่ในแนวดิ่ง คือขนานกับลำเสียง และพยายามปรับเลื่อนหัวตรวจให้แนวดิ่งของ arch ดังกล่าวอยู่ตรงกลางของจอสกรีนพอดี แล้วจึงหมุนหัวตรวจ 90 องศาก็จะปรากฏ arch view ทางด้านข้าง ทั้ง aortic arch และ duct arch ก็สามารถทำได้ในลักษณะเดียวกัน (รูปที่ 9-3)

- ถ้าต้องการแสดง long-axis ของ ductal arch หรือ aortic arch จาก 3VV ก็สามารถทำได้เช่นกัน กล่าวคือ จากวิว 3VV ถ้าเห็นแนว ductal arch อยู่แล้ว (ซึ่งต่อเนื่องมาจาก main pulmonary artery) ก็สามารถเลื่อนหรือกด (slide/rock) ให้อยู่ในแนวดิ่ง (แนว ductal arch ขนานกับลำเสียง) แล้วหมุน 90 องศาในลักษณะดังที่กล่าวมาข้างต้น ถ้าจะตรวจหา aortic arch ในแนวยาวจาก 3VV ให้พยายามเลื่อน

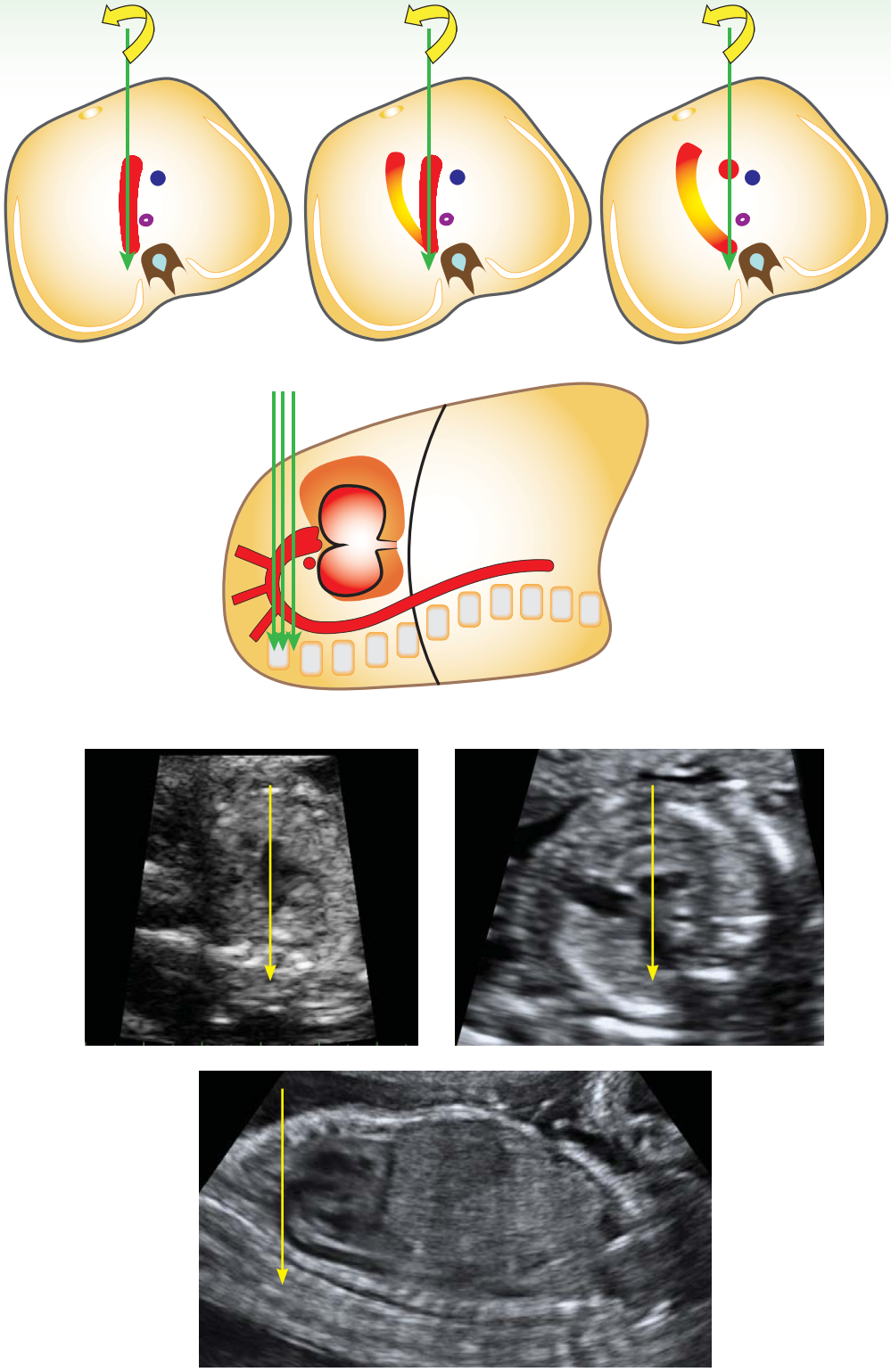

รูปที่ 9-4 *ตัวอย่างเทคนิคการตรวจหาวิวแนวยาวของ aortic arch โดยการปรับหมุนหัวตรวจจากวิวตัดขวางทรวงอกระดับ aortic arch, 3VT หรือ 3VV ประมาณ 70-90 องศา โดยมีหลักสำคัญคือปรับหัวตรวจให้แนว aortic arch ในภาพตัดขวางของทรวงอกให้อยู่แนวแนวดิ่งที่ตรงกลางของสกรีนก่อนที่จะหมุนหัวตรวจ*

หรือกด (slide/rock) หัวตรวจที่แสดง 3VV อยู่นั้น โดยคงสภาพ 3VV ไว้ดังเดิม แต่เปลี่ยนแนวให้ ascending aorta (ซึ่งเห็นเป็นหน้าตัดวงกลม) และ descending aorta มาตรงกันอยู่ในแนวดิ่ง คือทั้งสองวงกลมมาเรียงตัวขนานกับลำเสียงอยู่ในแนวดิ่ง และปรับให้อยู่ตรงกลาง (keep center) ของจอสกรีน แล้วหมุนบิดหัวตรวจ 90 องศาก็จะได้ aortic arch ตามแนวยาวด้านข้าง สังเกตว่าจาก 3VV ในภาพตัดขวางของทรวงอกส่วนบน สามารถ sliding หัวตรวจเพื่อให้ ascending aorta, main pulmonary artery หรือ superior vena cava ขึ้นมาเรียงตัวในแนวดิ่งกับ descending aorta ที่กลางจอสกรีน แล้วหมุน 90 องศา จะแสดงเส้นเลือดใหญ่ทั้งสามเส้นในแนวยาวได้อย่างไม่ยาก (รูปที่ 9-4)

ในกรณีที่ทารกนอนคว่ำ ไม่สามารถผ่านลำเสียงทางด้านหน้าของทารกได้ การตรวจจะยากขึ้น การจะแสดง arch view ทั้งสองนี้จะต้องผ่านลำเสียงทางด้านซ้ายของกระดูกสันหลังเท่านั้น การส่งลำเสียงทางซีกขวาของกระดูกสันหลังจะไม่สามารถแสดงได้ เนื่องจาก descending aorta อยู่ทางซีกซ้ายของกระดูกสันหลัง ถ้าหมุนจาก 3VV ด้วยเทคนิคดังกล่าวข้างต้น ต้องจับภาพหน้าตัดของ descending aorta ทางซ้ายของกระดูกสันหลังกับภาพหน้าตัดของ ascending aorta ให้อยู่ในแนวเดียวกัน และดึงให้อยู่ในแนวดิ่งบนจอสกรีน

ข้อควรพิจารณา

- Aortic arch และ ductal arch ในวิวด้านข้างนี้สามารถแสดงกลับไปมาได้ด้วยการเอียง (tilt) หัวตรวจไปมาที่หน้าท้องมารดา ลักษณะของ arch ทั้งสองมีความแตกต่างกัน และแยกจากกันได้ไม่ยากนัก aortic arch มีลักษณะโค้งมนมากกว่า (candy cane) ทอดขึ้นไปสูงเหนือกว่า ductal arch และมีเส้นเลือดแตกทอดตรงขึ้นไปยังส่วนศีรษะ (brachiocephalic trunk, left carotid artery และ left subclavian artery) ส่วน ductal arch จะไม่เห็นมีเส้นเลือดแตกทอดขึ้นยังส่วนศีรษะ ductal arch ทอดออกมาจากหัวใจในส่วนที่อยู่หน้า คือ right ventricle และพุ่งตรงกว่า aortic arch เข้าสู่ descending aorta มีลักษณะเหมือนไม้ hockey
- **Long-axis view of aortic arch (LAoA) :** เป็นเพลน parasagittal ของร่างกายที่ตัดเฉียงจากข้างขวาของกระดูก sternum ทางด้านหน้าแล้วตัดผ่านไปยังด้านหลังทางข้างซ้าย ผ่าตลอดแนว descending aorta แล้วในวิวนี้ก็เห็น aortic arch ตลอดแนวด้วย โดยเห็นเชื่อมต่อระหว่าง ascending aorta ในส่วนหน้า (ค่อนขวา) กับ descending aorta ในส่วนหลัง (ด้านซ้าย) เริ่มต้นจาก ascending aorta ออกจากส่วนกลางของทรวงอก aortic arch ทอดโค้งมนไปทางข้างหลัง-ซ้าย จะเห็นเส้นเลือดหน้าตัดของ right pulmonary artery และหลอดลมข้างขวาที่บริเวณส่วนหลังของ aortic arch วิวนี้ (aortic arch long-axis view) เป็น short-axis view ของหัวใจที่ระดับตัดผ่าน atrium ทั้งสองข้าง จึงมักจะมองเห็นส่วนใหญ่ของ right atrium ทางด้านหน้า และเห็น left atrium ซึ่งเห็นเป็นส่วนน้อยกว่าอยู่ทางข้างหลัง ในวิวนี้ยังมักจะเห็นส่วนบนของ interatrial septum (crista dividens) ที่นับเป็นหลังคาของ foramen ovale สำหรับทางส่วนล่างก็มักจะเห็นตำแหน่งเชื่อมต่อของ inferior vena cava กับ right atrium
- **Aortic arch** มีเส้นเลือด 3 เส้นแตกตั้งฉากขึ้นสู่ศีรษะ คือเริ่มที่ brachiocephalic trunk (BCT) (ซึ่งจะแบ่งต่อเป็น right subclavian artery และ right carotid artery) left carotid artery (LCA) และ left subclavian artery (LSA) แบ่ง aortic arch ออกได้เป็นสามส่วนคือ proximal arch หมายถึงส่วนที่อยู่ระหว่าง brachiocephalic trunk กับ left carotid artery ส่วนที่สองคือ distal arch หมายถึงส่วนที่อยู่ระหว่าง left carotid artery กับ left subclavian artery และ isthmus หมายถึงส่วนที่อยู่ระหว่าง left subclavian artery กับจุดเชื่อมของ ductal arch กับ descending aorta (รูปที่ 9-5) ส่วนของ aorta ที่อยู่ก่อนการให้แขนง brachiocephalcic trunk ก็คือ ascending aorta ขนาดของ aortic arch มีลักษณะจำเพาะคือ ขนาดจะเล็กลงเรื่อย ๆ เมื่อเทียบกับขณะที่เริ่มออกจาก LVOT ทั้งนี้เนื่องจากเลือดที่ไหลผ่านทาง ascending aorta ส่วนใหญ่จะขึ้นเลี้ยงศีรษะผ่านทางแขนงสำคัญทั้งสามดังกล่าวข้างต้น มีเพียงส่วนน้อยของ cardiac output ที่ผ่าน

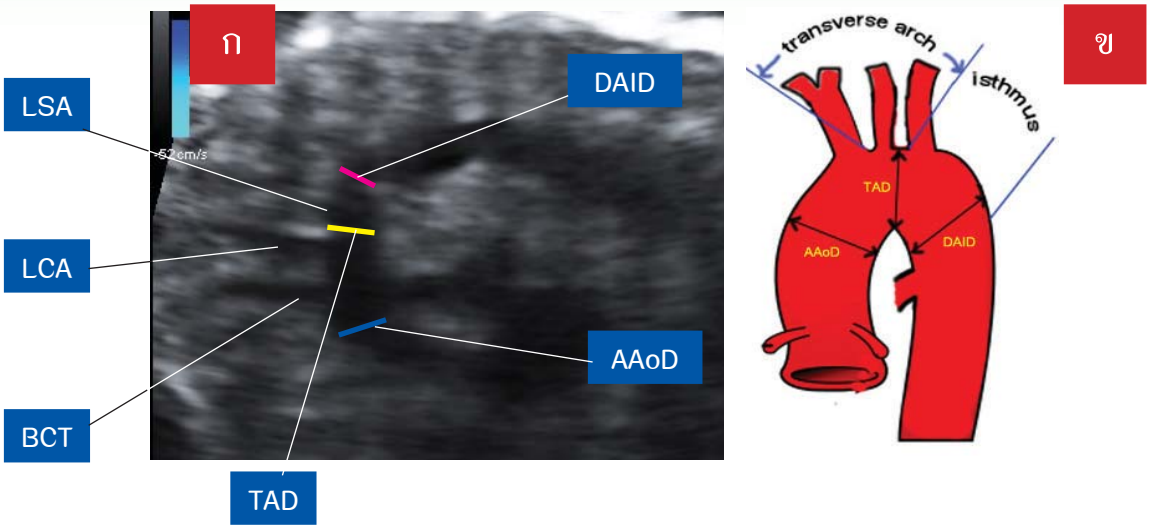

รูปที่ 9-5 *ภาพ ก. แสดง aortic arch และเส้นเลือดที่แตกแขนงออก คือ* brachiocephalic trunk(BCT), left carotid artery (LCA) และ left subclavian artery (LSA) และ *ภาพ ข.* แสดงการวัดขนาดของ aortic arch ได้แก่ ascending aorta diameter (AAoD), transverse aortic arch diameter (TAD) และ distal aortic isthmus diameter (DAID)

isthmus ไปยัง descending aorta ซึ่งต่างกับการไหลเวียนเลือดในช่วงหลังคลอด ขณะที่อยู่ในครรภ์เลือดที่ผ่านทาง descending aorta ส่วนใหญ่มาจาก ductal arch การวัดเส้นผ่าศูนย์กลางของ aortic arch จะช่วยวินิจฉัยหรือทำนาย coarctation of aorta ได้ ซึ่งส่วนใหญ่ของ coarctation เกิดขึ้นกับส่วนของ isthmus

- color flow mapping และ pulse Doppler ของ aortic arch : มีส่วนสำคัญในการช่วยค้นหาเส้นเลือดที่แตกไปเลี้ยงศีรษะ โดยเฉพาะในกรณีที่ภาพ 2D แสดงให้เห็นได้ยาก ปกติแล้วจะมี forward flow ตลอดแนวของ aorta แต่การแสดงสีไปในทิศทางต่าง ๆ แล้วแต่ตำแหน่ง เนื่องจากทิศทางเลือดตอนออกจากหัวใจจะตรงกันข้ามกับทิศทางใน descending aorta อย่างไรก็ตามในทารกปกติก็อาจพบ reverse flow ใน isthmus ได้บ้าง โดยเฉพาะเมื่อครรภ์ใกล้ครบกำหนด การมี reverse flow ใน aortic arch พบได้บ่อยในกรณี aortic stenosis, hypoplastic left heart หรือ coarctation of aorta ที่รุนแรงเป็นต้น

- **เทคนิคการวัด aortic arch** : การวัดขนาดเส้นผ่าศูนย์กลางของ ascending aorta และ aortic arch (isthmus) จะช่วยในการวินิจฉัยโรคเช่น aortic stenosis หรือ coarctation of aorta เป็นต้น ซึ่งค่าที่ได้จากการวัดสามารถนำมาเปรียบเทียบกับค่ามาตรฐานที่มีผู้รายงานไว้หลายการศึกษา[4-6] รวมทั้งการศึกษาในประชากรไทยด้วย[7] (รูปที่ 9-5)

- **Long-axis view of ductal arch (LDA)** : โดยกายวิภาคแล้วแนวนี้มิได้อยู่ในแนว sagittal ที่แท้จริง เนื่องจาก ductal arch นั้นเป็นแนวค่อนข้างตรงที่ทอดเฉียงจากขวาล่างไปยังซ้ายบน เพื่อไปเทเข้า descending aorta เนื่องจาก ductal arch ทอดตามแนวของ pulmonary artery ที่ออกจาก right ventricle ซึ่งเป็นหัวใจส่วนที่อยู่หน้าสุดและค่อนไปทางขวาเมื่อเทียบกับส่วนอื่น ๆ ของหัวใจ ส่วน descending aorta ทอดยาวตรงอยู่ทางข้างซ้ายของแนวลำตัว อาจจะกล่าวได้ว่า ductal arch ทอดแนว parasagittal ส่วน descending aorta ทอดตามแนว sagittal ของร่างกาย ในเพลนนี้สามารถเห็นความสัมพันธ์ของโครงสร้างทางซีกขวา โดยเป็นแนว

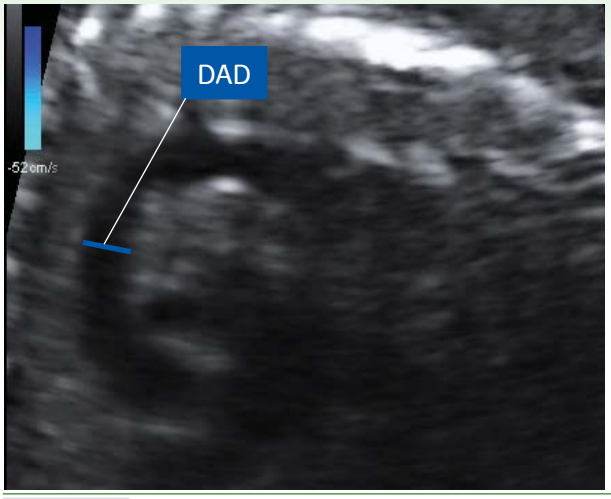

รูปที่ 9-6 *ภาพแสดงการวัด ductal arch diameter (DAD)*

ตัดที่เห็น tricuspid valve หรือ inlet ของ right ventricle ภาพตัดขวางของ LVOT หรือ aortic root ส่วนสำคัญของเพลนนี้คือ pulmonary artery ทอดตรง (โค้งเล็กน้อย) สูงขึ้นไปทางด้านหลังข้างซ้าย สามารถประเมินการทำงานของ pulmonic valve ได้ด้วย ductal arch ทำหน้าที่เชื่อมต่อ main pulmonary artery ให้เทเข้า descending aorta ความจริงแล้วตำแหน่งที่ main pulmonary artery มี bifurcation ให้ right pulmonary artery แล้ว ถัดขึ้นไปเล็กน้อยก็จะมีการแตกสองแขนง โดยแขนงหลักที่ทอดสูงพุ่งตรงไปข้างหลังนั้นเป็น dutal arch ส่วนแขนงล่างเป็น left pulmonary artery เนื่องจากเป็นเพลนที่ตัดเฉียงจากด้านหน้า-ขวาไปยังหลัง-ซ้ายจึงทำให้เห็นส่วนของ left atrium อยู่ทางด้านหลังของ right ventricle การวัดขนาดเส้นผ่าศูนย์กลางของ dutal arch สามารถทำได้ในวิวนี้หรือวิว transverse view ของ ductal arch ก็ได้เช่นเดียวกัน การวัดเส้นผ่าศูนย์กลาง ductal arch หรือ ductus arteriosus ทำกันบ่อยโดยเฉพาะในกรณีที่ได้รับยา indomethacin

- **color flow mapping และ pulse Doppler** ของ ductal arch long-axis view ในวิวนี้จะแสดงการไหลเวียนแบบ forward flow ไปยัง descending aorta โดยทำมุมกับ ductal arch เกือบเป็นมุมฉาก ซึ่งเป็นทิศทางเดียวกับการไหลใน ascending aorta สำหรับ pulse Doppler จะแสดงความเร็วสูงมากในช่วง systole และในช่วง diastole ก็ยังมีการไหลเวียนไปข้างหน้าได้แบบต่ำ ๆ อยู่ ความเร็วของการไหลเวียนเลือดใน ductal arch จะสูงที่สุดในบรรดาการไหลเวียนเลือดความเร็วเลือดในร่างกาย ซึ่งเลือดส่วนใหญ่ที่ผ่านใน right ventricle จะออกมาทางนี้ ทารกในครรภ์มีความต้านในปอดทั้งสองข้างสูงจึงมีเพียงส่วนน้อยของเลือดเท่านั้นที่ทอดผ่านไปยังปอด peak acceleration time ใน ductal arch จะสูงกว่าทั้งใน aorta และใน main pulmonary artery ค่า peak systolic velocity (PSV) แปรปรวนจาก 50 ซม./วินาทีที่ 6 สัปดาห์ไปจนจึง 130-160 ซม. /วินาทีเมื่อครบกำหนด สำหรับ diastolic peak velocity แปรปรวนตั้งแต่ค่าใกล้ศูนย์ในครรภ์ระยะแรกจนเพิ่มเป็น 30-40 ซม./ วินาที เมื่อครรภ์ใกล้ครบกำหนด ส่วน pulsatility index (PI) มีค่าค่อนข้างคงที่ตลอดตลอดการตั้งครรภ์

- **เทคนิคการวัด ductal arch** : การวัดขนาดเส้นผ่าศูนย์กลางของ ductal arch จะช่วยในการวินิจฉัยความผิดปกติบางอย่าง เช่น pulmonary stenosis หรือ ductal constriction จากการได้รับยา indomethacin ในครรภ์ และการวัดนี้ยังใช้ในการตรวจติดตามกรณีได้รับดังกล่าวด้วย ซึ่งค่าที่ได้จากการวัดสามารถนำมาเปรียบเทียบกับค่ามาตรฐานที่มีผู้รายงานไว้หลายการศึกษา[8;9] รวมทั้งการศึกษาในประชากรไทยด้วย[10] (รูปที่ 9-6)

Bicaval View

Bicaval view (BCV) : สามารถทำได้หลายเทคนิค ยกตัวอย่างเช่น จาก 3VV ที่สามารถเห็น SVC ได้ชัดเจนแล้วนั้น ให้ปรับเลื่อน superior vena cava ที่เป็นภาพตัดขวางของทรวงอกส่วนบนนั้น มาอยู่กลางจอสกรีน แล้วหมุนหัวตรวจ 90 องศา ให้กลายเป็นเส้นยาวออก และปรับต่อให้เห็นส่วนที่ทอดต่อเข้าสู่ right atrium และมักจะเห็น inferior vena cava เทเข้าสู่ right atrium ในวิวเดียวกัน วิวนี้เป็นวิว sagittal ของร่างกายทารกขนานกับ descending aorta จึงอาจเลื่อนขยับหัวตรวจกลับไปกลับมาระหว่าง long axis ของ aortic arch กับ bicaval view เพียงการขยับออกทางด้านข้างของกันและกันเพียงเล็กน้อย ซึ่งเพลนที่ดีจะเห็นทั้ง inferior vena cava และ superior vena cava เทเข้าสู่ right atrium และควรเห็น aorta ทอดอยู่ข้างหลังด้วย ซึ่งถ้าไม่เห็นให้ปรับหัวตรวจเพียงเล็กน้อยก็จะปรากฏให้เห็นได้ไม่ยาก (รูปที่ 9-7,8)

- เพลนนี้อยู่ค่อนไปทางซีกขวาของ mediastinum เป็นแนวตัดที่ขนานกับกระดูกสันหลังและ descending aorta ส่วนเด่นที่สุดของหัวใจที่เห็นคือ right atrium ที่วางอยู่เหนือแนวกระบังลม ซึ่งส่วนล่างจะเป็นตับ อาจมีการปรับเล็กน้อยให้เห็น ductus venosus หรือ umbilical vein ในวิวนี้ได้ ภายใน rigth atrium สามารถแสดงให้เห็น terminal crest ซึ่งการเปิดเข้าของ inferior vena cava และ superior vena cava ค่อนไปทางข้างหลังของ right atrium สังเกตเห็นว่า inferior vena cava ก่อนจะเข้าหัวใจนั้นมีขนาดขยายพองออกเนื่องมีการรับเลือดเพิ่มเติมโดยตรงมา ductus venosus และ hepatic veins โดยมี Eustachian valve บังคับทิศทางอยู่ก่อนเข้า right atrium และด้านบนมี crista dividens (ส่วนบนของ interatrial septum) คร่อมอยู่ และคอยควบคุมให้เลือดจาก inferior vena cava เข้าไปทาง foramen ovale เป็นหลัก บางส่วนของ left atrium และ foramen ovale ก็อาจมองเห็นได้ โดยอยู่ทางด้านหลังของ right atrium และยังอาจเห็นภาพหน้าตัดขวาง right pulmonary artery ที่อยู่หลังต่อ superior vena cava และเหนือต่อ right atrium [11] และยังเห็น thymus gland อยู่ระหว่างผนังทรวงอกด้านในกับ superior vena cava
- ในกรณีที่ทารกนอนคว่ำ ไม่สามารถผ่านลำเสียงทางด้านหน้าของทารกได้ การตรวจจะยากขึ้น การจะแสดงแนวยาวของวิว bicaval จะต้องผ่านลำเสียงทางด้านขวาของกระดูกสันหลัง การส่งลำเสียงทางซีกซ้ายของกระดูกสันหลังจะไม่สามารถแสดงได้ เนื่อง superior vena cava และ inferior vena cava อยู่ทางซีกขวาของกระดูกสันหลัง

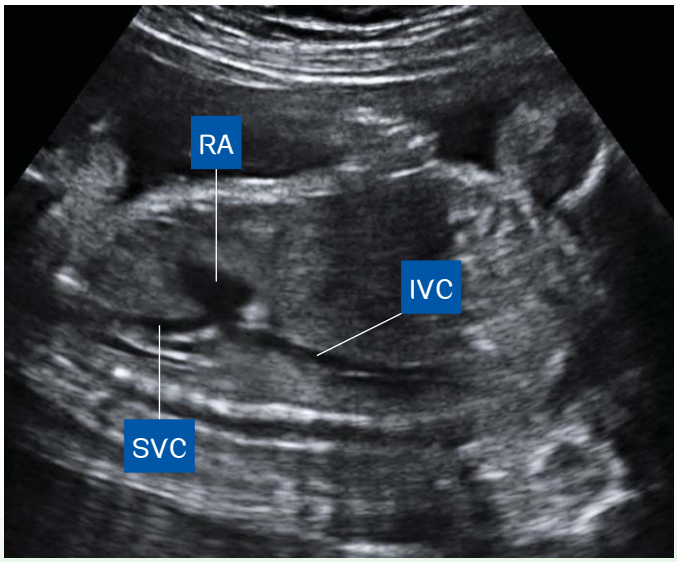

รูปที่ 9-7 *ตัวอย่างภาพอัลตราซาวด์ที่เป็นแบบฉบับของวิว bicaval (RA = right atrium, IVC = inferior venacava, SVC = superior vena cava)*

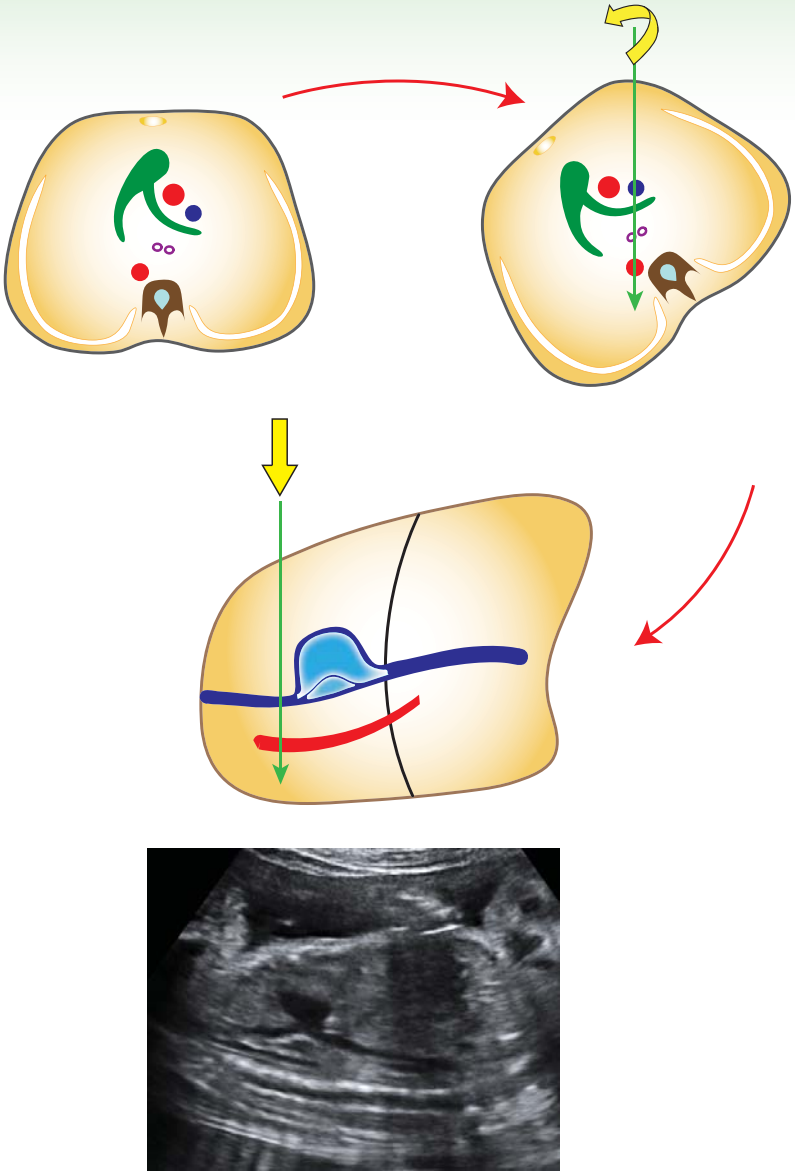

รูปที่ 9-8 *ตัวอย่างเทคนิคการตรวจหาวิวแนวยาวของ superior vena cava (SVC) พร้อมกับ ascending aorta โดยการปรับหมุนหัวตรวจจากวิวตัดขวางทรวงอกระดับ 3VV โดยมีหลักสำคัญ คือปรับหัวตรวจให้ภาพตัดขวางของ descending aorta และ SVC อยู่แนวแนวดิ่งที่ตรงกลางของสกรีน แล้วหมุนหัวตรวจไปประมาณ 80-90 องศา*

- **color flow mapping และ pulse Doppler** : ในวิวที่เห็นภาพ 2D ได้ชัดเจนอาจแสดง color flow mapping และ pulse Doppler ได้ไม่ดีนักเนื่องจากลำเสียงจะตกกระทบตั้งฉากกับทิศทางไหลเวียนของเลือด จึงต้องปรับทิศทางแนว inferior vena cava/superior vena cava เสียใหม่ให้เอียงขึ้นไปในด้านหนึ่ง และมักจะต้องใช้ angle correction ในการวาง sampling gate ของ pulse Doppler การไหลเวียนเป็นแบบ low flow จึงมักจะกำหนด velocity range ไว้ต่ำกว่า 20 ซม./วินาที การประเมินการไหลเวียนเลือดใน inferior vena cava และ ductus venosus มีประโยชน์ในการทำงานของหัวใจได้อย่างดี เนื่องจากสะท้อนถึง preload ได้ดีมาก โดยเฉพาะการตรวจ pulse Doppler ใน ductus venosus มีการประยุกต์ใช้อย่างหลากหลายในทางคลินิก ทั้งในแง่ของ fetal well being ภาวะหัวใจล้มเหลว หรือความผิดปกติทางโครโมโซม เป็นต้น เลือดจาก suprahepatic vein และ ductus venosus เข้าสู่ inferior vena cava ตรงตำแหน่งที่กำลังจะเข้า right atrium แต่เลือดทั้งสองนี้มิได้ผสมกันเลยทีเดียว มีความเร็วแตกต่างกัน เลือดจาก left suprahepatic vein ซึ่งรับเลือดจาก ductus venosus เข้าสู่ส่วนหลัง-ซ้ายของ inferior vena cava มีความเร็วสูงกว่า พุ่งผ่านไปยัง foramen ovale โดยการปูทางให้ไปในทิศทางดังกล่าวจาก Eustachian tube และ crista dividens ดังนั้นเลือดจากส่วนซ้ายของหัวใจจะรับเลือดจากรก (มีออกซิเจนสูง) ในสัดส่วนที่สูงกว่าและเป็นเลือดที่ถูกกำหนดให้ทิศทางผ่านทาง left atrium, left ventricle ต่อไปทาง coronary artery และไปเลี้ยงส่วนศีรษะ ตำแหน่งที่ควรวางเคอเซอร์ในการตรวจรูปคลื่น inferior vena cava จึงควรเป็นส่วนที่อยู่ในช่องท้องระหว่าง renal veins กับ ductus venosus รูปคลื่นใน inferior vena cava และ superior vena cava เป็นสามช่วง (triphasic : S, D และ a) โดยที่ “a” wave แสดงการไหลย้อนกลับขนาดเล็ก ๆ เมื่อมีการบีบตัวของ atrium ซึ่งเป็นช่วงท้ายของ diastole ค่าอัตราส่วนของ reverse flow ต่อ forward flow จะลดลงตามอายุครรภ์ ซึ่งในไตรมาสที่สามควรมีค่าน้อยกว่าร้อยละ 10[12] ส่วนค่าที่แท้จริง (absolute) ของปริมาณเลือดไหลเวียนผ่าน inferior vena cava มักทำได้ยากเนื่องจากไม่สามารถแก้ไขของศาการกระทบในการตรวจ จึงนิยมตรวจอัตราส่วนดังกล่าว หรือ pulsatility (ค่าปกติอยู่ระหว่าง 1.8±0.2 ตลอดการตั้งครรภ์)

- **Azygos vein** : เป็นเส้นเลือดดำในส่วนหลังของท้องส่วนบน และทรวงอก ทอดในแนวยาวใกล้กับแนวกระดูกสันหลังทรวงอก เทเลือดกลับเข้าสู่ superior vena cava ทางข้างขวา อาจมีเชื่อมกับ inferior vena cava ส่วนที่อยู่เหนือไต ระดับ inferior vena cava สามารถเห็นได้จาก color flow mapping หรือ pulse Doppler ในภาวะปกติ ในกรณีที่ inferior vena cava ส่วนบนขาดหาย ซึ่งพบได้บ่อยใน left isomerism inferior vena cava ส่วนล่างจะเทผ่าน azygos เข้าสู่ superior vena cava ก่อนเข้า right atrium จะทำให้เห็นเส้นเลือดดำใหญ่ขนานกับ descending aorta ขึ้นไปในระดับสูงของทรวงอก ไม่เหมือน inferior vena cava ที่ทอดพุ่งแยกออกมาทางด้านหน้าก่อนเข้า right atrium ตามปกติ

ตัวอย่างความผิดปกติของหัวใจ

รูปที่ 9-9 ถึงรูปที่ 9-17 ภาพอัลตราซาวด์แสดงความผิดปกติของหัวใจที่ตรวจพบได้ในวิวแนวยาวของหลอดเลือดใหญ่

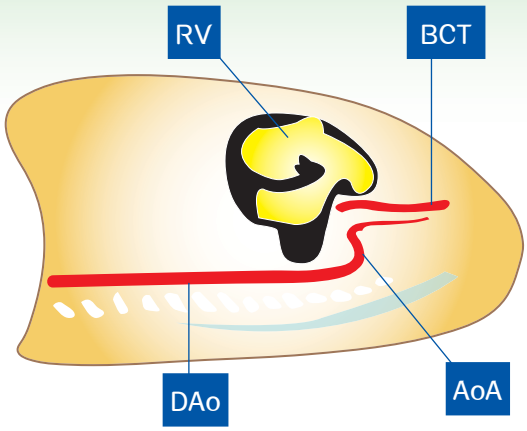

รูปที่ 9-9 *LAoA: Interrupted aortic arch : แสดง aortic arch (AoA) ขนาดเล็กมาก และไม่เชื่อมต่อกับ ascending aorta ซึ่งต่อเนื่องเป็นเส้นตรงต่อไปเป็น brachiocephalic trunk (BCT) (DAo = descending aorta และ RV = right ventricle)*

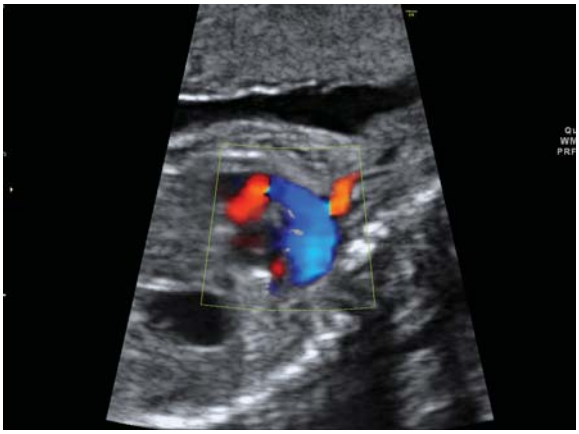

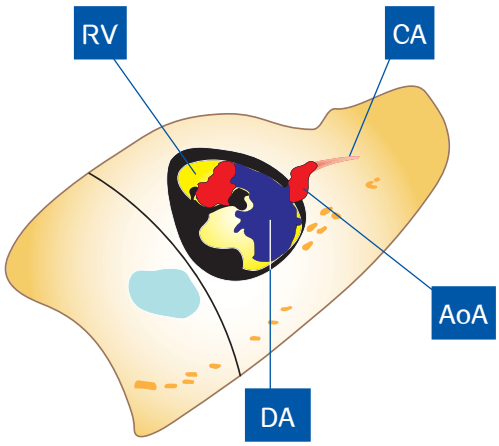

รูปที่ 9-10 *LDA: Hypoplastic left heart syndrome with aortic stenosis : color flow mapping แสดง antegrade flow ใน ductal arch (DA) แต่มี retrograde flow ใน aortic arch (AoA) ส่งเลือดขึ้นไปเลี้ยงศีรษะ (CA = common carotid artery และ RV = right ventricle)*

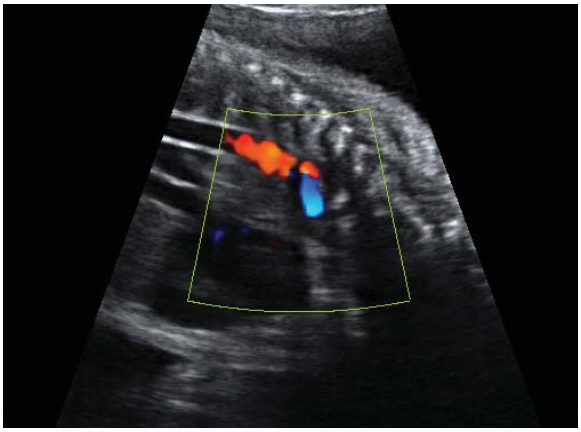

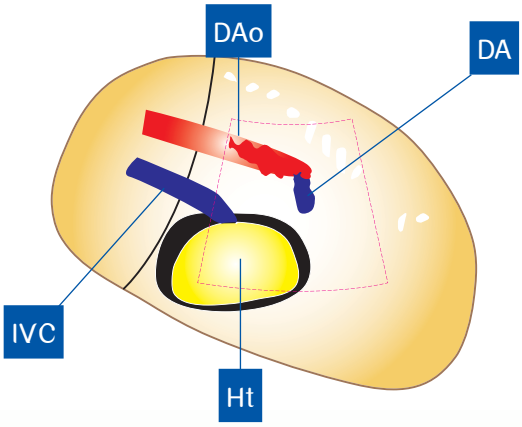

รูปที่ 9-11 *LDA: Tetralogy of Fallot (pulmonary stenosis): color flow mapping แสดง retrograde flow ใน ductal arch (DA) ที่ย้อนกลับจาก aortic arch เพื่อส่งเลือดกลับเข้าไปเลี้ยงปอด (DAo = descending aorta, IVC = inferior vena cava และ Ht = heart)*

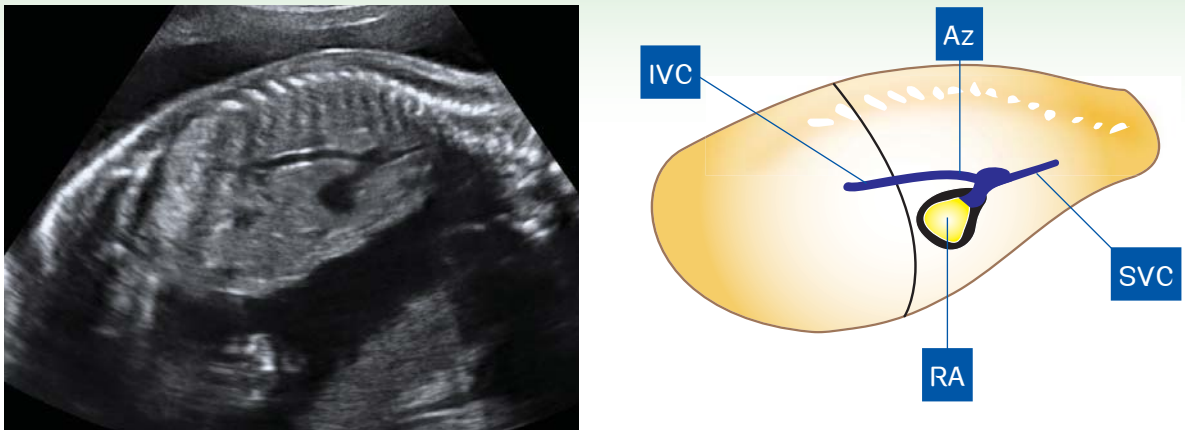

รูปที่ 9-12 *BCV: Heterotaxy (left isomerism): แสดงเส้นเลือด inferior vena cava (IVC) ทอดสูงขึ้นไปเทเข้า azygos vein (Az) และเทเข้า superior vena cava (SVC) ก่อนที่จะเทเข้า right atrium (RA)*

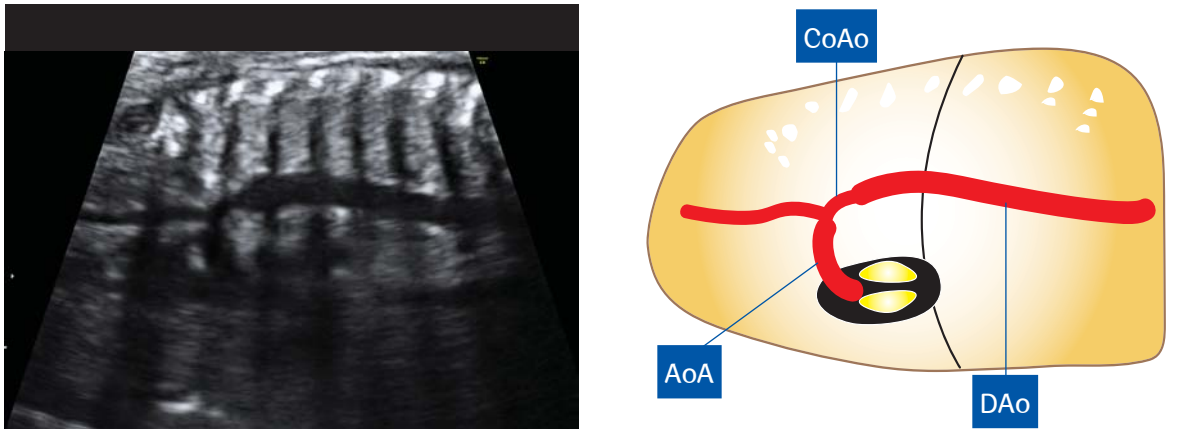

รูปที่ 9-13 *LAoA: Coarctation of aorta (CoAo) : แสดง aortic arch (AoA) ส่วน isthmus มีขนาดเล็กกว่าปกติ เมื่อเทียบกับตำแหน่ง ascending aorta (AAo) และ descending aorta (DAo)*

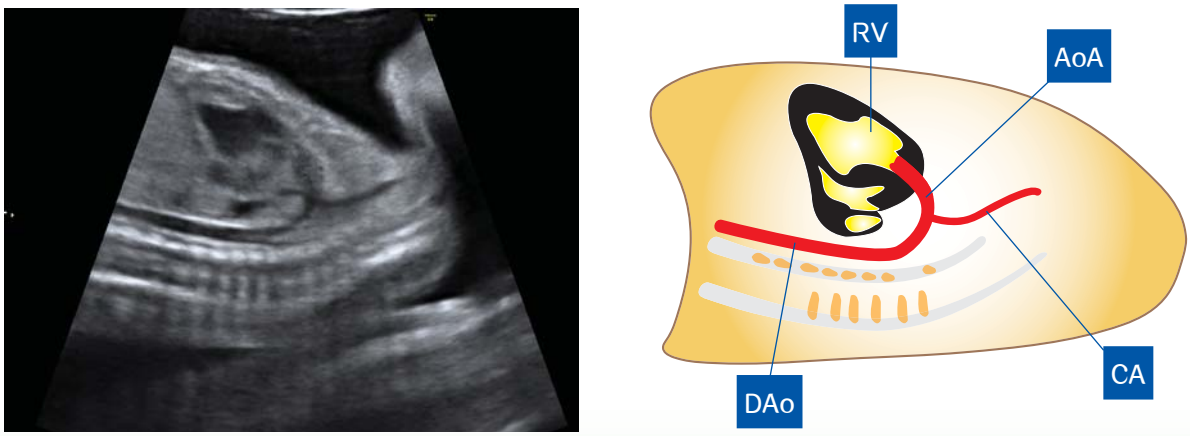

รูปที่ 9-14 *LAoA: Double outlet right ventricle (DORV): แสดง anterior aortic arch (AoA) ซึ่งแตกแขนงไปเลี้ยงส่วนศีรษะตามปกติ แต่ส่วน ascending aorta (AAo) ออกมาจาก right ventricle (RV) ที่อยู่ทางส่วนหน้าของทรวงอก (CA = common carotid artery และ DAo = descending aorta)*

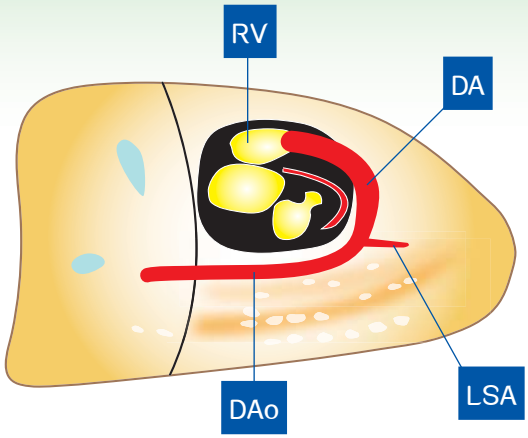

รูปที่ 9-15 *LDA: Interrupted aortic arch : แสดง ductal arch (DA) ปกติแต่มีการแตกแขนง left subclavian artery (LSA) ซึ่งปกติจะแตกจาก aortic arch (RV = right ventricle และ DAo = descending aorta)*

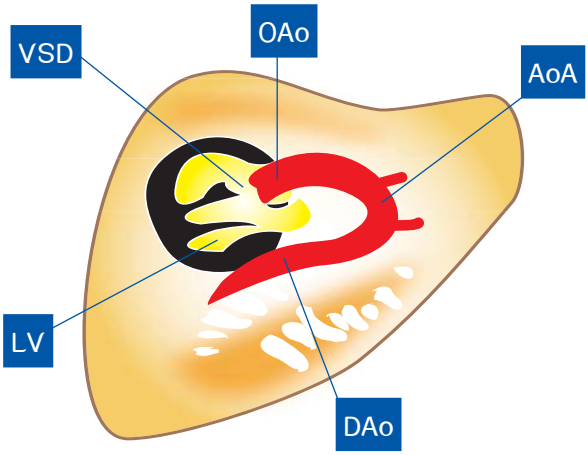

รูปที่ 9-16 *LAoA: Tetralogy of Fallot (TOF): แสดง ascending aorta (AAo) ที่มีขนาดใหญ่ และมีการคร่อม (overriding, OAo) ทั้ง left ventricle (LV) และ right ventricle (RV) ขณะออกจากหัวใจ (VSD = ventricular septal defect, AoA = aortic arch และ DAo = descending aorta)*

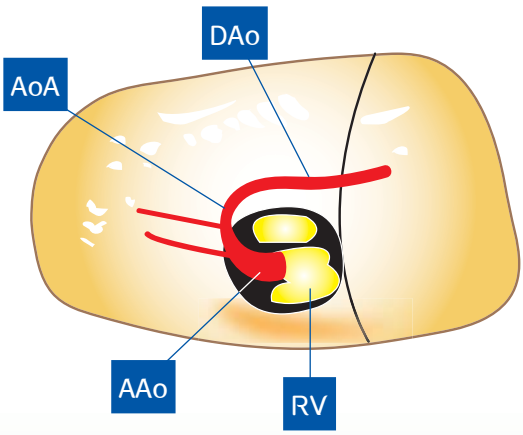

รูปที่ 9-17 *LAoA: Tetralogy of Fallot (TOF): แสดง ascending aorta (AAo) ที่มีขนาดใหญ่ และสำหรับการคร่อม (overriding) ทั้ง left ventricle (LV) และ right ventricle (RV) ขณะออกจากหัวใจไม่ชัดเจนในภาพนี้ (AoA = aortic arch และ DAo = descending aorta)*

เอกสารอ้างอิง

1) AIUM practice guideline for the performance of fetal echocardiography. J Ultrasound Med 2011 Jan;30(1):127-36.
2) DeVore GR. Fetal echocardiography : Gold Plus edition. 2010.
3) Levental M, Pretorius DH, Sklansky MS, Budorick NE, Nelson TR, Lou K. Three-dimensional ultrasonography of normal fetal heart: comparison with two-dimensional imaging. J Ultrasound Med 1998 Jun;17(6):341-8.
4) Ogge G, Gaglioti P, Maccanti S, Faggiano F, Todros T. Prenatal screening for congenital heart disease with four-chamber and outflow-tract views: a multicenter study. Ultrasound Obstet Gynecol 2006 Nov;28(6):779-84.
5) Nomiyama M, Ueda Y, Toyota Y, Kawano H. Fetal aortic isthmus growth and morphology in late gestation. Ultrasound Obstet Gynecol 2002 Feb;19(2):153-7.
6) Achiron R, Zimand S, Hegesh J, Lipitz S, Zalel Y, Rotstein Z. Fetal aortic arch measurements between 14 and 38 weeks' gestation: in-utero ultrasonographic study. Ultrasound Obstet Gynecol 2000 Mar;15(3):226-30.
7) Udomwan P, Luewan S, Tongsong T. Fetal aortic arch measurements at 14 to 40 weeks' gestation derived by spatiotemporal image correlation volume data sets. J Ultrasound Med 2009 Dec;28(12):1651-6.
8) Mielke G, Benda N. Reference ranges for two-dimensional echocardiographic examination of the fetal ductus arteriosus. Ultrasound Obstet Gynecol 2000 Mar;15(3):219-25.
9) Pasquini L, Mellander M, Seale A, Matsui H, Roughton M, Ho SY, et al. Z-scores of the fetal aortic isthmus and duct: an aid to assessing arch hypoplasia. Ultrasound Obstet Gynecol 2007 Jun;29(6):628-33.
(10) Traisrisilp K, Tongprasert F, Srisupundit K, Luewan S, Tongsong T. Reference ranges for the fetal ductal arch derived by cardio-spatiotemporal image correlation from 14 to 40 weeks' gestation. J Ultrasound Med 2012;(In Press).
11) Yoo SJ, Lee YH, Cho KS, Kim DY. Sequential segmental approach to fetal congenital heart disease. Cardiol Young 1999 Jul;9(4):430-44.
12) Hecher K, Campbell S. Characteristics of fetal venous blood flow under normal circumstances and during fetal disease. Ultrasound Obstet Gynecol 1996 Jan;7(1):68-83.

บทที่ 10

การตรวจหัวใจทารกด้วย M mode

Fetal Cardiac Assessement with M-mode

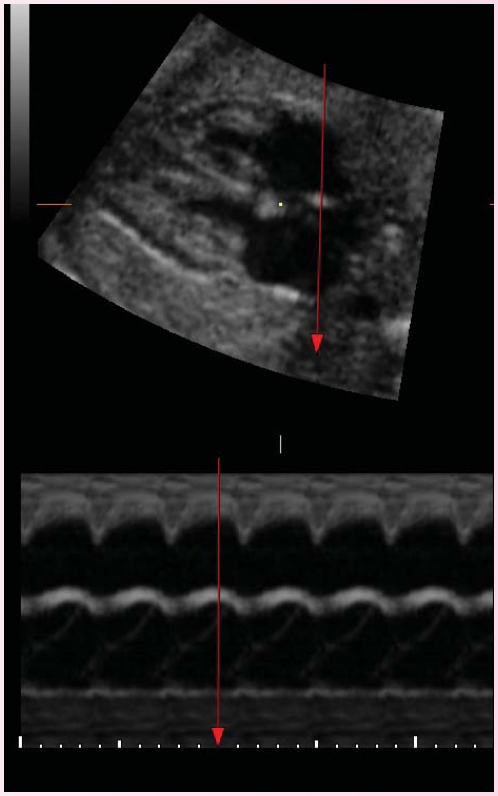

การตรวจด้วย M-mode ใช้แสดงการตรวจด้วยคลื่นเสียงที่จะเห็นต่อเนื่องกันเป็นแนวเส้นตามความเข้มของเนื้อเยื่อที่ตัดผ่าน ในปัจจุบันไม่เป็นที่นิยมนัก เพราะมีเทคนิคอื่น ๆ เช่น color และ pulsed Doppler ที่ใช้กันอย่างแพร่หลาย แต่ M-mode ก็ยังมีประโยชน์ในการตรวจดังต่อไปนี้

- *วัดขนาดโครงสร้างของหัวใจ*
- *ประเมินการทำงานของหัวใจ โดยเฉพาะ left ventricular function*
- *ประเมินจังหวะการทำงานของ atrium และ ventricle*

หลักการ

การตรวจด้วย M-mode เริ่มจากกำหนดทิศทางของทารกว่าอยู่ทางด้านไหน แล้วจึงเริ่มตรวจด้วย B-mode ในวิวที่ใช้ตรวจบ่อยคือ four chamber และ left parasternal ดังรูปที่ 10-1 ส่วนวิวอื่น ๆ ที่ใช้ เช่น short axis ของ ventricles หรือ great vessels เป็นต้น

หลักสำคัญของการตรวจด้วย M-mode อยู่ที่การวาง M-line ให้ถูกต้องตามตำแหน่งและต้องตั้งฉากกับส่วนที่ต้องการตรวจ เช่น ถ้าต้องการตรวจในวิว four

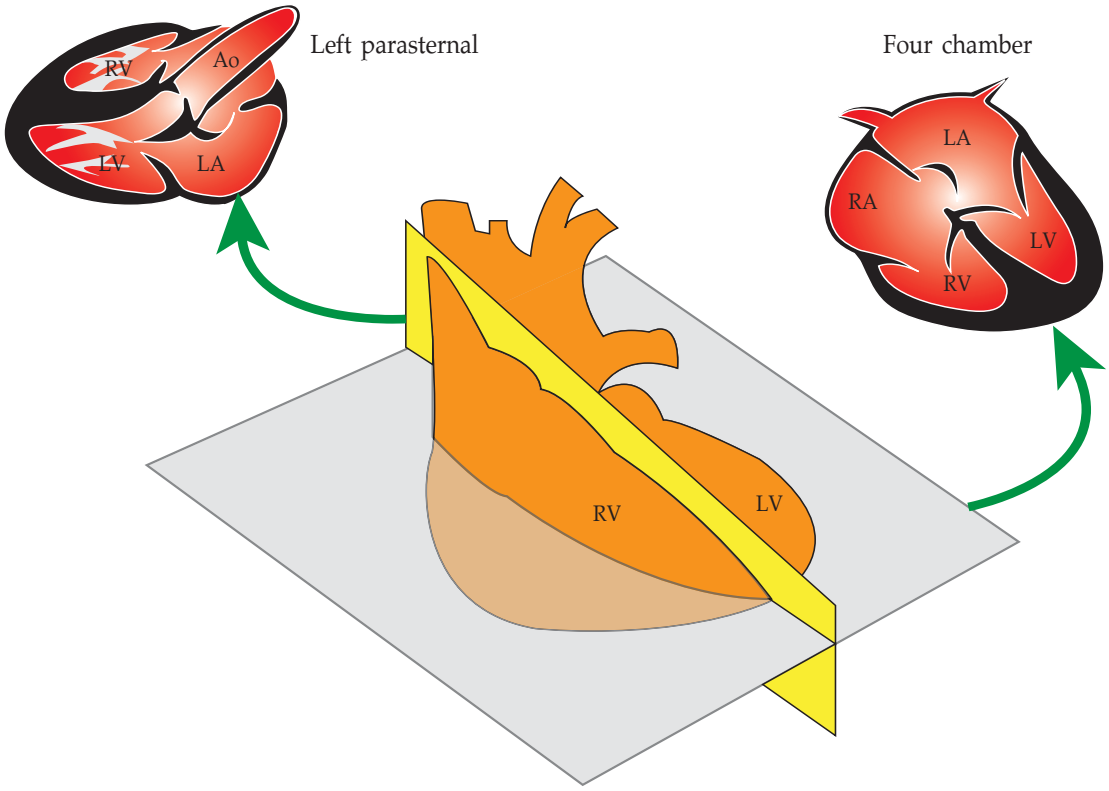

รูปที่ 10-1 *แนวระนาบในการตรวจ M-mode ในวิว four chamber และ left parasternal. RA=right atrium; RV=right ventricle; LA=left atrium; LV=left ventricle และ Ao=aorta* (ดัดแปลงจาก DeVore GR, Siassi B, Platt LD. Fetal Echocardiography I. Normal anatomy as determined by real-time-directed by M-mode ultrasound. Am J Obstet Gynecol 1982 Oct 1;144(3):249-60)

chamber ควรวางเส้นให้ตั้งฉากกับ interventricular septum ที่ระดับของ mitral และ tricuspid valve และที่สำคัญอีกอย่างคือ ต้องวัดในจังหวะ end-systole ซึ่งผนังจะบีบตัวและยื่นเข้ามาใน chamber มากที่สุด และ จังหวะ end-diastole ที่จะเห็นการปิดของ atrioventricular valves และผนังจะคลายตัวออกห่างจาก chamber มากที่สุด ส่วนวิว left parasternal ก็คล้ายกัน คือ ต้องวาง M line ให้ตั้งฉากกับสิ่งที่ต้องการตรวจ เช่น วางเส้นให้ตั้งฉากกับ right ventricle, aorta และ left atrium และวัดในจังหวะ end-systole โดย aorta จะขยายกว้างมากที่สุด ภาพการแสดงผลของ M-mode จะเห็นเป็นแนวเส้นของผนังโครงสร้างที่ M line ตัดผ่าน ในแนวแกน x เป็นเวลา ส่วนแกน y เป็นระยะทาง โดยจะเห็นเป็นแนวคลื่น ตามจังหวะการเต้นของหัวใจ ตำแหน่งที่สำคัญคือจังหวะ end-systole (Sy) และ end-diastole (Di) ดังรูปที่ 10-2

Four chamber view

ในวิวนี้สามารถตรวจหรือวัดขนาดโครงสร้างต่าง ๆ ตามการวาง M line ได้ดังนี้

- Atrium (รูปที่ 10-3) การดู atrium ให้วาง M line ผ่าน atrium ทั้งสองข้าง และ interatrial septum ดังรูปที่ 10-3 จากรูป M-mode ด้านบน คือ right atrium ด้านล่างคือ left atrium ตรงกลางตัดผ่าน flap foramen ovale ที่เปิดและปิดเข้ามาทาง left atrium ซึ่ง foramen ovale จะเปิดตลอด cardiac cycle และจะเบนออกไปจากแนวกลางมากที่สุดในตอนเริ่มมี atrial diastole ซึ่งในจังหวะนี้จะเริ่มมีเลือดไหลเข้ามาใน atrium ทั้งสองข้าง และ vavle จะเปิดออกเต็มที่จนเห็นขนานกับ interatrial septum และจะเริ่มเคลื่อนกลับมายังตำแหน่งเดิมเมื่อเริ่มมี atrial systole ของข้างซ้าย

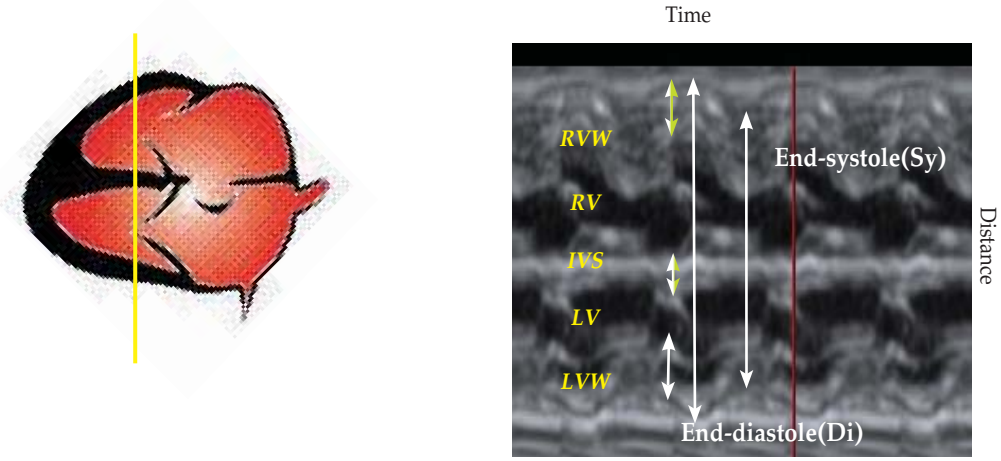

รูปที่ 10-2 *ภาพ M-mode แสดง จังหวะ end-diastole หมายถึง จุดที่ tricuspid และ mitral valves ปิด, จังหวะ End-systole หมายถึง จุดที่ผนัง ventricle บีบตัวเข้ามาด้านในมากที่สุด (RVW = right ventricular wall, RV = right ventricle, IVS = interventricular septum, LV = left vetnricle, LVW = left ventricular wall)*

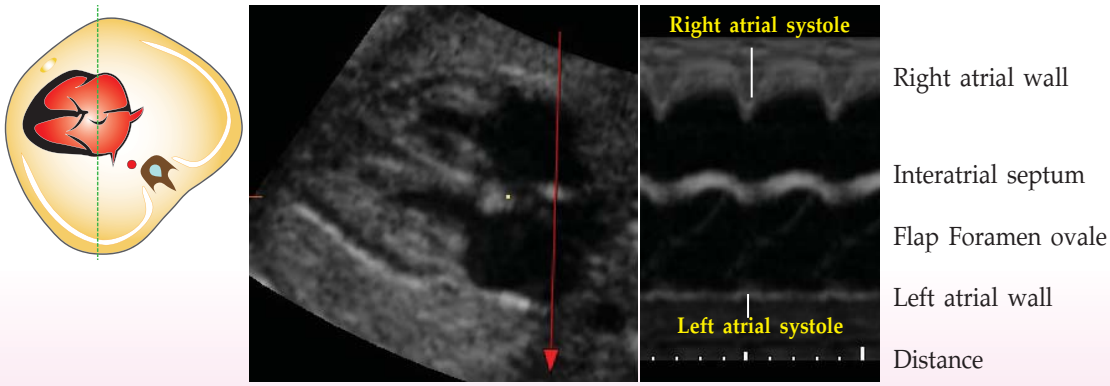

รูปที่ 10-3 *ภาพ M-mode ตัดผ่าน atrium ทั้งสองข้าง และ flap foramen ovale ที่จะเปิดเข้าไปใน left atrium รวมถึงตำแหน่งที่เกิด atrial systole ของแต่ละข้าง*

- Atrioventricular(AV) valve (รูปที่ 10-4) ถ้าวางแนว M line ผ่าน atrioventricular valve ทั้งสองข้าง จะสามารถวัดขนาดและประเมินการทำงานของ valves และ ventricle ได้
- Ventricles (รูปที่ 10-4) ในช่วงทีมี ventricular systole จะเห็นว่าแนวที่แสดง ventricular wall จะเข้ามาชิดแนวกลางที่เป็น interventricular septum ตำแหน่งที่เข้ามาชิดแนวกลางมากที่สุด หรือ peak แสดงถึง end systole และจะค่อย ๆ ห่างออกมาในจังหวะ diastole ซึ่งจะเห็นพร้อมกับการที่ valve เริ่มเปิด ส่วน interventricular septum จะหนาขึ้นในจังหวะ systole

Left parasternal view

คือ วิว long axis ของ aorta ที่เห็น aorta ออกจาก left ventricle ในวิวนี้ส่วนใหญ่ใช้วัดขนาด aorta, right ventricle และ atrium เป็นหลัก ต้องวาง M line ตั้งฉากผ่านทั้ง 3 ส่วนนี้ ดังรูป 10-5

การประยุกต์ใช้ M mode

1. วัดขนาดโครงสร้างของหัวใจ

การวัดขนาดของหัวใจนั้น ถ้าทำด้วย M mode จะได้ค่าที่ถูกต้องมากกว่าใช้ B mode ธรรมดา เพราะสามารถปรับเลื่อนไปยังภาพที่ต้องการได้ แต่ข้อจำกัดคือ ต้องทำในภาพที่เหมาะสมเท่านั้น ซึ่งในบางครั้งก็ไม่สามารถทำได้เพราะการเคลื่อนไหวของทารก

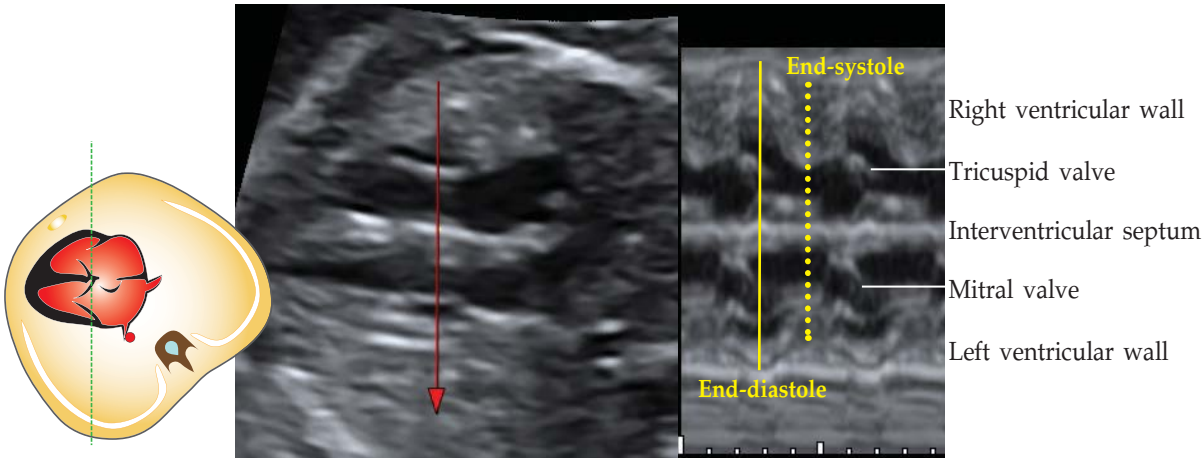

รูปที่ 10-4 *ภาพ M-mode ตัดผ่านระดับ atrioventricular valves แสดงจังหวะ diastole และ systole*

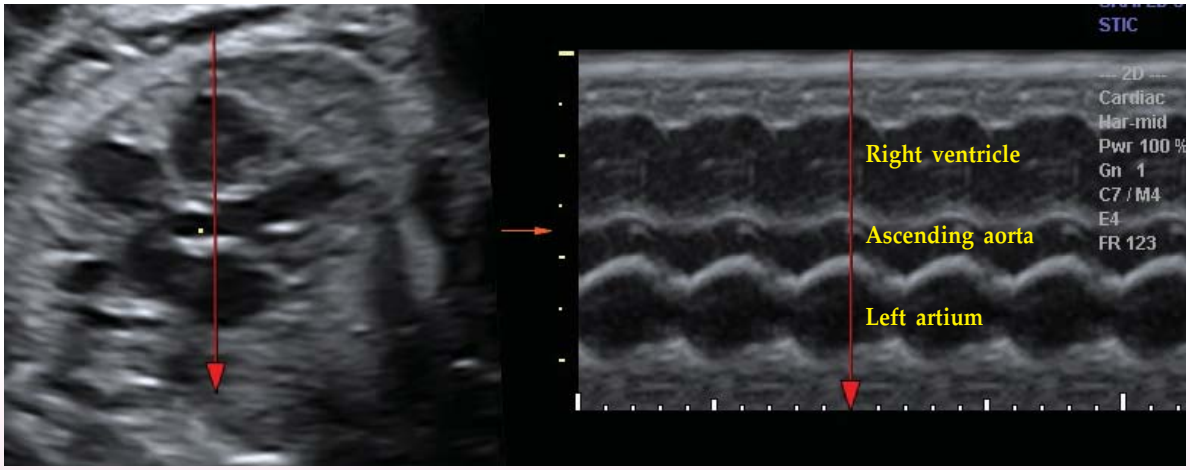

รูปที่ 10-5 *ภาพ M-mode ในวิว left parasternal แสดง right ventricle, aorta และ left atrium*

การวัดขนาดของ atrium และ ventricle รวมถึงขนาดของผนังกั้นห้องหัวใจ (septal and left ventricular free wall thickness) ทำได้ทั้งในวิว long axis หรือในวิว short axis ของ left ventricle ในระดับที่ต่ำกว่า mitral valve และวาง M line ให้ตั้งฉากกับผนังของ ventricle การประเมินขณะหัวใจบีบตัว (systole) ให้ดูจากความหนาของ ผนังห้องหัวใจและ ผนังกั้นห้อง โดยจะเห็นว่า ผนังห้องหัวใจจะเคลื่อนเข้าใกล้ interventricular septum มากที่สุดในจังหวะบีบตัว แต่ในช่วงคลายตัวจะอยู่ห่างออกมา ลักษณะคล้ายลูกคลื่น

การวัดขนาด ventricle[1]

ส่วนใหญ่จะวัดได้จาก Four chamber view ของจังหวะ end diastole โดยวัดค่าต่าง ๆ ดังนี้ (รูปที่ 10-6)

1. *Inner dimension (ID)*
   จะเป็นส่วนที่กว้างที่สุดของ หัวใจห้องล่าง ซึ่งวัดจาก endocardium ของห้องหัวใจของแต่ละข้างมายังขอบด้านในของ interventricular septum ในด้านนั้นๆ และนำมาคำนวณหาสัดส่วนของ right ventricular inner dimension (RVID) ต่อ left ventricular inner dimension(LVID) ในช่วง end-diastole เพื่อดูว่าหัวใจสองข้างมีขนาดได้สัดส่วนกันหรือไม่ (cardiac disproportion)

   จากการศึกษาของ DeVore, GR. ในปี 1984[1] พบว่า เมื่อคำนวณอัตราส่วนระหว่าง ขนาดของ right/left ventricles เมื่อเทียบกับอายุครรภ์ที่อ้างอิงจาก biparietal diameter(BPD) พบว่า จะมีอัตราส่วนพอ ๆ กัน (1:1) คงที่ตลอดการตั้งครรภ์
2. *Biventricular outer dimension (BVOD)*
   คือ ขนาดของหัวใจที่วัดจากขอบนอกของ ventricle ทั้งสองข้าง ให้วัดจากแนวเส้นที่เป็น epicardiumของ left ventricle ไปยัง epicardium ของ right ventricle โดยจะเป็นการวัดขนาดจากผนังกล้ามเนื้อของ ventricle ทั้งสองข้าง ผนังกั้นห้อง และขนาดห้องหัวใจ ในจังหวะ diastole
3. *Ventricular wall thickness (VWT)*
   ในการวัดค่าความหนาโดยรวมของผนังกล้ามเนื้อหัวใจทั้งหมด ซึ่งประกอบไปด้วย ความหนาของผนังห้องหัวใจด้านล่างซ้าย, ขวาและผนังกั้นห้องหัวใจ อาจใช้วิธีการคำนวณจากค่า end diastolic biventricular outer dimension ลบด้วยค่า right และ left end diastolic inner dimensions ซึ่งทำได้ง่ายและนิยมใช้กันมากกว่าอีกวิธีที่วัดความหนาของผนังแต่ละด้านในช่วง end diastolic แยกกันไปเลย
4. *การวัดระยะเคลื่อนไหวของ mitral และ tricuspid valves*[2]
   เป็นการวัดระยะทางที่ valve สามารถเคลื่อนไหวไปได้ ทำโดยวาง M line ผ่านตัว valve โดยตรง และวัดขนาดหรือระยะทางที่ valve สามารถขยับไปถึง ให้วัดขนาดของ valves หลังจากที่ valves เปิด ในจังหวะ diastole

การวัดขนาดของ aortic root และ left atrium[3]

การวัดขนาดของเส้นเลือด aorta ให้เริ่มจาก long axis view ของ aorta ใน five chamber view วาง M line ให้ตั้งฉากกับ right ventricle ผนังของ aorta ที่ระดับของ aortic valve และ left atrium ในจังหวะ systole จะเห็น aortic root โป่งออก ควรวัดขนาดของ aortic root ใน plane นี้ เพื่อให้ได้ค่าที่ถูกต้อง (รูปที่ 10-7)

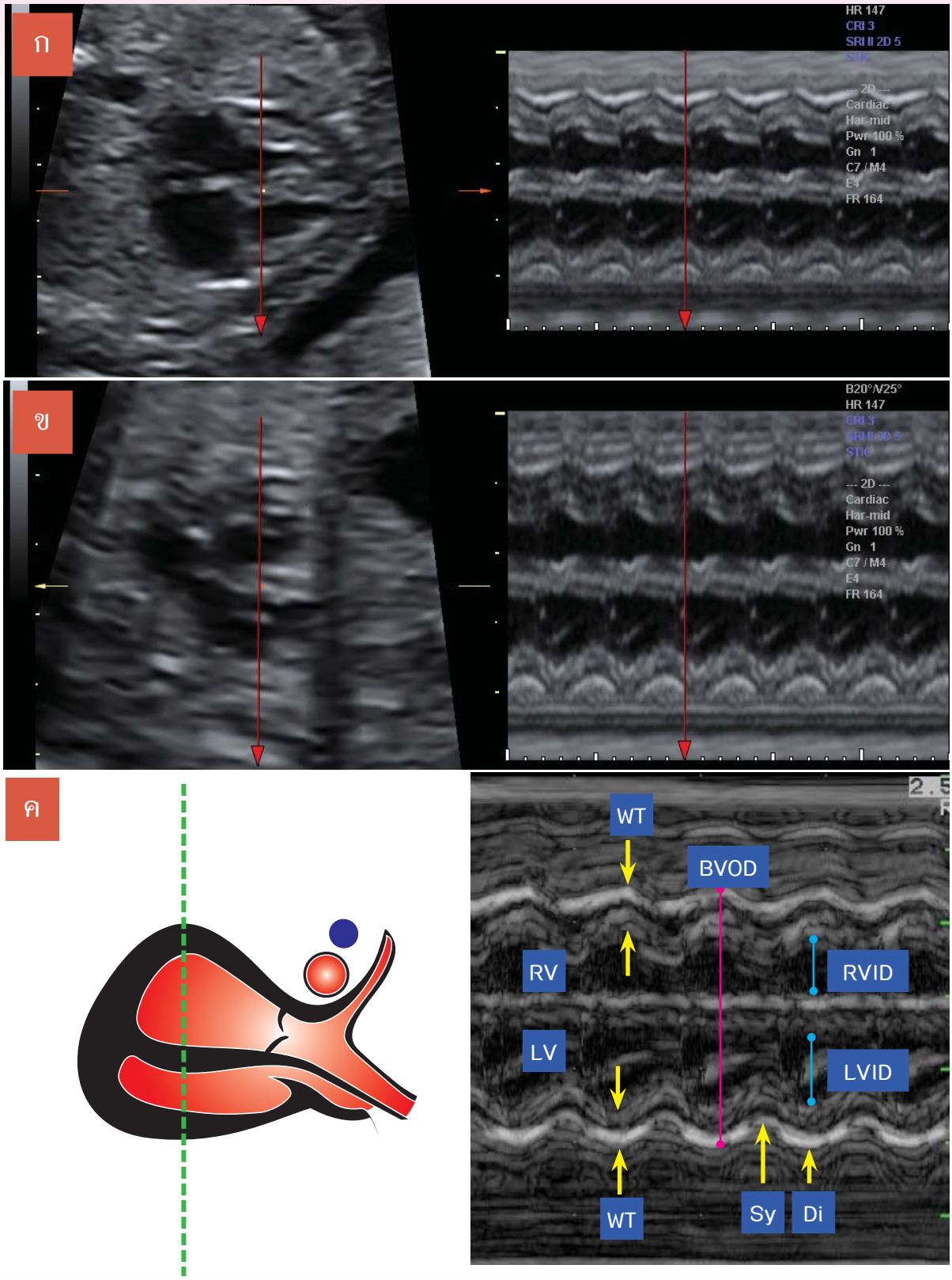

รูปที่ 10-6 *ภาพ M mode ใน long axis (ก) และ short axis view (ข) ของ ventricle แสดงการวัดค่าต่าง ๆ (ค) ; BVOD = biventricular outer dimension, RVID = right ventricular inner dimension, LVID = left ventricular inner dimension, WT = wall thickness, RV = right ventricle, LV = left ventricle, Sy = end-systole, and Di = end-diastole.*

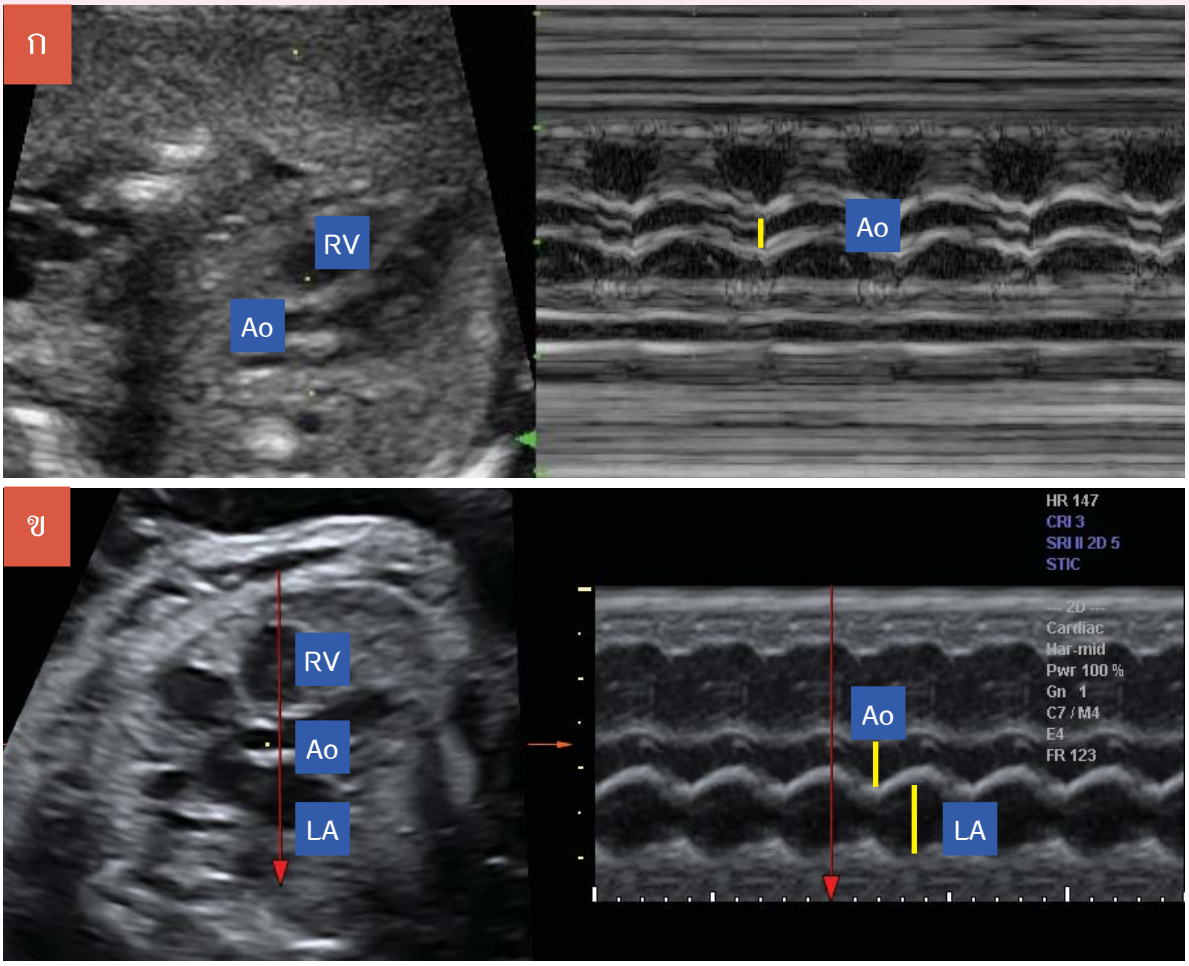

รูปที่ 10-7 *ภาพ M mode ในระดับ five chamber view แสดงการวัดขนาด aortic root (Ao) และ left atrium (LA) ใน long axis view (RV = right ventricle)*

2. ประเมินการทำงานของหัวใจ[4]

สามารถประเมินการทำงานของหัวใจ (cardiac function) โดยเฉพาะ left ventricle ซึ่งบอกถึง การทำงานในจังหวะบีบตัวของหัวใจ โดยตรวจจาก M mode ของ short axis view ของ left ventricle คำนวณจากค่าที่ได้จากการวัดขนาดของ ventricle โดยวัดจากแนวขอบด้านในของ left ventricle ไปยังขอบของ interventricular septum ในจังหวะ end diastole จะได้ค่า end diastolic dimension (EDD) ซึ่งเป็น diameter ที่กว้างที่สุด และในจังหวะ end systole จะได้ค่า end systolic dimension (ESD) ที่เป็น diameter ที่เล็กที่สุด และนำมาคำนวณหาค่า systolic function จากสูตร (รูปที่ 10-8)

Shortening fraction (SF)

= EDD - ESD / EDD

นอกจากนี้ยังมีสูตรการคำนวณ

Mean circumferential shortening

= EDD - ESD / Ejection time x EDD

ค่า shortening fraction ของทารกในครรภ์ปกติมีค่าประมาณร้อยละ 28 – 40 โดยจะคงที่ตลอดการตั้งครรภ์ ตั้งแต่อายุครรภ์ 18-40 สัปดาห์ เช่นเดียวกับค่า mean circumferential shortening และถ้ามีความผิดปกติในการทำงานของหัวใจ เช่น right side heart failure ค่า shortening fraction และ mean circumferential shortening จะน้อยกว่า 5th centile โดยตารางที่ 10-1 แสดงค่าปกติของการทำงานของหัวใจ

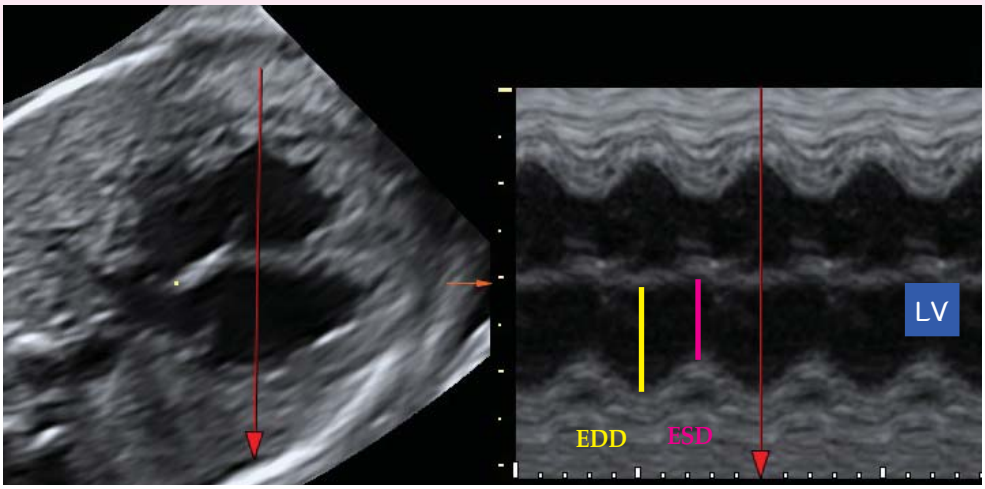

รูปที่ 10-8 *ภาพ M mode ในระดับ four chamber view แสดงการวัดค่าshortening fraction; EDD = End diastolic dimension; ESD = End systolic dimension และ LV = left ventricle*

3. ประเมินจังหวะการทำงานของ atrium และ ventricle[5;6]

ในการตรวจจังหวะการเต้นของหัวใจนั้น ควรตรวจใน four chamber view หรือ short axis view ที่สามารถเห็นได้ทั้งใน atrium และ ventricle โดยวาง M line ให้ผ่านผนัง atrium และ ventricle ที่เห็นได้ชัดเจน จะทำให้ง่ายต่อการแปลผล หรือ อาจวางใน plane ที่เห็น atrium กับ aortic valve ก็ได้ ในจังหวะการเต้นของหัวใจตามปกติแล้ว จะเกิดจากกระแสไฟฟ้ากระตุ้นผ่านไปยัง sinoatrial node ที่ atrium และจึงส่งต่อไปยัง ventricle ตาม Bundle of his (รูปที่ 10-9) ทำให้จังหวะการบีบตัวของ atrium นำมาก่อน การบีบตัวของ ventricle โดยเฉลี่ยใช้เวลาประมาณ 80-120 ms (รูปที่ 10-10) สำหรับการเต้นของหัวใจในอัตรา 140 ครั้งต่อนาที ช่วงเวลาระหว่าง การบีบตัวของ atrium ก่อนจะไปถึงการบีบตัวของ ventricle ทำได้โดยการวัด PR interval จาก Doppler mode

จังหวะการเต้นของหัวใจผิดปกติ (arrhythmia) แบ่งออกได้เป็น 3 กลุ่มใหญ่ ๆ ได้แก่ irregular rhythms, tachyarrhytmia, bradyarrhythmia ส่วนใหญ่สามารถเห็นได้ชัดเจนจากภาพ 2D แต่การทำ M-mode หรือ pulse-wave Doppler อาจสามารถให้ข้อมูลเพิ่มเติมได้เกี่ยวกับสาเหตุของการเกิด arrhythmia ในการตรวจทารกที่มีจังหวะการเต้นหัวใจผิดปกติ ต้องประเมินก่อนว่ามีความผิดปกติทางโครงสร้างร่วมด้วยหรือไม่ และต้องดูว่าจังหวะการเต้นหัวใจที่ผิดปกตินั้น regular หรือ irregular และ การเต้นของหัวใจห้องบน (atrium) กับหัวใจห้องล่าง (ventricle) มีลักษณะ synchrony หรือ asynchrony

ตารางที่ 10-1 *ค่าการทำงานของหัวใจที่วัดได้จากการตรวจด้วย M mode*[1]

	5th percentile	Mean	95th percentile	SD
Right ventricle				
■ Fractional shortening	0.25	0.32	0.4	0.038
■ Mean circmferential shortening	0.95	1.3	1.65	0.18
Left ventricle				
■ Fractional shortening	0.26	0.33	0.41	0.038
■ Mean circmferential shortening	0.92	1.34	1.77	0.21

Irregular rhythm หรือ Ectopic beat

เป็นภาวะที่พบบ่อย ส่วนใหญ่เกิดในช่วงอายุครรภ์ 28-32 สัปดาห์ สาเหตุมักเกิดจาก premature atrial contractions (PAC) หรือ atrial ectopic beat ส่วนใหญ่เกิดขึ้นเอง เกิดจากมีการนำไฟฟ้าจากจุดที่ไม่ใช่ sinoatrial (SA) node ตามปกติ ทำให้เกิด atrial contraction มาเร็วกว่าปกติ บางครั้งอาจชักนำให้มี ventricular contraction ตามมาได้เร็วกว่าปกติด้วยเหมือนกัน แต่ส่วนใหญ่จะมีเพียงแค่ atrial contraction มาเพียงอย่างเดียว (รูปที่ 10-11) PAC อาจมีสาเหตุจากมารดาได้รับสารนิโคติน คาเฟอีน หรือ แอลกอฮอล์ และอาจพบร่วมกับภาวะหัวใจพิการแต่กำเนิดได้ร้อยละ 1-2 หรืออาจตามมาด้วย tachycardia ได้ร้อยละ 2-3 ส่วน ventricular ectopic beat ก็เกิดขึ้นได้เหมือนกัน แต่ไม่บ่อย หรือ intermittent type ของ 2-degree AV block และมักเป็นเพียงช่วงระยะเวลาสั้น ๆ มักไม่ก่อให้เกิดปัญหาต่อทารกในครรภ์ แต่ในบางรายอาจชักนำให้เกิดภาวะ supraventricular tachycardia (SVT) ได้ โอกาสเกิด PAC ต่อ PVC คิดเป็น 10 : 1 และแยกกันค่อนข้างยาก แต่ถ้าตรวจพบมี tricuspid regurgitation, small a wave ของ inferior vena cava waveform ส่วนใหญ่มักเกิดจาก ventricle

Tachyarrhythmia

หมายถึงภาวะที่หัวใจทารกเต้นเร็วกว่า 180 ครั้งต่อนาที ร้อยละ 66-90 เกิดจากภาวะ SVT และร้อยละ 10-30 เกิดจาก atrial flutter

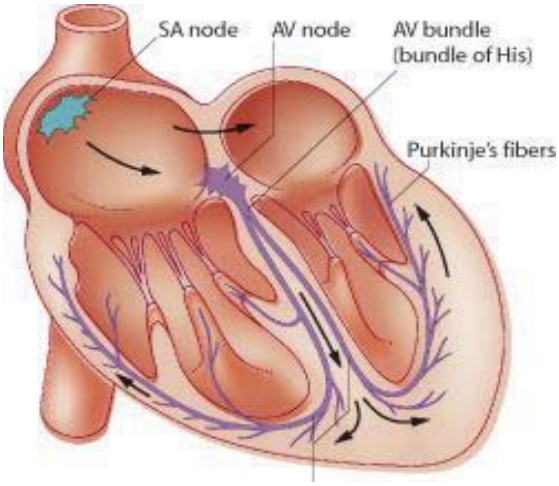

รูปที่ 10-9 *ภาพแสดงการนำไฟฟ้าภายในหัวใจ (SA = sinoatrial node และ AV node = atrioventricular node) (นำมาจาก medical-dictionary.thefreedictionary.com)*

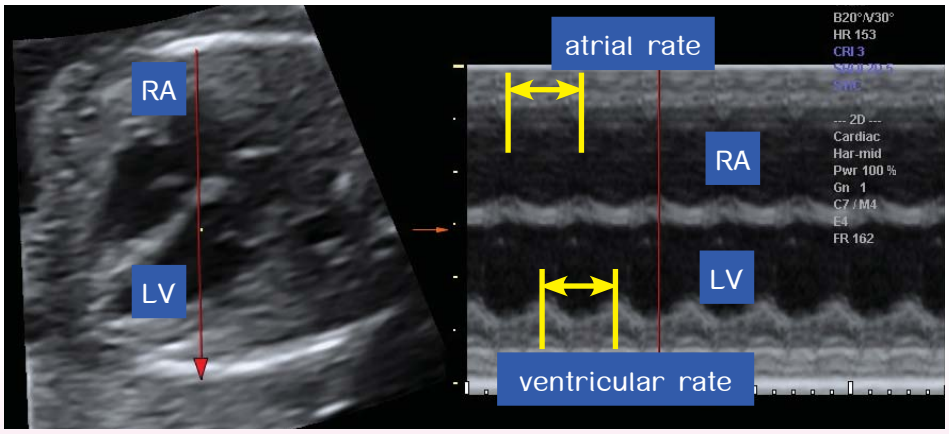

รูปที่ 10-10 *ภาพ M mode ในระดับ four chamber view แสดงการวาง M line ผ่าน right atrium (RA) และ left ventricle (LV)*

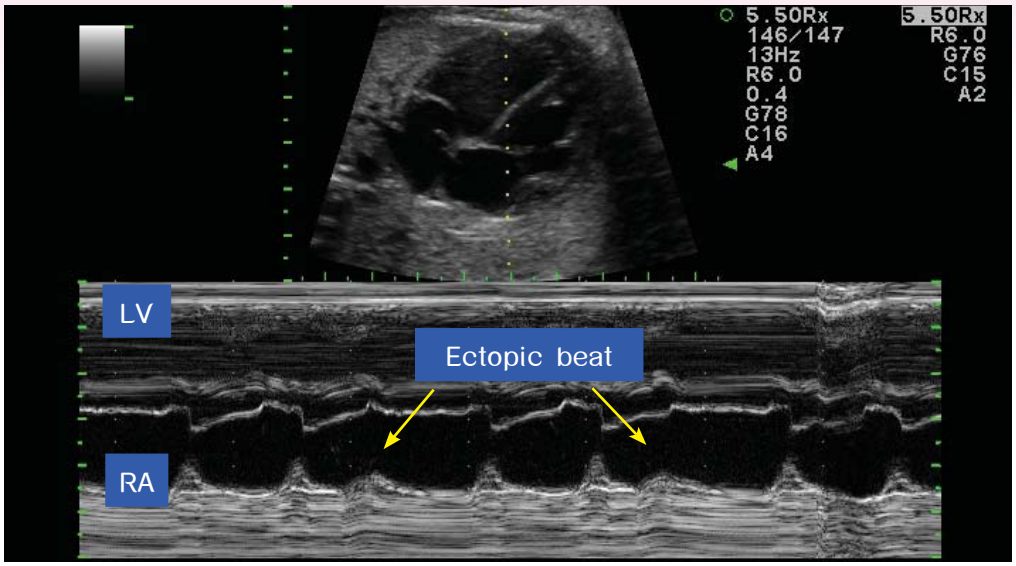

รูปที่ 10-11 *ภาพ M mode ในระดับ four chamber view แสดงการวาง M line ผ่าน right atrium (RA) และ left ventricle (LV) จะเห็น ectopic beat ใน right atrium ที่มาเร็วกว่าปกติ โดยที่ไม่มี ventricular contraction ตามหลัง*

Supraventricular tachycardia (SVT)

เป็นภาวะที่หัวใจทารกเต้นเร็วโดยมีอัตราการเต้นของ atrium และ ventricle เท่ากัน เป็นสัดส่วน 1:1 โดยทั่วไปจะมีอัตราการเต้นของหัวใจประมาณ 220-260 ครั้งต่อนาที[7] (รูปที่ 10-12)

Atrial flutter (AF)

เป็นภาวะที่หัวใจทารกเต้นเร็ว จะพบว่า atrium มีอัตราการเต้นเร็วกว่า ventricle อัตราการเต้นของ atrium ประมาณ 300-500 ครั้งต่อนาที ในขณะที่ventricle เต้นช้ากว่าประมาณครึ่งหนึ่ง (240-250 ครั้งต่อนาที) ซึ่งเป็นผลมาจาก conduction delay อัตราการเต้นของ atrium และ ventricle เป็น 2:1 หรือ 3:1 ภาวะ atrial flutter มักสัมพันธ์กับความพิการแต่กำเนิดของหัวใจหรือโครโมโซมทารกผิดปกติหรือภาวะอื่น ๆ ได้สูงถึงร้อยละ 30[7] (รูปที่ 10-13)

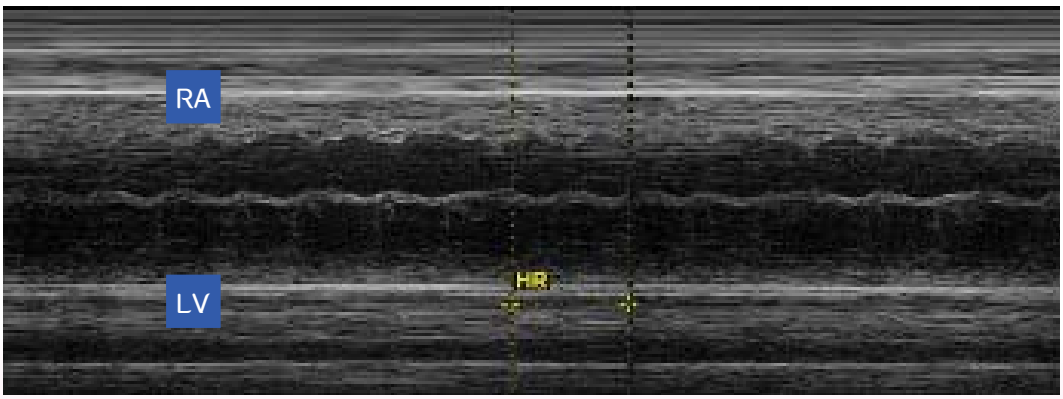

รูปที่ 10-12 *Supraventricular tachycardia: ภาพ M mode ในระดับ four chamber view วาง M line ผ่าน right atrium (RA) และ left ventricle (LV) วัดอัตราการเต้นของหัวใจได้ 226 ครั้งต่อนาที และอัตราส่วน atrium : ventricle เป็น 1 : 1*

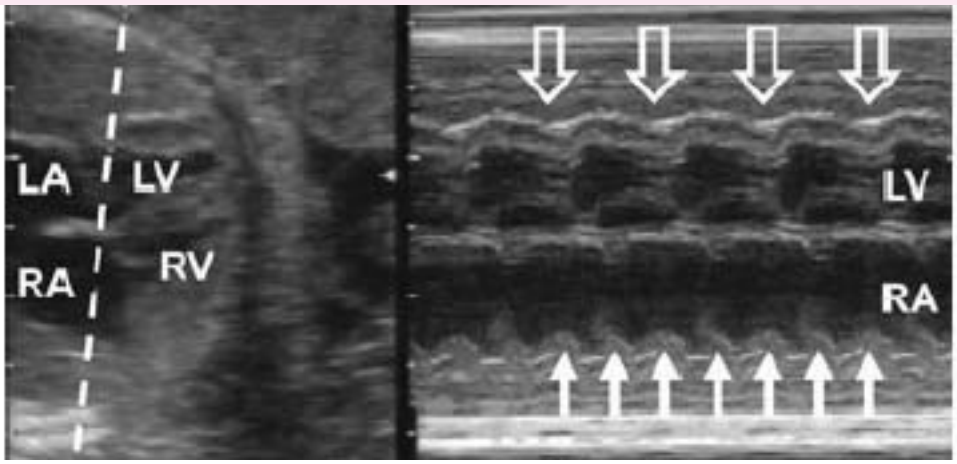

รูปที่ 10-13 *ภาพ M mode ในระดับ four chamber view ในรายที่เป็น atrial flutter แสดงการวาง M line ผ่าน right atrium (RA) และ left ventricle (LV) อัตราส่วน atrium : ventricle เป็น 2 : 1, atrial rate = 510 bpm และ ventricular rate = 255 bpm*

Sinus tachycardia

พบได้น้อย อาจมีสาเหตุจากการมารดามีไข้ มีการติดเชื้อ มีภาวะช็อค หรือจากยาบางอย่าง โดยทั่วไปอัตราการเต้นของหัวใจทารกในภาวะนี้อยู่ในช่วง 180-200 ครั้งต่อนาที

Bradyarrhythmia

หมายถึงภาวะที่หัวใจทารกเต้นช้ากว่า 100 ครั้งต่อนาที สาเหตุส่วนใหญ่เกิดจาก blocked PACs, atrioventicular block, และ sinus bradycardia ส่วนหัวใจทารกเต้นช้าเป็นระยะเวลาสั้น ๆ พบได้บ่อยและมักสัมพันธ์กับ vagal stimulation อันเนื่องมาจากหน้าท้องมารดาถูกกด (จากหัวตรวจอัลตราซาวด์) หรือเกิดจากสายสะดือทารกถูกกดชั่วคราว

Atrioventricular (AV) block

เป็นสาเหตุที่สำคัญของการเกิด bradycardia ในกรณีที่เป็น second degree heart block จะพบว่า atrial beat บางตัวเท่านั้นที่จะส่งกระแสไฟฟ้าผ่าน atrioventricular(AV) node ไปยังหัวใจห้องล่างได้ เช่น หากเป็น 2:1 heart block ก็จะพบว่าการเต้นของหัวใจห้องล่างจะช้าเป็นครึ่งหนึ่งของอัตราการเต้นของหัวใจห้องบน (รูปที่ 10-14) สำหรับภาวะ complete AV block การเต้นของหัวใจห้องบนและห้องล่างจะไม่สัมพันธ์กัน โดยที่อัตราการเต้นของหัวใจห้องบนยังคงสม่ำเสมอดีอยู่ (regular atrial rate) แต่ไม่สามารถส่งกระแสไฟฟ้าผ่าน atrioventricular node ไปได้ หัวใจห้องล่างจึงเต้นช้า (ประมาณ 40-90 ครั้งต่อนาที) มักพบในกรณีทารกมีหัวใจพิการแต่กำเนิดหรือสัมพันธ์กับโรคทาง autoimmine ในมารดา เช่น systemic lupus erythematosus หรือ Sjogren syndrome เป็นต้น ภาวะนี้ต้องแยกจาก blocked PACs ซึ่งเป็นภาวะที่มักจะไม่มีอันตรายและหายได้เอง โดยภาวะ blocked PACs เกิดจาก atrial bigeminy ซึ่งเป็นการเต้นผิดปกติของหัวใจห้องบน ทำให้จังหวะที่หัวใจห้องบนมีการเต้นผิดปกตินั้นกระแสไฟฟ้าจะถูก block ไว้โดย AV node[7]

Sinus bradycardia

หัวใจห้องบนและห้องล่างจะเต้นเป็นจังหวะช้า ๆ สม่ำเสมอสัมพันธ์กันโดยมีอัตราการเต้นของหัวใจห้องบนและห้องล่างเป็นสัดส่วน 1:1 ส่วนใหญ่จะเต้นประมาณ 80-120 ครั้งต่อนาที สาเหตุอาจเกิดจากหัวใจพิการแต่กำเนิด (เช่น left atrial isomerism), prolonged QT syndrome, หรือ fetal distress

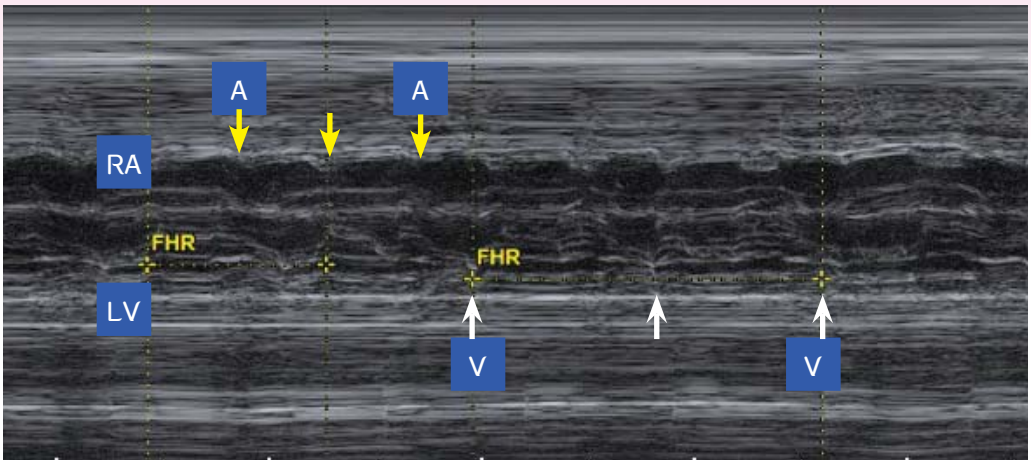

รูปที่ 10-14 *ภาพ M mode ในระดับ four chamber view ในรายที่เป็น heart block วาง M line ผ่าน right atrium (RA) และ left ventricle (LV) อัตราส่วน atrium : ventricle เป็น 1 : 2, atrial rate = 143 bpm และ ventricular rate = 73 bpm*

สรุป

การตรวจหัวใจทารกในครรภ์ด้วย M mode ในปัจจุบันมีที่ใช้ค่อนข้างน้อย แต่ก็ยังมีประโยชน์ที่ใช้อยู่ คือ ประเมินการทำงานของหัวใจด้วย shortening fraction และการตรวจหาความผิดปกติของอัตราการเต้นของหัวใจหรือหัวใจเต้นผิดจังหวะ

เอกสารอ้างอิง

1) DeVore GR, Siassi B, Platt LD. Fetal echocardiography. IV. M-mode assessment of ventricular size and contractility during the second and third trimesters of pregnancy in the normal fetus. Am J Obstet Gynecol 1984 Dec 15;150(8):981-8.
2) De Vore GR, Siassi B, Platt LD. Use of femur length as a means of assessing M-mode ventricular dimensions during second and third trimesters of pregnancy in normal fetus. J Clin Ultrasound 1985 Nov;13(9):619-25.
3) DeVore GR, Siassi B, Platt LD. Fetal echocardiography. V. M-mode measurements of the aortic root and aortic valve in second- and third-trimester normal human fetuses. Am J Obstet Gynecol 1985 Jul 1;152(5):543-50.
4) DeVore GR. Assessing fetal cardiac ventricular function. Semin Fetal Neonatal Med 2005 Dec;10(6):515-41.
5) Allan LD, Cook AC, Huggon IC. Fetal Echocardiography: A Practical Guide. Cambridge University Press; 2009.
6) Drose JA. Fetal Echocardiography. Saunders; 2010.
7) Jaeggi ET, Nii M. Fetal brady- and tachyarrhythmias: new and accepted diagnostic and treatment methods. Semin Fetal Neonatal Med 2005 Dec;10(6):504-14.

บทที่ 11

การตรวจหัวใจทารกในครรภ์ ในช่วงไตรมาสแรก

Fetal Cardiac Examination in the First Trimester

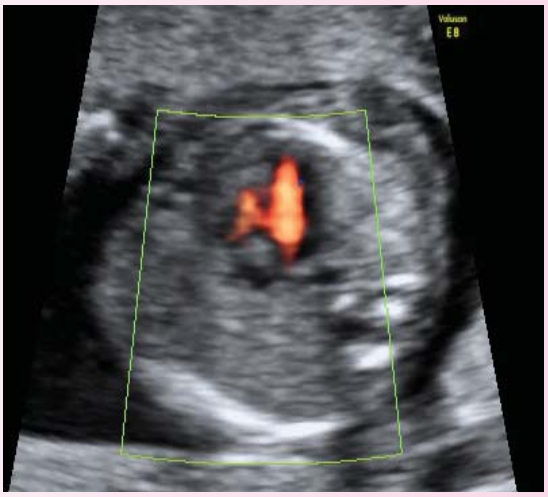

การวินิจฉัยภาวะหัวใจพิการแต่กำเนิด โดยการตรวจอัลตราซาวด์ทารกในครรภ์ ส่วนใหญ่จะทำในช่วงอายุครรภ์ 18-22 สัปดาห์ เพราะสามารถเห็นความผิดปกติได้ชัดเจน แต่ในปัจจุบันเครื่องอัลตราซาวด์ได้มีการพัฒนาคุณภาพทำให้สามารถตรวจหัวใจทารกที่อายุครรภ์น้อยๆ ได้ดีขึ้น ปัจจุบันจึงเริ่มมีการตรวจหัวใจทารกในครรภ์โดยละเอียดตั้งแต่ช่วงไตรมาสแรก โดยเฉพาะในกลุ่มสตรีตั้งครรภ์ที่มีความเสี่ยงที่จะเกิดทารกหัวใจพิการแต่กำเนิด ถ้าพบความผิดปกติยังมีช่วงเวลาในการตรวจวินิจฉัยเพิ่มเติม รวมถึงการให้คำปรึกษาทางพันธุกรรม ในรายที่ต้องยุติการตั้งครรภ์ก็สามารถทำได้ตั้งแต่อายุครรภ์น้อย ๆ ลดความเสี่ยงของกระบวนการทำแท้งให้ปลอดภัยมาก ในบางรายอาจพิจารณาให้ทางเลือกในการรักษาด้วยยา และรอการตอบสนองได้ตั้งแต่อายุครรภ์น้อย ๆ[1] แต่อย่างไรก็ดีการตรวจหัวใจตั้งแต่ไตรมาสแรกก็มีข้อจำกัดอยู่มาก ยังคงเป็นเพียงการคัดกรองเบื้องต้นและต้องอาศัยการตรวจละเอียดในช่วง 18-22 สัปดาห์ ร่วมด้วยในทุกราย ไม่สามารถทำแต่ในไตรมาสแรกเพียงอย่างเดียวได้

ตารางที่ 11-1 *การเจริญพัฒนาของระบบหัวใจและหลอดเลือดในแต่ละช่วงอายุครรภ์*[3]

อายุครรภ์	โครงสร้าง
6	First heart beat
8	Septate formation, arterial และ venous formation
9	Aorta
10	Atrioventricular valves, arch
12	Brachiocephalic และ carotid arteries
11-15	superior vena cava and inferior vena cava
12-14	Pulmonary vein

ช่วงเวลาที่เหมาะสมในการตรวจหัวใจในไตรมาสแรก (First Trimester)

การพัฒนาของระบบหัวใจและหลอดเลือด จะอยู่ในช่วง 3-6 สัปดาห์หลังการตกไข่ โดยจะเห็นการเต้นของหัวใจได้เร็วที่สุดตอนอายุครรภ์ 5-6 สัปดาห์ โครงสร้างของหัวใจและการทำงานจะเริ่มตรวจได้ตั้งแต่ช่วงอายุครรภ์ 11 สัปดาห์ แต่ถ้าต้องการรายละเอียดของหลอดเลือดใหญ่ที่ออกจากหัวใจ ต้องทำในช่วงอายุครรภ์ 12 สัปดาห์ขึ้นไป[2] ดังแสดงในตารางที่ 11-1

นอกจากนี้ยังมีปัจจัยที่สำคัญในเรื่องของความปลอดภัยจากคลื่นเสียงความถี่สูงหรืออัลตราซาวด์ ไม่ว่าจะเป็น thermal index หรือ mechanical index และยังเป็นที่ถกเถียงกันอยู่ในกรณีที่ใช้คลื่นเสียงดอพเลอร์ในอายุครรภ์น้อยกว่า 10 สัปดาห์ ที่ยังอยู่ในช่วงพัฒนาการของอวัยวะ (organogenesis) ซึ่งจะส่งผลกระทบต่อพัฒนาการของทารกในครรภ์ได้ และระยะเวลาที่ใช้ในการตรวจก็ยังเป็นอีกปัจจัยหนึ่งของการพิจารณาเรื่องความปลอดภัยต่อทารกในครรภ์[4] ทั้งนี้ International Society of Ultrasound in Obstetrics and Gynecology ในปี 2011 ได้แนะนำให้ทำการตรวจคลื่นเสียงดอพเลอร์ในช่วงอายุครรภ์11 ถึง 13^{+6} สัปดาห์ได้ โดยกำหนดให้ค่า Thermal index ควรน้อยกว่า 1 และให้ใช้เวลาในการตรวจให้น้อยที่สุด ประมาณ 5-10 นาที หรือไม่เกิน 60 นาที[5] และ British Medical Ultrasound Society (BMUS) ในปี 2010[6] ได้กำหนดระยะเวลาที่ใช้ในการตรวจที่เหมาะสมกับค่า Thermal index ดังแสดงในตารางที่ 11-2

การตรวจตั้งแต่อายุครรภ์น้อย ๆ ส่วนใหญ่ไม่สามารถตรวจหาได้ทุกวิวเหมือนในช่วง 18-22 สัปดาห์ บางรายงานเช่น Ledere และคณะ ในปี 2006[7] พบว่าในไตรมาสแรกจะตรวจหา four chamber view ได้ร้อยละ 57 และ outflow tract ได้ร้อยละ 59 ในขณะ

ตารางที่ 11-2 *ระยะเวลาที่ใช้ในการตรวจได้อย่างปลอดภัย ในแต่ละช่วงของค่า Thermal index ที่แตกต่างกัน*[6]

ค่า Thermal index	0-0.7	>0.7-1	>1-1.5	>1.5-2	>2-2.5	>2.5-3	>3
ระยะเวลาในการตรวจ (นาที)	ไม่จำกัด	<60	<30	<15	<4	<1	ไม่แนะนำให้ตรวจ

ที่ Yagel และคณะในปี 1995[8] พบว่าสามารถตรวจดูกายวิภาคของหัวใจได้ถึงร้อยละ 95 ในช่วง 11-12 สัปดาห์ และสามารถตรวจได้หมดทุกรายตั้งแต่อายุครรภ์ 13 สัปดาห์ขึ้นไป บางรายงานเช่น Vimpelli ในปี 2006 พบว่าการตรวจในไตรมาสแรก จะสามารถทำได้ครบถ้วนและน่าพึงพอใจทุกวิว เพียงร้อยละ 58[9] ดังนั้นการตรวจขึ้นอยู่กับประสบการณ์และความชำนาญของผู้ตรวจ คุณภาพของเครื่องตรวจ และท่าของทารกในครรภ์ สาเหตุส่วนใหญ่ที่ทำให้ไม่สามารถตรวจพบความผิดปกติ สรุปได้ดังนี้[10]

- ไม่สามารถตรวจให้เห็นลักษณะทางกายวิภาคได้ครบถ้วน ซึ่งเกิดจากเทคนิคในการตรวจ
- ขนาดของตัวเด็กตามอายุครรภ์ที่ยิ่งเล็กก็ตรวจได้ยาก และท่าของเด็กที่ไม่เอื้อต่อการตรวจ
- การดำเนินของโรคหัวใจนั้น ๆ บางอย่างจะเห็นชัดเมื่ออายุครรภ์มากขึ้น
- ประสบการณ์และความชำนาญของผู้ตรวจ

แต่โดยสรุป แนะนำให้ตรวจในช่วง 11-16 สัปดาห์ แต่ถ้าต้องการตรวจคลื่นเสียงดอพเลอร์ให้เริ่มทำที่อายุครรภ์ 12 สัปดาห์ขึ้นไป

การตรวจอัลตราซาวด์ทางหน้าท้องหรือทางช่องคลอด

การตรวจอัลตราซาวด์ทางช่องคลอดจะสามารถเห็นรายละเอียดได้ดีกว่าการตรวจทางหน้าท้อง โดยเฉพาะในช่วงไตรมาสแรก Gembruch และคณะ[11] ได้ศึกษาเปรียบเทียบระหว่างการตรวจทางหน้าท้องและทางช่องคลอด พบว่า ในช่วงอายุครรภ์ระหว่าง 10-13 สัปดาห์ การตรวจทางช่องคลอดจะสามารถเห็นวิว four chamber และ เส้นเลือดใหญ่ที่ออกจากหัวใจได้ชัดเจน แต่ถ้าช่วง 13-14 สัปดาห์ การตรวจทางหน้าท้องจะดีกว่า Ebrashy และคณะในปี 2010 พบว่าการตรวจทางช่องคลอดในช่วง 11-13 สัปดาห์จะเห็นภาพได้ชัดกว่า แต่อัตราการประสบความสำเร็จในการตรวจหาความผิดปกติโดยทั่วไปไม่ต่างกัน (p=0.414)[12] ถ้ายิ่งอายุครรภ์น้อยเท่าไหร่การตรวจทางช่องคลอดจะได้ภาพที่เห็นชัดยิ่งขึ้น แต่มีข้อจำกัดในการปรับทิศทางของหัวตรวจ เพราะมีพื้นที่น้อยทำให้ขยับได้ไม่มาก และผู้ป่วยจะรู้สึกเจ็บจากการตรวจ การกดที่บริเวณมดลูกจากทางหน้าท้องอาจช่วยให้การมองเห็นดีขึ้น แต่จะทำได้ไม่เกินอายุครรภ์ 13 สัปดาห์[13]

ข้อบ่งชี้ (Indication)[10]

การตรวจคลื่นเสียงความถี่สูงเพื่อดูหัวใจทารกในครรภ์ตั้งแต่ไตรมาสแรก มีข้อบ่งชี้ไม่ต่างจากการตรวจในช่วง 18-22 สัปดาห์ แต่เพื่อลดความกังวลของสตรีตั้งครรภ์ การตรวจเบื้องต้นในไตรมาสแรกอาจทำให้คลายความวิตกกังวลลงได้ กลุ่มความเสี่ยงสูงที่ควรได้รับการตรวจตั้งแต่ไตรมาสแรกได้แก่

- ประวัติโรคหัวใจพิการแต่กำเนิดชนิดรุนแรงในครอบครัวที่เป็นญาติสายตรง ซึ่งความเสี่ยงคิดเป็นร้อยละ 2
- ประวัติโรคทางพันธุกรรมในครอบครัว
- ประวัติเคยตั้งครรภ์ทารกมีความผิดปกติหรือพิการแต่กำเนิด
- การได้รับสารที่เป็น teratogen
- สตรีตั้งครรภ์เป็นเบาหวานตั้งแต่ก่อนตั้งครรภ์ โดยเฉพาะในรายที่ควบคุมได้ไม่ดี และ
- ทารกในครรภ์มีค่า nuchal translucency ตั้งแต่ 3.5 มม. ขึ้นไป หรือ มากกว่า 99 percentile[1,4,13,14] ของอายุครรภ์นั้น ๆ

เทคนิคการตรวจ

การตรวจในช่วงไตรมาสแรกอาศัยหลักการเดียวกันกับการตรวจในช่วง 18-22 สัปดาห์ เริ่มจากการกำหนดตำแหน่งและทิศทางของตัวเด็กเพื่อดูตำแหน่งขวา-ซ้าย

1. Cardiac axis

เริ่มต้นตรวจด้วยการดู cardiac axis ซึ่งในอายุครรภ์น้อย ๆ ก็ดูไม่ง่ายนัก แต่ถ้า axis ผิดปกติ โอกาสที่จะมีความผิดปกติของหัวใจอื่น ๆ จะสูงขึ้น เสมือนเป็นการคัดกรองเบื้องต้นง่าย ๆ ก่อนเริ่มมองหาความผิดปกติอื่น ๆ

เทคนิคการวัด

ทำการวัดจากภาพตัดขวางของ four chamber view โดยต้องเห็น กระดูกซี่โครงเต็มอัน เพียงอันเดียวในแต่ละข้าง ลากเส้นสมมติ 2 เส้น เส้นแรก ลากจากกระดูกสันหลังตรงกลางมายังผนังทรวงอกด้านหน้า เส้นที่สองลากผ่านแนวยาวของหัวใจโดยผ่านมาตามแนวของ interventricular septum ให้วัดมุมระหว่างเส้นทั้งสอง เป็น cardiac axis ดังรูปที่ 11-1

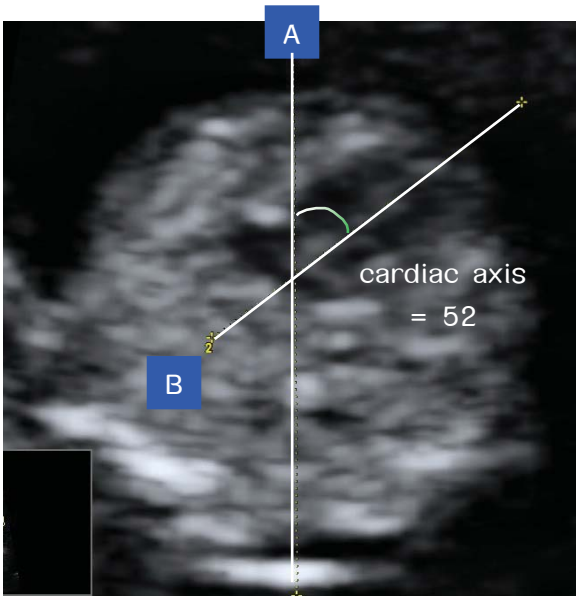

รูปที่ 11-1 *แสดงการวัด cardiac axis โดย A คือเส้นที่ลากจากกระดูกสันหลังตรงกลางมายังผนังทรวงอกด้านหน้า, B คือเส้นที่ลากตามแนวของ interventricular septum*

จากหลาย ๆ การศึกษาพบว่า ความไวในการคัดกรองความผิดปกติคิดเป็นร้อยละ 79.3 และความจำเพาะคิดเป็น 97.6[15] ในช่วงไตรมาสที่สองและสาม cardiac axis จะเอียงมาทางด้านซ้ายเล็กน้อย ทำมุม 45±20 องศา แต่ในช่วงไตรมาสแรกจะต่างกันเล็กน้อย จากการศึกษาของ Sinkovskaya และคณะในปี 2010[16] พบว่า axis ในช่วงอายุครรภ์ 11^{+0}-11^{+6} สัปดาห์ จะเอียงมาทางซ้ายมากกว่าช่วง 12-14^{+6} สัปดาห์ อย่างมีนัยสำคัญทางสถิติ โดยเฉลี่ย จะอยู่ในช่วง 47.6±5.6 องศา (รูปที่ 11-2)

ในรายที่ทำมุมมากกว่า 75 องศา ถือว่า หัวใจเอียงซ้ายมากกว่าปกติ จะพบความผิดปกติของทารกได้ถึงร้อยละ 76 ส่วนใหญ่จะสัมพันธ์กับความผิดปกติที่ซับซ้อน เช่น hypoplastic left heart syndrome, tetralogy of Fallot และ atrioventricular septal defect (รูปที่ 11-3) แต่ถ้าเอียงขวามากกว่าปกติ จะสัมพันธ์กับ heterotaxy syndrome ถ้าเป็นความผิดปกติที่เล็กน้อย ไม่ซับซ้อน เช่น ventricular septal defect จะไม่สัมพันธ์กับ axis

2. อัตราการเต้นของหัวใจ

ควรตรวจหาอัตราการเต้นของหัวใจ แนะนำให้ตรวจด้วย M mode ทุกราย เพราะอัตราการเต้นหัวใจที่ผิดปกติจะเป็นการคัดกรองเบื้องต้น เพื่อหาความผิดปกติของหัวใจต่อไป

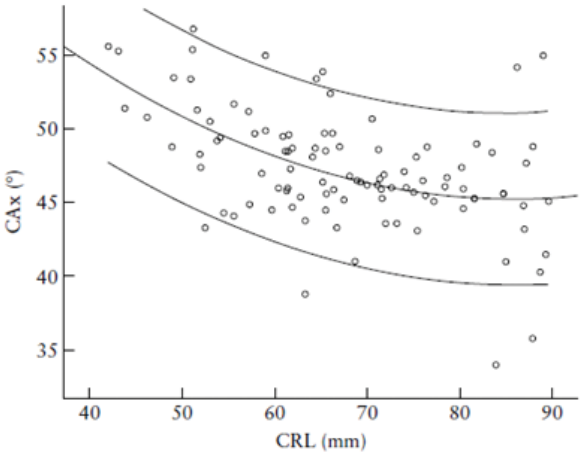

รูปที่ 11-2 *Scatter แสดงความสัมพันธ์ระหว่าง cardiac axis(CAx) ในช่วงอายุครรภ์โดยวัดจาก crown-rump length(CRL) (mean, 5th และ 95th centile)*[16]

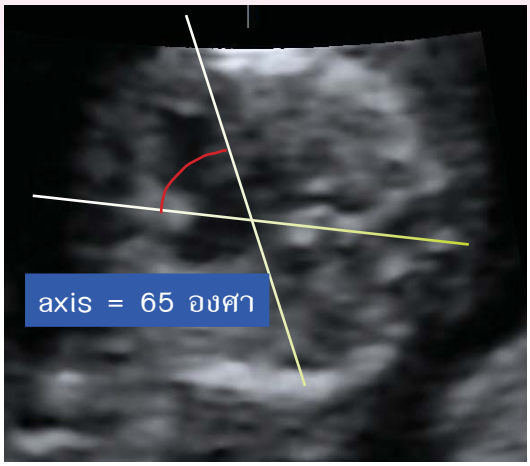

รูปที่ 11-3 *แสดงตัวอย่างการวัด cardiac axis ในรายที่มีความผิดปกติ Hypoplastic left heart syndrome cardiac axis = 65 องศา เอียงซ้ายมากกว่าปกติ*

3. แนวระนาบที่ใช้ในการตรวจ

เหมือนกับการตรวจในไตรมาสที่สองโดยทั่วไป ในที่นี้ขอกล่าวถึงเทคนิคของ Yagel ที่แนะนำไว้ในปี 2001[1] จะประกอบไปด้วย 5 แนวระนาบดังรูปที่ 11-4

1) Transverse view of upper abdomen (รูปที่ 11-5)

สำรวจทิศทาง atrial situs การเชื่อมต่อของเส้นเลือดดำเข้าสู่หัวใจ รวมทั้งตำแหน่งของกระเพาะอาหารถูกต้องตาม situs solitus จริง

2) Four-chamber view (รูปที่ 11-6)

ดูขนาดของ Ventricle และ atrium ทั้งสองข้าง ความต่อเนื่องของ interventricular septum เพื่อดูว่ามี atrioventricular septal defect หรือไม่ รวมทั้งใส่ color flow ซึ่งควรตั้งระดับความเร็วไว้ที่ 30 ซม/วินาที เพื่อดูปริมาณเลือดที่ไหลเวียนเข้าสู่ห้องหัวใจ ว่าเท่ากันหรือไม่ และดูการไหลย้อนกลับของเลือดจาก ventricle มายัง atrium ซึ่งจะพบ tricuspid regurgitation (TR) ได้บ่อย ในรายที่เป็น trisomy 18 ถ้าตรวจด้วยคลื่นเสียงดอพเลอร์ที่ atrioventricular valve จะพบลักษณะของ monophasic ของ EA wave ซึ่งโดยปกติจะพบตอนอายุครรภ์มากใกล้คลอดแล้ว

3) Five-chamber view (รูปที่ 11-7)

เห็น aorta ออกจาก left ventricle ถ้าใส่ color flow จะเห็น X sign ซึ่งเป็น เลือดที่ไหลออกจาก left ventricle มาทาง aorta และเลือดที่ไหลออกจาก right ventricle มาทาง pulmonary artery จะไขว้กันเป็นตัว X แต่ถ้าคู่ขนานกันอาจเป็น transposition of great arteries

4) Right ventricular outflow tract

ดู pulmonary artery ที่ออกมาจาก right ventricle และแตกออกเป็น 2 สาขา เพื่อไปยังปอดทั้งสองข้าง

5) Three vessels tracheal view (รูปที่ 11-8)

ใน plane สุดท้าย ถ้าอายุครรภ์น้อยจะยิ่งทำให้ดูยาก การใส่ color flow จะช่วยได้มาก ปริมาณและทิศทางของการไหลเวียนจะบอกความผิดปกติได้ เช่น ถ้ามี single great artery atresia หรือ stenosis จะเห็นขนาดของเลือดที่ไหลเวียนเล็กกว่าเส้นเลือดอีกเส้น หรือ ถ้ามี การไหลย้อนกลับของเลือดจะเห็น สีของการไหลเวียนใน v sign เป็นคนละสีที่ขาตัว V ทั้งสองข้าง

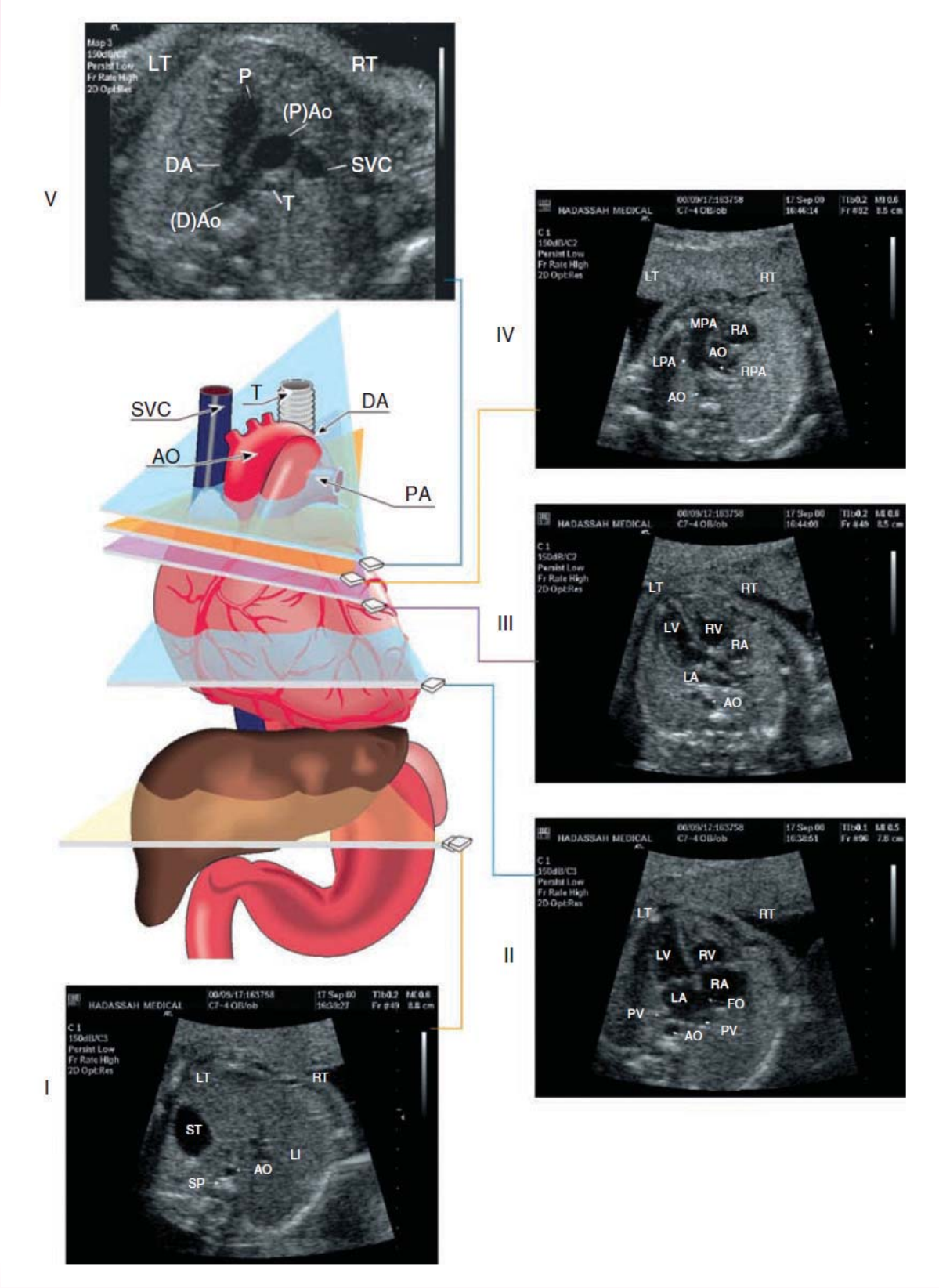

รูปที่ 11-4 *การตรวจหัวใจใน 5 ระนาบตาม Yagel*[1]

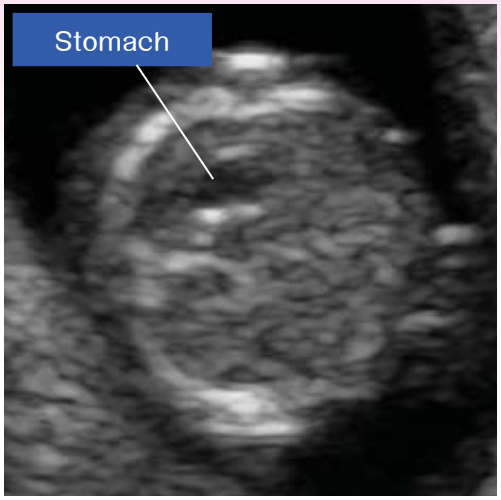

รูปที่ 11-5 *แสดงภาพตัดขวางระดับ upper abdomen*

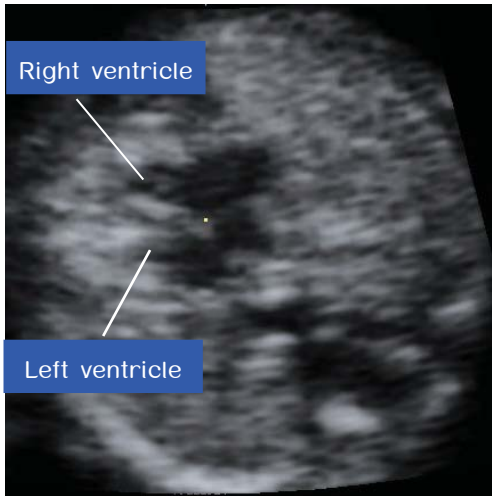

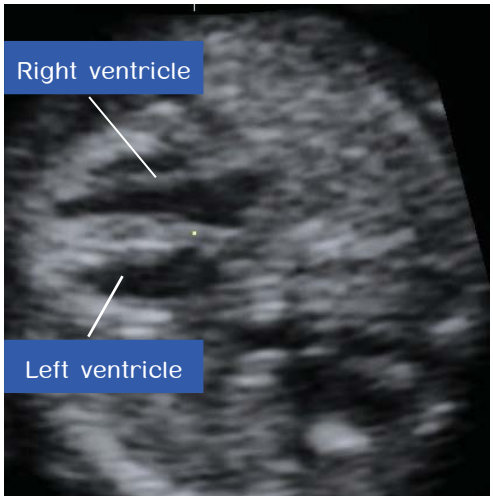

รูปที่ 11-6 *ภาพอัลตราซาวด์แสดง four chamber view ในจังหวะบีบ(ซ้าย) และคลายตัว (ขวา)*

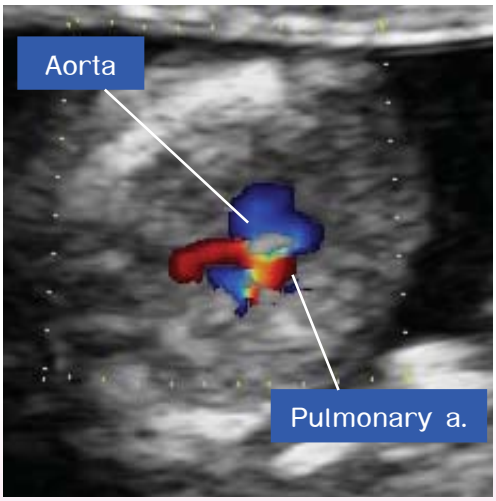

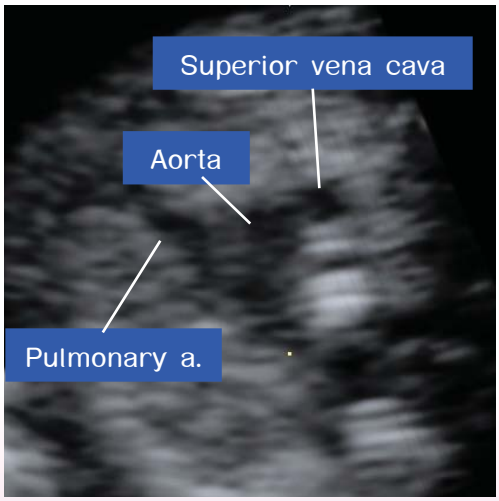

รูปที่ 11-7 *ภาพอัลตราซาวด์แสดง five chamber view ใน color flow ที่เห็นลักษณะ X sign*

รูปที่ 11-8 *ภาพอัลตราซาวด์แสดง three vessels tracheal view*

ความผิดปกติของหัวใจที่สามารถเห็นได้ในไตรมาสแรก

ในปี 2006 Rasiah และคณะ[17]ได้ทำการศึกษาแบบ Systematic review พบว่าการตรวจหัวใจทารกในครรภ์ตั้งแต่ไตรมาสแรกมีความไวในการตรวจหาความผิดปกติร้อยละ 70 (95% CI, 55–83%) และมีความจำเพาะสูงถึงร้อยละ 99 (95% CI, 98–100%) โดยที่ความไวของการตรวจในช่วงก่อนปี 2000 ส่วนใหญ่จะอยู่ที่ร้อยละ 56 แต่หลังจากปี 2000 จะอยู่ที่ร้อยละ 92 เพราะผู้ตรวจมีความเชี่ยวชาญเพิ่มมากขึ้นร่วมกับการพัฒนาคุณภาพของเครื่องมือที่ทำให้ตรวจหาความผิดปกติได้มากขึ้น

จากรายงานของ Persico และคณะ ในปี 2011[18] ความผิดปกติส่วนใหญ่ที่พบได้จากการตรวจใน Four chamber view ที่พบได้บ่อยคือ atrioventricular septal defect(AVSD), Transposition of great arteries(TGA), Tetralogy of Fallot(TOF), Hypoplastic left heart(HPLH), pulmonary atresia และ complex heart disease อื่น ๆ ซึ่งในตอนแรกอาจตรวจเจอเพียงแค่ขนาดที่แตกต่างกันของ ventricle ใน Four chamber view โดยมาก ventricle ข้างซ้ายจะเล็กกว่าข้างขวาร่วมกับ ขนาดของ aorta ที่เล็กกว่า pulmonary artery ใน three vessels trachea view เมื่อติดตามต่อมาในช่วง 18-22 สัปดาห์ พบว่าส่วนใหญ่เป็น coarctation of aorta และประมาณร้อยละ 50 จะตรวจเจอในช่วง CRL 60-74 mm.

ในการตรวจหัวใจช่วงอายุครรภ์น้อย ๆ มีความยาก บางครั้งก็สามารถวินิจฉัยความผิดปกติได้เลย แต่บางครั้งผู้ทำอาจรู้สึกว่าไม่แน่ใจ ดังแสดงในตารางที่ 11-3 เช่น ขนาดของหัวใจทั้งสองข้างมีความแตกต่างกันเล็กน้อย โดยที่อย่างอื่น ปกติดี ถ้าได้ตรวจโครโมโซมแล้วผลออกมาปกติ บางรายอาจเป็น diaphragmatic hernia ที่ยังเป็นไม่มาก หรือ coarctation of aorta ซึ่งจะตรวจได้ยากในช่วงอายุครรภ์น้อย ๆ แนะนำให้ตรวจซ้ำในช่วงอายุครรภ์ก่อน 20 สัปดาห์เพื่อหาความผิดปกติที่อาจเกิดขึ้น (รูปที่ 11-9)

ตารางที่ 11-3 *ภาวะหัวใจพิการที่สามารถตรวจเจอและถูกมองข้ามในไตรมาสแรก*[19]

ความผิดปกติที่อาจตรวจไม่พบ	ความผิดปกติที่ตรวจพบได้
Developmental lesion	Developmental lesion
■ mild aortic/pulmonary stenosis	■ aortic/pulmonary atresia
■ mild mitral/tricuspid valve abnormalities	■ tricuspid/mitral atresia
■ coarctation of aorta	■ hypoplastic left heart syndrome
■ cardiac tumors	■ transposition of great arteries
■ cardiomyopathies	■ double inlet ventricle
Septal defect	Septal defect
■ ventricular septal defects	■ atrioventricular septal defect
■ primum atrial septal defects	■ larged ventricular septal defect
■ atrioventricular septal defect	
Others	Others
■ tetralogy of fallot with normal pulmonary artery	■ truncus arteriosus
■ abnormal of pulmonary venous return	■ tetralogy of fallot

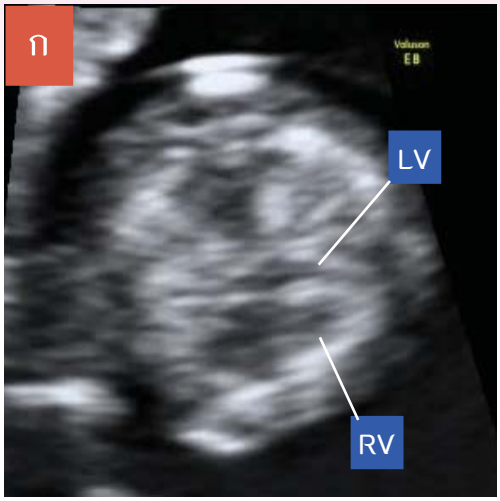

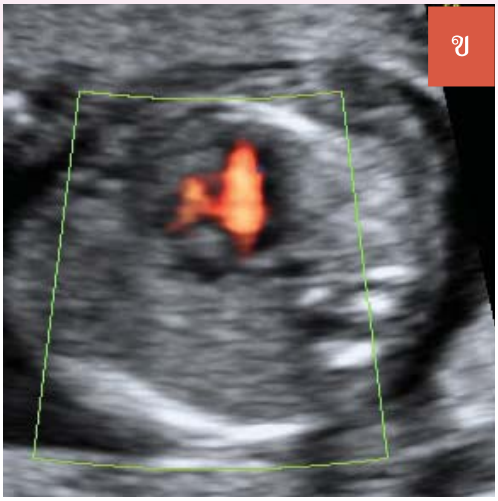

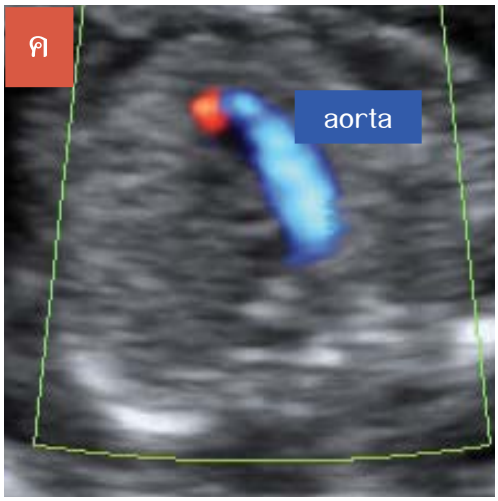

รูปที่ 11-9 *ภาพอัลตราซาวด์*
ก. 4CV แสดง abnormal cardiac axis, ขนาดของ left ventricle เล็กกว่า right ventricle
ข. 4CV : hypoplastic right heart syndrome แสดง color flow ใน right ventricle น้อยกว่า left ventricle
ค. 3VT : hypoplastic right heart syndrome แสดง color flow เห็น great vessel เส้นเดียว ซึ่งเป็น aorta

อัตราการเต้นของหัวใจทารกในครรภ์

ในช่วงไตรมาสแรก อัตราการเต้นของหัวใจจะเพิ่มขึ้นตามอายุครรภ์ที่นับจาก CRL

ถ้า CRL เป็น 3-4 มม. อัตราการเต้นของหัวใจเป็น 110 ครั้งต่อนาที ถ้า CRL เป็น 15-32 มม. จะเพิ่มเป็น 171-178 ครั้งต่อนาที และถ้า CRL มากกว่า 32 มม. จะคงที่ อยู่ที่ประมาณ 170 ครั้งต่อนาที หลังจากนั้นจะค่อยๆ ลดลงมาเรื่อย ๆ โดยปกติจะอยู่ในช่วง 110-160 ครั้งต่อนาที[20] ในประเทศไทย Hanprasertpong T. ในปี 2006[21] ได้ศึกษาเพื่อหาสมการคำนวณอัตราการเต้นของหัวใจทารกในครรภ์ในช่วงไตรมาสแรกตาม CRL

อัตราการเต้นของหัวใจที่ช้าหรือเร็วไป จะเพิ่มความเสี่ยงในการเกิดหัวใจพิการแต่กำเนิด ยิ่งถ้าพบร่วมกับ nuchal translucency ที่หนาผิดปกติ จะทำให้ความเสี่ยงสูงขึ้น ถ้ามีอัตราการเต้นช้าผิดปกติ จะมีโอกาสแท้งในไตรมาสแรกที่สูงขึ้น ภาวะหัวใจเต้นเร็วของทารกในครรภ์ โดยส่วนใหญ่ให้ถือเกณฑ์ที่มากกว่า 95 percentile จะทำให้เกิดภาวะหัวใจวายและบวมน้ำตามมา แต่ถ้าเป็น arrhythmia บางอย่างที่สามารถรักษาได้ การตรวจเจอตั้งแต่อายุครรภ์น้อย ๆ ก็เป็นการเพิ่มโอกาสในการรักษาอีกด้วย[22] ดังนั้นถ้าหากตรวจพบอัตราการเต้นของหัวใจที่ผิดปกติจึงถือเป็นข้อบ่งชี้ในการตรวจหัวใจทารกในครรภ์โดยละเอียดเร็วขึ้นในไตรมาสแรก

ตารางที่ 11-4 *การศึกษาต่าง ๆ เกี่ยวกับค่าจุดตัดของ nuchal translucency (NT) และอัตราการตรวจหาหัวใจพิการแต่กำเนิด*

	NT cut off	Detection Rate (%)
Simpson & Sharland, 2000[24]	95th centile	62
Mavrides et al, 2001[25]	2.5 mm.	15
Michailides & Economides, 2001[26]	95th centile	36
Orvos et al, 2002[27]	3.0 mm.	51
Hafner et al, 2003[28]	2.5 mm.	26
Simpson et al, 2007(29)	2.5 mm.	8.5

Nuchal Translucency(NT) และ ความผิดปกติของหัวใจ

เนื่องจากในปัจจุบันมีการตรวจคัดกรองกลุ่มอาการดาวน์ด้วยอัลตราซาวด์ตั้งแต่ไตรมาสแรก ด้วยการวัดความหนาของสารน้ำที่สะสมบริเวณต้นคอทารก (nuchal translucency) ดังรูปที่ 11-10 จากการศึกษาของ Hyett และคณะในปี 1999[23] พบว่า ในรายที่ไม่เป็นดาวน์แต่มีความหนาของ nuchal translucency มากกว่า 95th หรือ 99 th centile จะมีความผิดปกติของหัวใจร่วมด้วยร้อยละ 56 และ 40 ตามลำดับ และหลังจากนั้นก็มีหลาย ๆ รายงานตามมา ดังแสดงในตารางที่ 11-4

ความผิดปกติของหัวใจที่สัมพันธ์กับการหนาตัวของ nuchal translucency ส่วนใหญ่เกี่ยวข้องกับ หัวใจซีกซ้าย (left side defect) ได้แก่ hypoplastic left heart syndrome, coarctation of aorta, aortic stenosis/atresia เป็นต้น เนื่องจากความผิดปกติของหัวใจทำให้เลือดไม่สามารถไหลเวียนผ่าน aortic arch ไปยังส่วนต่าง ๆ ได้ เกิดการตีบตันหรือขัดขวางการไหลเวียน เลือดไปเลี้ยงบริเวณศีรษะและลำตัวท่อนบนเพิ่มมากขึ้น ทำให้มีการสะสมของสารน้ำ เกิดภาวะน้ำคั่งบริเวณต้นคอได้ ซึ่งจะพบได้แต่ในช่วงแรก เพราะหลัง 12 สัปดาห์ เริ่มมีการทำงานของไต ร่างกายก็จะมีกระบวนการควบคุมสารน้ำต่าง ๆ ทำให้ไม่มีการคั่งของสารน้ำที่ต้นคอ จึงไม่พบ NT หนาในอายุครรภ์ที่มากขึ้น[24,27,29-32]

เนื่องจากมีหลายการศึกษาเกี่ยวกับจุดตัดของค่า NT ที่ผิดปกติ ในปี 2008 ISUOG[33] ได้กำหนดว่า ใน

รูปที่ 11-10 *ภาพอัลตราซาวด์แสดงการตรวจ nuchal translucency ที่ปกติ (ก) และผิดปกติ (ข)*

รายที่ NT หนาตั้งแต่ 3.5 มม.ขึ้นไป ควรได้รับการตรวจหัวใจโดยละเอียดที่ช่วงอายุครรภ์ 14 สัปดาห์หรือก่อนหน้านั้น และตรวจซ้ำในช่วงไตรมาสที่สอง คือ 20-22 สัปดาห์ แต่ในบางแห่งที่มีผู้เชี่ยวชาญในการตรวจ ก็ให้ถือเกณฑ์ ดังนี้

- ถ้า NT มีค่าในช่วง 95th -99th centile ให้ตรวจหัวใจโดยละเอียดในช่วงอายุครรภ์ 20 สัปดาห์
- ถ้า NT มีค่าตั้งแต่ 99th centile ให้ตรวจหัวใจโดยละเอียดตั้งแต่อายุครรภ์ 14 สัปดาห์

Tricuspid Regurgitation (TR)

การเกิด tricuspid regurgitation เป็นสิ่งที่ไม่ควรมองข้ามในการตรวจหาความผิดปกติของหัวใจ ถึงแม้ว่าจะตรวจพบได้ในทารกปกติก็ตาม

วิธีการตรวจทำใน four-chamber view โดยใส่ color flow เพื่อดูการไหลย้อนกลับของเลือดจะเห็นทิศทางของสีตรงกันข้ามใน right ventricle โดยจะเห็นในจังหวะ ventricular systole หรือใช้ pulse Doppler ตรวจโดยวาง sample volume ขนาด 3 มม. คร่อม tricuspid valve ให้แนวคลื่นเสียงขนานกับแนวการไหลเวียนของเลือดที่เข้าสู่ right ventricle หรือไม่เกิน 30 องศา ในการแปลผลรูปคลื่นเสียงดอพเลอร์ ต้องแยกจากภาวะปกติ โดย TR ที่เกิดจะต้องมีระยะเวลานานอย่างน้อยครึ่งหนึ่งของจังหวะ systole และความเร็วของเลือดที่ไหลย้อนกลับไม่ควรต่ำกว่า 60 ซม./วินาที ดังรูปที่ 11-11

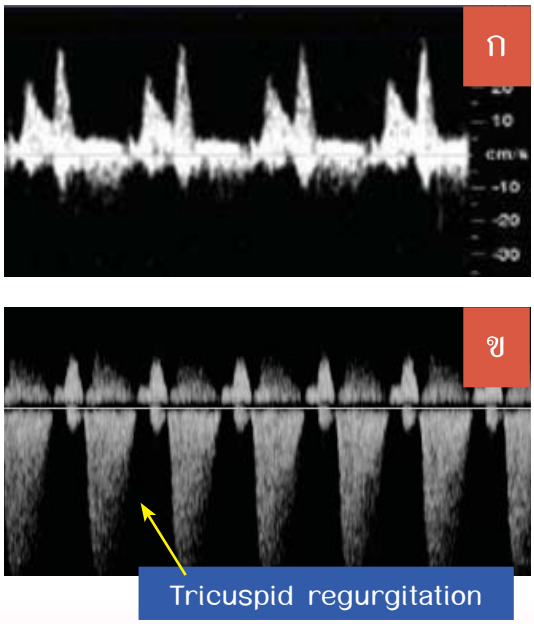

รูปที่ 11-11 *ภาพอัลตราซาวด์แสดงลักษณะของคลื่นเสียงดอพเลอร์ที่ tricuspid valve ในรายปกติ (ก) และรายที่มี Tricuspid regurgitation (ข)*

ในช่วง 11-14 สัปดาห์แรก ถ้าพบ TR ส่วนมากจะสัมพันธ์กับความผิดปกติของโครโมโซม และทารกในครรภ์ที่มีความผิดปกติของหัวใจ ร้อยละ 40 จะมี TR ร่วมด้วย แต่ก็พบได้ในทารกปกติถึงร้อยละ 6 ในช่วงอายุครรภ์ 7-8 สัปดาห์ และเพิ่มขึ้นเป็นร้อยละ 40 ที่อายุครรภ์ 10 สัปดาห์ หลัง 11 สัปดาห์จะค่อย ๆ ลดลงมาเหลือเพียงร้อยละ 3.5-6 ซึ่งจะหายไปพร้อมกับปรากฏการณ์ของ NT[31] นอกจากนี้อาจพบร่วมกับ ใน trisomy 21 ที่มี atrioventricular septal defect ซึ่งจะมี atrioventricular valve regurgitationได้ หรืออาจพบใน polyvalve dysplasia ใน Trisomy 13 และ 18 ส่วนทารกปกติที่มี TR เกิดจาก delamination ของ ลิ้นหัวใจ tricuspid ที่ล่าช้า ซึ่งโดยทั่วไปจะเสร็จสิ้นในช่วง 10-12 สัปดาห์[34]

Ductus venosus (DV) waveform กับความผิดปกติของหัวใจ

เครื่องมืออีกอย่างหนึ่งที่ช่วยในการตรวจหาความผิดปกติของหัวใจทารกในครรภ์ช่วงไตรมาสแรก คือ ลักษณะคลื่นเสียงดอพเลอร์ของเส้นเลือด ductus venosus โดยดูจากลักษณะของ a wave ที่ลดลงจนหายไปหรือมีการไหลย้อนกลับ เรียกว่าเป็น reversed a wave ซึ่งเกิดจากการเพิ่มขึ้นของ central venous pressure ในจังหวะ atrial systole หรือ late ventricular diastole ที่สูงมากกว่าแรงดันใน portal system จากการศึกษาพบว่า ในรายที่มีภาวะหัวใจผิดปกติ จะพบว่ามี reversed a wave ของ ductus venosus ได้ร้อยละ 25 ในรายที่พบร่วมกับ NT หนา ลักษณะของ waveform ที่ผิดปกติจะหายไปได้เอง เหมือน NT จากการศึกษาแบบ meta-analysis ของ Papatheodorou และคณะ ในปี 2011[35] พบว่า ในทารกที่มีโครโมโซมปกติ การใช้ ductus venosus ในการตรวจหาความผิดปกติของหัวใจ มีความ

ตารางที่ 11-5 *ความไวในการตรวจหาภาวะหัวใจพิการแต่กำเนิดจากการตรวจลักษณะต่าง ๆ ทางอัลตราซาวด์*[36]

ความผิดปกติ	ความไว (%)	ผลบวกลวง (%)
■ Increased NT	50	5.6
■ NT > 99th centile	25	1.1
■ Tricuspid regurgitation	42	1.7
■ Reversed a wave of DV	25	3.1
■ Increased NT or DV or TR	67	10.1
■ Abnormal four-chamber view	53	0.2
■ Four -chamber view or increased NT or DV or TR	75	10.3

ไวร้อยละ 50 แต่มีความจำเพาะร้อยละ 93 และถ้าตรวจพบ NT หนาร่วมด้วย ความไวจะเพิ่มขึ้นเป็นร้อยละ 83

โดยสรุป การตรวจหาความผิดปกติของหัวใจแต่กำเนิดในช่วงอายุครรภ์น้อย ๆ นอกจากการตรวจหัวใจแล้ว ยังอาศัยการตรวจอัลตราซาวด์ดู Nuchal translucency, Tricuspid regurgitation และ Ductus venosus doppler ดังแสดงในตารางที่ 11-5

จุดบกพร่องในการตรวจ

ปัญหาที่สำคัญของการตรวจหัวใจทารกในครรภ์ช่วงนี้ ก็คือ หัวใจที่มีขนาดเล็กทำให้ยากต่อการตรวจ เพียงแค่การตรวจหา 4CV ก็อาจทำได้ยากในบางราย ไม่ใช่ทุกรายที่จะสามารถตรวจหาได้ การเคลื่อนไหวของทารกก็เป็นอีกปัจจัยหนึ่ง นอกจากนี้ความผิดปกติบางอย่างอาจยังไม่ปรากฏในช่วงแรก ส่วนใหญ่ในกลุ่มนี้จะเกี่ยวข้องกับการทำงานที่ผิดปกติ เช่น arrhythmia cardiomyopathy หรือ tumors เป็นต้น หรือความพิการที่เกิดขึ้นตั้งแต่แรกแต่ยังตรวจไม่พบ เมื่ออายุครรภ์มากขึ้นก็จะชัดเจนขึ้นตาม เช่น vulvular stenosis ที่รุนแรงเพิ่มขึ้นหรือเป็น atresia และสำคัญที่สุดก็คือผู้ตรวจที่ต้องมีความเชี่ยวชาญ จึงมีความผิดปกติของหัวใจจำนวนมากที่ไม่สามารถตรวจหาได้ตั้งแต่อายุครรภ์น้อย ๆ ดังนั้นผู้ป่วยทุกรายที่ได้รับการตรวจในช่วงไตรมาสแรก ถึงแม้ไม่พบความผิดปกติใด ๆ ควรได้รับการตรวจซ้ำในช่วงอายุครรภ์ 18-22 สัปดาห์อีกครั้ง เพื่อตรวจหาความผิดปกติต่าง ๆ ที่กล่าวถึงข้างต้น

เอกสารอ้างอิง

1) Yagel S, Silverman NH, Gembruch U. Fetal Cardiology: Embryology, Genetics, Physiology, Echocardiographic Evaluation, Diagnosis, and Perinatal Management of Cardiac Diseases. Informa Healthcare; 2008.
2) Carvalho JS, Moscoso G, Ville Y. First-trimester transabdominal fetal echocardiography. Lancet 1998 Apr 4;351(9108):1023-7.
3) Smrcek JM, Berg C, Geipel A, Fimmers R, Diedrich K, Gembruch U. Early fetal echocardiography: heart biometry and visualization of cardiac structures between 10 and 15 weeks' gestation. J Ultrasound Med 2006 Feb;25(2):173-82.
4) Carvalho JS. Early prenatal diagnosis of major congenital heart defects. Curr Opin Obstet Gynecol 2001 Apr;13(2):155-9.
5) Salvesen K, Lees C, Abramowicz J, Brezinka C, Ter HG, Marsal K. ISUOG statement on the safe use of Doppler in the 11 to 13 +6-week fetal ultrasound examination. Ultrasound Obstet Gynecol 2011 Jun;37(6):628.
6) Abramowicz JS. Fetal Doppler: how to keep it safe? Clin Obstet Gynecol 2010 Dec;53(4):842-50.
7) Lederer A, Hasenohrl G, Gruber R, Steiner H. [Feasibility of fetal echocardiography at 11-14 weeks scan]. Ultraschall Med 2006 Dec;27(6):563-7.
8) Yagel S, Achiron R, Ron M, Revel A, Anteby E. Transvaginal ultrasonography at early pregnancy cannot be used alone for targeted organ ultrasonographic examination in a high-risk population. Am J Obstet Gynecol 1995 Mar;172(3):971-5.
9) Vimpelli T, Huhtala H, Acharya G. Fetal echocardiography during routine first-trimester screening: a feasibility study in an unselected population. Prenat Diagn 2006 May;26(5):475-82.

10) Drose JA. Fetal Echocardiography. Saunders; 2010.

11) Gembruch U, Shi C, Smrcek JM. Biometry of the fetal heart between 10 and 17 weeks of gestation. Fetal Diagn Ther 2000 Jan;15(1):20-31.

12) Ebrashy A, El KA, Momtaz M, El SA, Aboulghar MM, Ibrahim M, et al. 13-14-week fetal anatomy scan: a 5-year prospective study. Ultrasound Obstet Gynecol 2010 Mar;35(3):292-6.

13) Allan LD, Cook AC, Huggon IC. Fetal Echocardiography: A Practical Guide. Cambridge University Press; 2009.

14) Abuhamad A, Chaoui R. A Practical Guide to Fetal Echocardiography: Normal and Abnormal Hearts. Lippincott Williams & Wilkins; 2009.

15) Crane JM, Ash K, Fink N, Desjardins C. Abnormal fetal cardiac axis in the detection of intrathoracic anomalies and congenital heart disease. Ultrasound Obstet Gynecol 1997 Aug;10(2):90-3.

16) Sinkovskaya E, Horton S, Berkley EM, Cooper JK, Indika S, Abuhamad A. Defining the fetal cardiac axis between 11 + 0 and 14 + 6 weeks of gestation: experience with 100 consecutive pregnancies. Ultrasound Obstet Gynecol 2010 Dec;36(6):676-81.

17) Rasiah SV, Publicover M, Ewer AK, Khan KS, Kilby MD, Zamora J. A systematic review of the accuracy of first-trimester ultrasound examination for detecting major congenital heart disease. Ultrasound Obstet Gynecol 2006 Jul;28(1):110-6.

18) Persico N, Moratalla J, Lombardi CM, Zidere V, Allan L, Nicolaides KH. Fetal echocardiography at 11-13 weeks by transabdominal high-frequency ultrasound. Ultrasound Obstet Gynecol 2011 Mar;37(3):296-301.

19) Carvalho JS. Fetal heart scanning in the first trimester. Prenat Diagn 2004 Dec 30;24(13):1060-7.

20) Achiron R, Tadmor O, Mashiach S. Heart rate as a predictor of first-trimester spontaneous abortion after ultrasound-proven viability. Obstet Gynecol 1991 Sep;78(3 Pt 1):330-4.

21) Hanprasertpong T, Phupong V. First trimester embryonic/fetal heart rate in normal pregnant women. Arch Gynecol Obstet 2006 Aug;274(5):257-60.

22) Baschat AA, Gembruch U, Knopfle G, Hansmann M. First-trimester fetal heart block: a marker for cardiac anomaly. Ultrasound Obstet Gynecol 1999 Nov;14(5):311-4.

23) Hyett J, Perdu M, Sharland G, Snijders R, Nicolaides KH. Using fetal nuchal translucency to screen for major congenital cardiac defects at 10-14 weeks of gestation: population based cohort study. BMJ 1999 Jan 9;318(7176):81-5.

24) Simpson JM, Sharland GK. Nuchal translucency and congenital heart defects: heart failure or not? Ultrasound Obstet Gynecol 2000 Jul;16(1):30-6.

25) Mavrides E, Cobian-Sanchez F, Tekay A, Moscoso G, Campbell S, Thilaganathan B, et al. Limitations of using first-trimester nuchal translucency measurement in routine screening for major congenital heart defects. Ultrasound Obstet Gynecol 2001 Feb;17(2):106-10.

26) Michailidis GD, Economides DL. Nuchal translucency measurement and pregnancy outcome in karyotypically normal fetuses. Ultrasound Obstet Gynecol 2001 Feb;17(2):102-5.

27) Orvos H, Wayda K, Kozinszky Z, Katona M, Pal A, Szabo J. Increased nuchal translucency and congenital heart defects in euploid fetuses. The Szeged experience. Eur J Obstet Gynecol Reprod Biol 2002 Mar 10;101(2):124-8.

28) Hafner E, Schuller T, Metzenbauer M, Schuchter K, Philipp K. Increased nuchal translucency and congenital heart defects in a low-risk population. Prenat Diagn 2003 Dec 15;23(12):985-9.

29) Simpson LL, Malone FD, Bianchi DW, Ball RH, Nyberg DA, Comstock CH, et al. Nuchal translucency and the risk of congenital heart disease. Obstet Gynecol 2007 Feb;109(2 Pt 1):376-83.

30) Bruns RF, Moron AF, Murta CG, Goncalves LF, Zamith MM. The role of nuchal translucency in the screening for congenital heart defects. Arq Bras Cardiol 2006 Sep;87(3):307-14.

31) Clur SA, Ottenkamp J, Bilardo CM. The nuchal translucency and the fetal heart: a literature review. Prenat Diagn 2009 Aug;29(8):739-48.

32) Makrydimas G, Sotiriadis A, Huggon IC, Simpson J, Sharland G, Carvalho JS, et al. Nuchal translucency and fetal cardiac defects: a pooled analysis of major fetal echocardiography centers. Am J Obstet Gynecol 2005 Jan;192(1):89-95.

33) Lee W, Allan L, Carvalho JS, Chaoui R, Copel J, Devore G, et al. ISUOG consensus statement: what constitutes a fetal echocardiogram? Ultrasound Obstet Gynecol 2008 Aug;32(2):239-42.

34) Allan LD. The mystery of nuchal translucency. Cardiol Young 2006 Feb;16(1):11-7.

35) Papatheodorou SI, Evangelou E, Makrydimas G, Ioannidis JP. First-trimester ductus venosus screening for cardiac defects: a meta-analysis. BJOG 2011 Nov;118(12):1438-45.

36) Volpe P, Ubaldo P, Volpe N, Campobasso G, De R, V, Tempesta A, et al. Fetal cardiac evaluation at 11-14 weeks by experienced obstetricians in a low-risk population. Prenat Diagn 2011 Nov;31(11):1054-61.

บทที่ 12

การตรวจหัวใจทารก ด้วยอัลตราซาวด์สาม/สี่มิติ

Fetal Heart Evaluation with 3D/4D Ultrasound

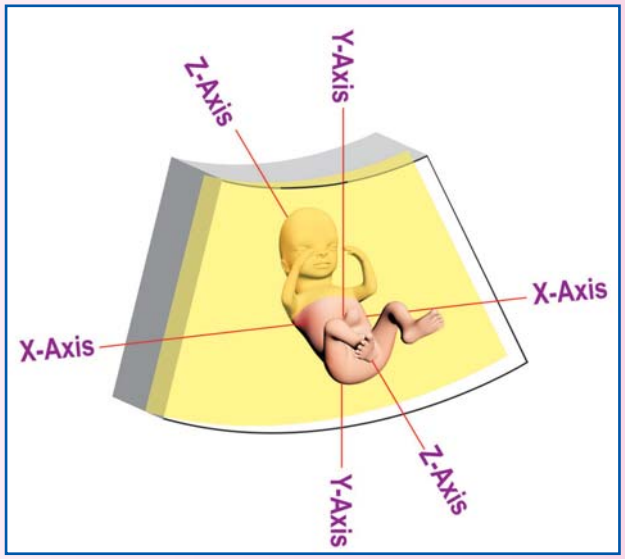

บทนำ

อัลตราซาวด์สามมิติ (three-dimension ultrasound -3D-US) และสี่มิติ (4D-US, หรือ real-time 3D) เป็นนวัตกรรมใหม่ที่นำมาใช้ในการช่วยประเมินหรือวินิจฉัยโรคหัวใจทารกในครรภ์ มีหลายรายงานที่สนับสนุนว่ามีคุณค่าในการช่วยวินิจฉัย[1-6] ซึ่งเชื่อว่าจะช่วยทำให้อัตราการตรวจพบโรคหัวใจพิการโดยกำเนิดดีขึ้น โดยที่ไม่ต้องอาศัยทักษะสูงเหมือนการตรวจ 2D-US ในมาตรฐานการตรวจอัลตราซาวด์หัวใจทารก (fetal echocardiography) นั้น ISUOG consensus[7] ได้ให้ความเห็นว่าเทคนิคการตรวจด้วย 3D/4D เป็นความก้าวหน้าที่แนะนำให้ใช้เป็นทางเลือก (optional) ในการช่วยเพิ่มประสิทธิภาพในการวินิจฉัย โดย 2D-US ยังคงเป็นเทคนิคหลักในการวินิจฉัยโรคหัวใจพิการแต่กำเนิด (congenital heart disease, CHD) แต่ 3D/4D จะเพิ่มข้อมูลรายละเอียดช่วยให้การวินิจฉัยดีขึ้น โดยเฉพาะในรายที่ทำ 2D แล้วสงสัยความผิดปกติ การตรวจ 3D จะเพิ่มวิวในการตรวจหัวใจทารกในครรภ์ได้หลากหลายมากขึ้น ช่วยให้ทารกที่อยู่ท่าที่ยากแก่การตรวจสามารถตรวจได้มากขึ้น[8] ช่วยประเมินปริมาตรและการทำงานของหัวใจได้มากขึ้น[9] นับว่ามีความสำคัญมากเนื่องจาก CHD เป็นสาเหตุนำของการเสียชีวิตในกลุ่มทารกที่มีความพิการโดยกำเนิด[10] และการวินิจฉัยก่อนคลอดมีส่วนช่วยลดอัตราการตายและทุพพลภาพลงได้[11,12]

หลักการของ Cardio-STIC

การสร้างภาพสามมิติได้จากการเก็บภาพสองมิติมาแสดงต่อเนื่องกัน ยิ่งเก็บภาพที่อยู่ชิดกันมากเท่าใดก็จะให้รายละเอียดได้มาก การจะสร้างภาพสามมิติทั่วไปนั้นต้องอาศัยการกวาดสแกนเพลนของลำเสียงผ่านบริเวณที่สนใจ ซึ่งต้องใช้เวลาระยะหนึ่งเพื่อเก็บภาพขณะนั้น ๆ สำหรับอวัยวะที่เคลื่อนไหวตลอดเวลาอย่างหัวใจทำได้ยากมากในเชิงเทคนิค เพราะกว่าจะเก็บภาพได้เพียงชั่วระยะสั้น ๆ ไม่ทันที่จะเก็บภาพได้ทั้งหัวใจ (เป็นสามมิติ) อวัยวะก็เปลี่ยนขนาดและรูปร่างไปแล้ว เทคโนโลยี spatio-temporal image correlation (STIC) (อาศัยหลักการดังรูปที่ 12-1)[5;13-15] ถูกพัฒนาขึ้นมาเพื่อแก้ปัญหานี้ ซึ่งหัวตรวจจะกวาดสแกนโดยอัตโนมัติผ่านบริเวณที่สนใจ (volume of interest, VOI) แล้วบันทึกเก็บข้อมูลเชิงปริมาตร (สามมิติ) เป็นการสแกนที่มีความละเอียดประมาณ 150 เฟรมต่อวินาที การกวาดสแกน 25 องศาในเวลา 10 วินาทีจะสามารถเก็บได้ประมาณ 1500 ภาพของ 2D ต่อหนึ่ง volume ซึ่งเก็บข้อมูลการเปลี่ยนแปลงตามจังหวะการบีบตัวของหัวใจหลายรอบ ขณะเดียวกันเครื่องสามารถคำนวณอัตราการเต้นหัวใจจากการเคลื่อนไหวได้อย่างฉับพลัน ถึงแม้ว่าเครื่องไม่สามารถสแกนเก็บข้อมูลได้สมบูรณ์ในรอบการบีบตัวเพียงรอบเดียว แต่อาศัยการคำนวณได้ว่าเฟรมใดควรอยู่ที่ใด ณ เวลาใด และสามารถนำชุดข้อมูลที่เก็บได้มาเรียงกันใหม่เพื่อสร้างเป็นรอบการบีบตัว หรือสร้างชีพจรเสมือน (virtual cardiac cycle)[1;13-15] ซึ่งเกิดจากการจัดเรียงเฟรมขึ้นมาใหม่ให้อยู่ถูกที่และถูกเวลา (spatio-temporal) ปริมาตรชุดข้อมูล (volume data set) ของ 1 รอบการบีบตัวที่นำมาแสดงจึงไม่ใช่ real time แต่เป็นการสร้างขึ้นมาใหม่ (reconstructed) โดยบรรจุข้อมูลของขนาดหรือการเปลี่ยนแปลงของหัวใจได้อย่างถูกต้อง พร้อมจะนำมาวิเคราะห์

ในหนึ่งปริมาตรชุดข้อมูล (volume data set; VDS) ที่เกิดจากเส้นสแกนจำนวนมากนั้น นอกจากได้ภาพ 2D หรือภาพประจันหน้าตามปกติแล้ว ยังสามารถสร้างภาพที่มองจากด้านข้างหรือด้านบนของภาพ 2D ซึ่งมีจำนวนเฟรมมากมายด้วย ในหนึ่งปริมาตรชุดข้อมูล นี้มีวงจรการบีบตัวและคลายตัวของหัวใจครบรอบ 1 รอบ ข้อมูลปริมาตรชุดข้อมูล ทั้งหมดคือ ชีพจรเสมือน (virtual cardiac cycle) ซึ่งสร้างขึ้นมาใหม่จากข้อมูลจริงต่างวงจรกัน จึงมิใช่ชีพจรจริง แต่เหมือนจริง เห็นการเปลี่ยนรูปร่างหัวใจใน 1 ชีพจร ซึ่งหัวใจเปลี่ยนทั้งรูปลักษณ์ตามจังหวะการบีบและคลายตัวเสมือนหนึ่งพันหน้าในเวลาเพียง 1 วินาที แต่ได้มาจากหลายชีพจร

ก. ปรากฏการณ์จริงมีการเปลี่ยนหน้าทุก 1 วินาที

ข. ผลการสแกนที่ไวมากพอ ๆ กัน คือสแกนได้ 1 หน้าต่อวินาที

ค. ผลการสแกนด้วยความเร็ว 4 วินาทีต่อ 1 หน้า (เมื่อสแกนครบ 1 รอบ)

ง. ผลการสแกนด้วยความเร็ว 4 วินาทีต่อ 1 หน้า (สแกนครบ 4 รอบ non-gated)

จ. ผลการสแกนด้วยความเร็ว 4 วินาทีต่อ 1 หน้า (สแกนครบ 4 รอบ gated)

ฉ. ผล reconstruction จากผลสแกนในรูป จ.

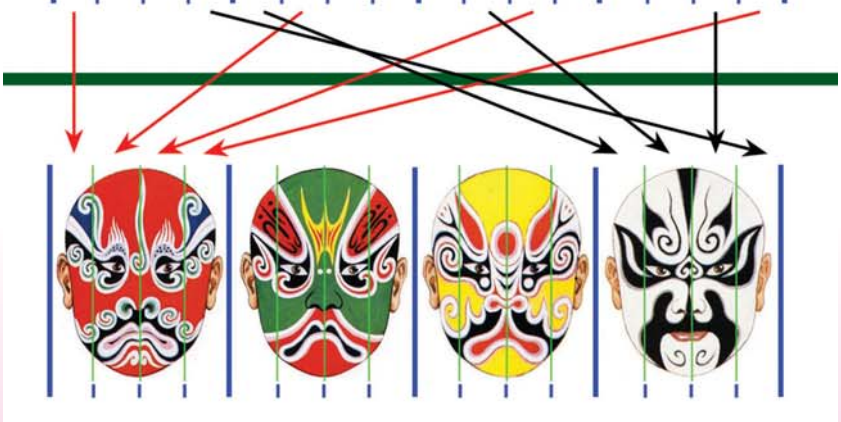

รูปที่ 12-1 *แสดงหลักการสำคัญของ STIC : ถ้าเราทำการสแกนหรือถ่ายรูปการเปลี่ยนหน้ากากในอุปรากรจีน ซึ่งเปลี่ยนเร็วมากจนอาจดูไม่ทันหรือสแกนไม่ทัน ในที่นี้สมมุติว่าปรากฏการณ์จริงเปลี่ยนหน้าละ 1 วินาที (รูป ก) ถ้าเรามีสแกนที่ไวมากพอ ๆ กัน คือสแกนได้ 1 หน้าต่อวินาที เราจะเห็นรูปที่สแกนได้เป็น real-time และเห็นทั้งสี่หน้าได้อย่างถูกต้อง (รูป ข) แต่ทุกวันนี้เราไม่มีเครื่องสแกนทำได้เร็วขนาดนั้น เช่นถ้าเราสแกนหรือถ่ายรูปทำได้เร็วที่สุดเพียง 4 วินาทีต่อ 1 หน้า ดังนั้นพอสแกนได้ ¼ หน้า ใบหน้าใหม่ก็เข้ามาแทน ตำแหน่งที่ 2/4 ของหน้าจึงเป็นหน้าที่สอง ซึ่งเข้ามาในวินาทีที่สอง ดังนั้นเมื่อสแกนได้ 1 รอบ คือ 4 นาที จะได้ 1 หน้าที่ผสมกันจาก 4 หน้า โดยได้เพียงหน้าละ ¼ เท่านั้น (รูป ค) และถ้าสแกนเช่นนั้น 4 รอบ (16 วินาที) โดยเริ่มสแกนครั้งใหม่ที่ตำแหน่งเดิมของหน้า (1/4 แรกของหน้า) โดยไม่เปลี่ยนตำแหน่งเริ่มสแกน (non-gated) ภาพสแกนได้จะเห็นหน้าผสมสี่รูปที่เหมือนกัน (รูป ง) ถ้าทุก ๆ 4 วินาที ซึ่งเท่ากับการเปลี่ยน 1 รอบ (เปลี่ยนแปลงจริง 4 หน้า แต่สแกนมาได้หนึ่งหน้าผสม) เรามีการเปลี่ยนมุมกล้องใหม่หรือตำแหน่งของใบหน้าที่เริ่มสแกนรอบที่สองเสียใหม่ (gated) คือพอสแกนรอบที่สองมีการหมุนหัวสแกนไปเริ่มสแกนตำแหน่งที่ 2/4 ของหน้าที่ 1 รอบที่สอง และเริ่มสแกนรอบที่ 3 รอบที่ 4 ที่ตำแหน่ง ¾ และ 4/4 ของหน้าที่ 1 ในรอบต่อ ๆ ไป เมื่อครบ 4 หน้า ซึ่งใช้เวลาไป 16 วินาที จะถ่ายได้ 4 หน้าผสมที่ไม่ซ้ำกัน เรียกเทคนิคนี้ว่า gated scan (รูป จ) เราสามารถแยกเอาเฟรมต่าง ๆ มาจัดเรียงกันใหม่ (reconstruction) ให้ถูกที่ (space หรือตำแหน่ง หรือเทศะ) และถูกเวลา (temporal หรือเวลา หรือกาละ) เพื่อมาต่อกันให้เป็นเฟรมต่อเนื่องที่สมบูรณ์ (รูป ฉ) หลักการของ STIC จึงเป็นสแกนภาพเคลื่อนไหวทีละส่วนแล้วมาจัดเรียงเฟรมเสียใหม่ให้ถูกที่และถูกเวลา กล่าวได้ว่าเป็นการสร้างภาพที่อาศัยการเรียงอย่างถูกกาลเทศะ (spatio-temporal imaging relationship) ซึ่งจะเห็นว่าการสแกนให้ได้ภาพที่สมบูรณ์จะต้องรู้ความเร็ว เพื่อนำมาปรับมุมกล้องหรือเปลี่ยนตำแหน่งสแกน การสแกนหัวใจทารกก็ทำนองเดียวกัน แม้อัตราความเร็วในการสแกนให้แต่ละเฟรมจะช้ากว่าการเปลี่ยนแปลงรูปลักษณ์ของหัวใจในแต่ละเสี้ยววินาที แต่ก็จะสามารถสแกนได้ครบเมื่อมีการปรับเปลี่ยนพื้นที่ตำแหน่งสแกนที่ปรับตามอัตราความเร็วชีพจร*

ปริมาตรชุดข้อมูลนี้มีข้อมูลของหัวใจบรรจุอยู่ สามารถนำมาวิเคราะห์แบบ offline ตัดฝานออกมาแสดงเฟรมต่าง ๆ ซึ่งเรียกว่า multiplanar หรือประมวลผลแสดงเป็นภาพสามมิติ (เรนเดอร์, Render) ใน modes ต่าง ๆ คาดว่าจะมีการประยุกต์ใช้ cardio-STIC มากขึ้น และมีส่วนช่วยให้การวินิจฉัย ตลอดจนความเข้าใจถึงโครงสร้างหัวใจในการเรียนการสอนดีขึ้นมาก เนื่องจากภาพ 3 มิติทำให้เข้าใจความซับซ้อนของหัวใจได้ดีกว่า 2 มิติ และการใช้ cardio-STIC ยังมีประโยชน์ในการคัดกรอง เนื่องจากทำให้สามารถประเมิน outflow tract ได้อย่างรวดเร็ว โดยอาศัยการเก็บปริมาตรชุดข้อมูลจากภาพตั้งต้น 4CV ที่ทำได้ง่าย และนำไปสู่การวิเคราะห์ขณะ offline การประเมินเพลนที่ทำได้ยากใน 2D เช่น coronal view ของ atrioventricular valves หรือแสดงปริมาตรชุดข้อมูลจากภาพหน้าตรง (en face) ซึ่ง cardio-STIC จะทำให้มีความมั่นใจในการวินิจฉัยที่ยากได้มากขึ้น ภาพ criss-cross ของหลอดเลือดใหญ่ที่เห็นในภาพ 2D ที่อยู่คนละเพลนกัน จะสามารถแสดงให้เห็นในภาพเดียวกันของ 3D/4D ได้ (โดยเฉพาะ glassbody mode) ในภาพเรนเดอร์จะช่วยให้เห็นหลอดเลือดที่ฝอเล็กได้ดีกว่าภาพ 2 มิติ มีหลักฐานยืนยันว่า Cardio-STIC มีความเชื่อถือได้ในการประเมินเพลนต่าง ๆ ของหัวใจ[15;16] ทั้งในการตรวจคัดกรอง[17] หรือตรวจหัวใจพิการ[3;4;14;16] นอกจากนี้ยังมีผู้พยายามให้มีการวิเคราะห์ภาพอัตโนมัติจากปริมาตรชุดข้อมูล[18;19]

การทำ Cardio-STIC grayscale และ color Doppler อย่างละ 1 ชุดของผู้ป่วยแต่ละรายที่มาตรวจและบันทึกไว้ จะเป็นการดีมากสำหรับคุณค่าในเชิงกฎหมาย หรือขอคำปรึกษาจากผู้เชี่ยวชาญ หรือขอความเห็นที่สองจากแพทย์ท่านอื่น หรือแม้แต่ส่งผ่านขอคำแนะนำทางอินเตอร์เน็ต[2] กรณีที่หัวใจผิดปกติที่ทราบภายหลังก็จะสามารถนำปริมาตรชุดข้อมูลมาทบทวนได้ ซึ่งถือเป็นข้อดีสำคัญของ Cardio-STIC[15;16;20] ซึ่งต่างจากการตรวจ 2D หรือ color Doppler ทั่วไป ที่เทปบันทึกก็สามารถแสดงย้อนหลังได้เท่านั้น ไม่สามารถนำมาตั้งต้นตรวจใหม่โดยไม่มีผู้ป่วย (offline) ได้

ขีดจำกัดของชีพจรเสมือน คือ คุณภาพของรายละเอียดอาจลดลงไปบ้างเมื่อเทียบกับภาพตั้งต้น 2D และ artifacts อาจเกิดได้จากการเคลื่อนไหวของมารดาหรือทารก เป็นต้น และเทคนิคนี้ไม่สามารถทำได้ในรายหัวใจเต้นไม่เป็นจังหวะ (arrhythmias) เนื่องจากอัตราการเต้นหัวใจผิดปกติจะทำให้การสร้างชีพจรเสมือนผิดไป ไม่สามารถคำนวณตำแหน่งและเวลา (space & time) ที่ถูกต้องเพื่อนำภาพมาสร้างใหม่ได้

ขั้นตอนหลักของการตรวจ Cardio-STIC

Volume acquisition:

คือขั้นตอนกวาดสแกนเก็บปริมาตรชุดข้อมูล ซึ่งส่วนใหญ่จะเริ่มต้นที่การตรวจ 2D ให้ได้วิว 4CV ที่ดีที่สุด แล้ว activate กวาดสแกนเก็บชุดข้อมูลของ Cardio-STIC ซึ่งอาจจะทำทั้ง static 3D gray-scale, static-3D ร่วมกับ color Doppler, B-flow หรืออื่น ๆ และ 4D (online / offline) STIC ร่วมกับ color Doppler, B-flow เป็นต้น

Volume display:

คือการนำชุดปริมาตรข้อมูลมาแสดง โดยตรวจ multiplanar หรือ rendering ในโหมดต่าง ๆ STIC ทำให้เราสามารถตัดฝานก้อนข้อมูลนี้ได้รอบทิศทางเพื่อแสดงในเพลนต่าง ๆ ทั้งตัดขวาง ด้านข้าง หรือเฉียง พร้อมทั้งเลื่อนขึ้นลง (เข้าออก) และหมุนทั้งสามแกน[13;14;21] หรือนำมาแสดงในโหมด TUI (tomo-ultrasonographic imaging) ซึ่งตัดฝานในเพลนต่าง ๆ มาเรียงต่อเนื่องให้เห็นแบบ MRI ช่วยให้เห็นเพลนหลักทั้งสามของหัวใจได้อย่างรวดเร็ว (4CV, 5CV, 3VV) และเปรียบเทียบไปพร้อมกันทีเดียว[4] สามารถเรนเดอร์บางส่วนเป็นสามมิติ เช่น base of the heart view ซึ่งเป็นวิวหนึ่งที่เหมาะกับการเรนเดอร์ โดยหันมองตรงกับ atrioventricular valves[22;23] อาจทำให้เห็น common atrio-ventricular valve ในราย atrioventricular septal defect การใช้วิวนี้ร่วมกับ color Doppler ทำให้วินิจฉัย transposition of great arteries ได้ดีขึ้น[24]

Volume manipulation:

คือการจัดการกับข้อมูลเพื่อแสดงส่วนที่สนใจได้ดีขึ้น เช่น ตัดบางส่วนของบริเวณที่บดบังเพื่อดูหัวใจให้ชัดขึ้น (magic cut) หมุนปริมาตรชุดข้อมูลเพื่อดูลิ้นหัวใจ ติดตามทิศทางของเส้นเลือดใหญ่จากจุดเริ่มออกจากหัวใจไปจนที่สุด หรือแนวผนังกั้นหัวใจ ตัด grayscale เพื่อเน้นส่วน color Doppler เป็นต้น ใน inversion mode เปลี่ยนเนื้อเยื่อโดยรอบให้เป็นสีดำ[25] และใช้ magic cut ตัดสัญญาณรบกวนออก เป็นต้น

การตรวจวิเคราะห์ปริมาตรชุดข้อมูล (VDS) อย่างเป็นระบบ

ขั้นตอนการวิเคราะห์ปริมาตรชุดข้อมูลคือหัวใจสำคัญของ STIC ซึ่งอาจตรวจทั้ง multiplanar view และเรนเดอร์บางส่วนที่สนใจเป็นภาพสามมิติจะช่วยในการวินิจฉัยดีขึ้นมาก

1. Multiplanar View

Scroll ให้ทั่วปริมาตรชุดข้อมูล : คือการเลื่อนไล่ดูภาพ 2D ตลอดปริมาตร จากขอบด้านหนึ่งไปยังอีกด้านหนึ่ง (ซ้ายไปขวา หรือบนลงล่าง ฯลฯ) เป็นการสแกนตรวจอย่างง่าย ๆ ไล่ไปตามเพลน ทำให้ผู้ตรวจสามารถทราบความสัมพันธ์ของโครงสร้างหัวใจกับบริเวณรอบด้านได้อย่างรวดเร็ว ซึ่งในเครื่องอัลตราซาวด์รุ่นใหม่สามารถตรวจประเมิน 4CV, 5CV, 3VV ได้อย่างรวดเร็ว และสามารถหมุนรอบด้านได้ทั้งสามแกน สามารถแสดงภาพฝานปริมาตรชุดข้อมูลออกมาแสดงต่อเนื่องหลายระดับแบบ MRI ดังที่เรียกว่า tomographic ultrasound imaging (TUI) อาจช่วยให้เข้าใจโครงสร้างหัวใจได้ง่ายขึ้น เทคนิคในการตรวจมีผู้เชี่ยวชาญแนะนำไว้หลายเทคนิคดังจะได้กล่าวในตอนท้าย

2. Rendering (การประมวลผลโดยรวมเพื่อสร้างภาพสาม/สี่มิติ)

การเรนเดอร์ (ประมวลผล) 3D/4D ของปริมาตรชุดข้อมูล เป็นการแสดงภาพจากการประมวลผลโดยรวมของข้อมูลบริเวณที่สนใจให้แสดงออกมาเป็นสาม/สี่มิติ ดูแล้วมีความลึก (รูปที่ 12-2) สามารถทำให้แสดงโครงสร้างหัวใจและหลอดเลือด ทั้งขนาดและทิศทางของ outflow tract ในทารกปกติและทารกที่มีหัวใจพิการโดยกำเนิด ในโหมดการปรับภาพที่ทำให้เรียบ กลมกลืนอาจทำให้ข้อมูลสแกนตั้งต้นสูญหายไป ดังนั้นในการ render ควรใช้ร่วมกับ 2D Panel A ด้วย

รูปที่ 12-2: *ตัวอย่างภาพสามมิติของ 4CV ที่เรนเดอร์ใน light gradient mode ซึ่งแสดงภาพหน้าตัดที่มีความลึก*

ทำความเข้าใจกับ Multiplanar View

ปริมาตรชุดข้อมูล (volume data set; VDS): คือ ชุดข้อมูลสาม/สี่มิติที่ได้จากได้จากการกวาดสแกนบริเวณที่สนใจ (acquisition) ซึ่งในที่นี้จะมีหัวใจและหลอดเลือดบรรจุอยู่ภายในปริมาตรชุดข้อมูลนี้ ซึ่งอาจหมายถึงภาพ 2D จำนวนมากมายที่เรียงซ้อนชิดติดกันอยู่จากขอบด้านหนึ่งไปจรดอีกด้านหนึ่ง (ซ้ายขวา, บนล่าง หน้าหลัง) และเป็นชุดข้อมูลไดนามิค คือรูปลักษณ์เปลี่ยนไปตามช่วงจังหวะการบีบคลายตัวของหัวใจ ซึ่งถูกสร้างขึ้นมาเป็นหัวใจที่มีชีพจรเสมือน (virtual cardiac cycle) ซึ่ง ปริมาตรชุดข้อมูล ที่สร้างขึ้นมานี้สามารถนำมาวิเคราะห์เมื่อไรก็ได้ (offline) โดยไม่ต้องตรวจผู้ป่วยโดยตรงอีก เนื่องจากข้อมูลรายละเอียดของโครงสร้างของหัวใจในแต่ละช่วงการบีบตัวถูกบรรจุอยู่ในปริมาตรชุดข้อมูล นี้แล้ว

Panel: การแสดงภาพของ STIC ในโหมดเพลนหน้าตัด (sectional planes) หรือ multiplanar view จะมีแสดง Panel A, B, C ส่วน Panel D จะแสดงในโหมดเรนเดอร์ ซึ่งเป็นการประมวลผลแล้วแสดงผลรวมสามมิติ Panel A, B, และ C จะตั้งฉากซึ่งกันและกัน (orthogonal planes) โดย Panel A จะเป็นภาพเริ่มต้นของการตรวจ เป็นภาพที่เหมือนกับภาพ 2D ที่เลือกไว้จาก VOI ก่อนกวาดสแกนเก็บมูล Panel B เป็นภาพหน้าตัดที่มองด้านข้างของ Panel A โดยตัดในแนวดิ่งผ่านจุดอ้างอิงของ Panel A ส่วน Panel C เป็นภาพหน้าตัดที่มองจากด้านบนของ Panel A โดยตัดในแนวขวางผ่านจุดอ้างอิงของ Panel A ทั้งสาม Panels จะตั้งฉากกันอยู่เสมอ เมื่อทำการหมุนปริมาตรชุดข้อมูล ใน Panel หนึ่งก็จะมีผลต่อ Panel อื่น ๆ ด้วย (รูปที่ 12-3,4)

จุดอ้างอิง (reference dot): เป็นจุดที่ปรากฏอยู่ในทั้งสาม Panel เป็นจุดที่ตำแหน่งเดียวกัน เป็นจุดที่เพลนหน้าตัดทั้งสามตัดผ่าน ในทุก Panel สามารถเลื่อนจุดนี้เข้าออกหรือย้ายที่ ซึ่งจะทำให้ภาพหน้าตัดใน Panel อื่นเปลี่ยนไปด้วย

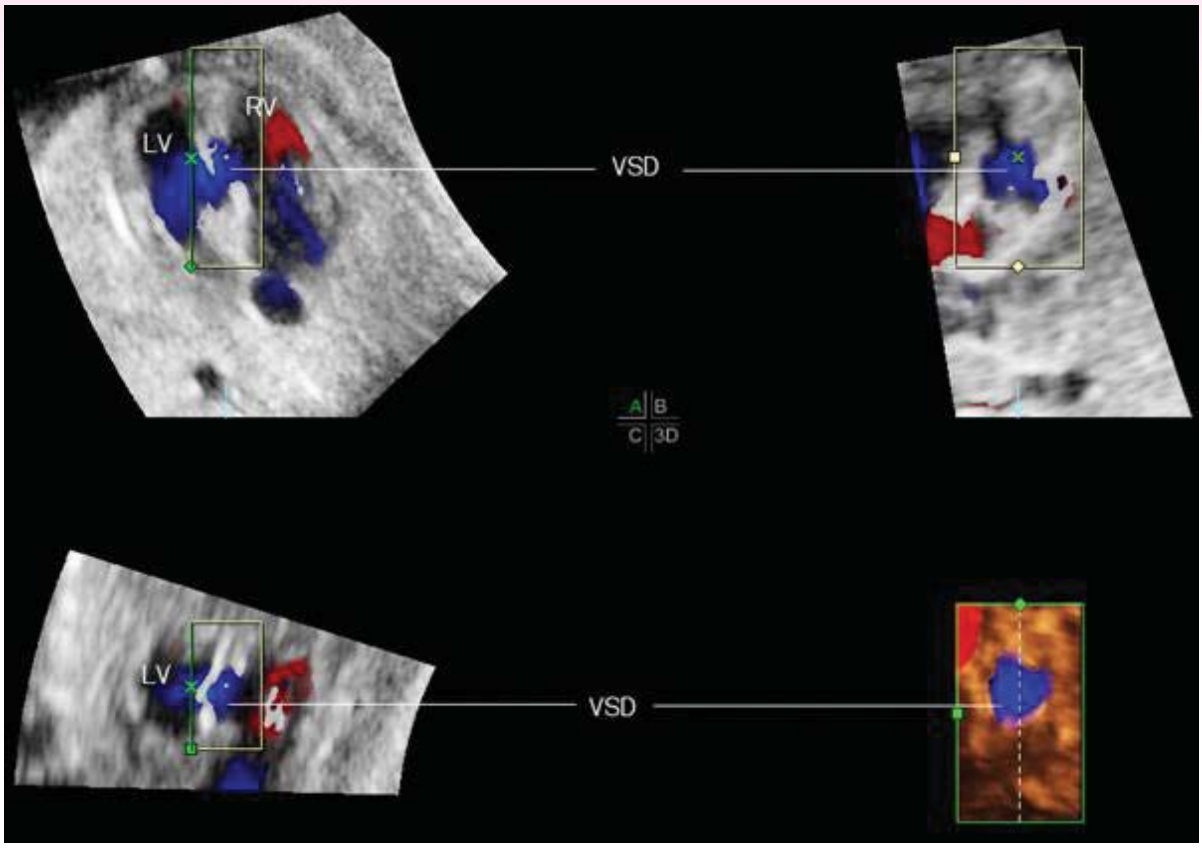

รูปที่ 12-3: *ตัวอย่าง multiplanar view และเรนเดอร์ แสดง ventricular septal defect (VSD) โดยภาพใน panel A เป็นภาพ 4CV ที่หมุนให้แนว interventricular septum (IVS) ขนานกับแนวดิ่ง panel B เป็นวิวมองหน้าตรง (en face) แบบประจันหน้ากับ IVS แล้วเห็นเลือดพุ่งออกมาจาก VSD ส่วน panel C เป็นวิวมองจากด้านบนของ panel A และ panel D เป็นภาพเรนเดอร์สามมิติของ IVS*

รูปที่ 12-4: *ภาพแสดงความสัมพันธ์ระหว่าง panel ต่าง ๆ กับแกน x, y, z ในแต่ละ panel และตัวอย่างภาพประกอบจริง* ***Panel A*** *แสดงผลภาพอัลตราซาวด์ 2D ที่ได้จากการกวาดสแกน ในที่นี้คือ จอสกรีนสีเหลือง ซึ่งตัดผ่านทรวงอกทารกแบบตัดขวาง ก็คือภาพ 2D ที่เห็นจากจอจริงตอนที่เริ่ม acquisition ได้ภาพเป็น 4CV ดังแสดงทางขวามือ ใน panel A ก็มีแกน x, y และ z เป็นของตัวเอง สังเกตว่าแกน z เป็นแกนแนวลึกจากนอกภาพ (2D) เข้าไปด้านในหลังภาพ ซึ่งถ้าหมุนแกนนี้ภาพจะยังคงเหมือนเดิม แต่ภาพหมุนเอียงไปตามองศาการหมุน ถ้ามีการเลื่อนภาพเข้าออกจากผู้มอง คือเลื่อน (scroll) ตามแนวแกน z ภาพ 2D ก็จะแสดงภาพหน้าตัดที่อยู่หน้าและหลังต่อ 4CV เช่น กระเพาะอาหารพร้อมตับส่วนบน หรือหน้าตัดทรวงอกส่วนบน การเลื่อนเข้าออก (scroll) ใน panel นี้ คือเลื่อนเข้าออกในแนวหน้า-หลังของปริมาตรชุดข้อมูล* ***Panel B*** *แสดงภาพจากการมองทางด้านข้างของ panel A ซึ่งเป็นภาพ 2D ในที่นี้คือจอสกรีนสีชมพูที่ตัดผ่านจุดอ้างอิงเดียวกับใน panel A ภาพที่เห็นคือภาพตัดขวางของ ventricles ทั้งสองข้าง ซึ่งตั้งฉากกับภาพ 4CV ใน panel A ในทำนองเดียวกัน panel B ก็มีแกน x, y และ z เป็นของตัวเองเช่นกัน แกน z ที่เป็นแกนมองลึกทะลุเข้าไปนั้นจะตั้งฉากกับ แกน z ของ panel A ถ้ามีการเลื่อนเข้า-ออกจากผู้มองของ panel B จะแสดงภาพตัดขวางหัวใจของ ventricles ทั้งสองจาก apex ไปจาก base หรือ atrium ของหัวใจ การเลื่อนภาพแสดงเข้า-ออก (scroll) ตามแนวแกน z ของ panel B จะเป็นเลื่อนตามแนวซ้าย-ขวาของปริมาตรชุดข้อมูล* ***Panel C*** *แสดงภาพจากการมองทางด้านบนของ panel A ซึ่งเป็นภาพ 2D ในที่นี้คือจอสกรีนสีม่วงที่ตัดผ่านปริมาตรชุดข้อมูล ที่จุดอ้างอิงเดียวกันกับใน panel A และ B ซึ่งเห็นภาพ interventricular septum ทั้งแผ่นแบบประจันหน้า (enface) ถ้าเลื่อนภาพที่แสดงบนสกรีนเข้าออกจากผู้มอง หรือตามแนวแกน z นั่นเอง จะมีการเลื่อน (scroll) ในแนวบน-ล่างของปริมาตรชุดข้อมูล ซึ่งในที่นี้ก็จะแสดงภาพ coronal view ของทรวงอกทางด้านหน้า-หลัง*

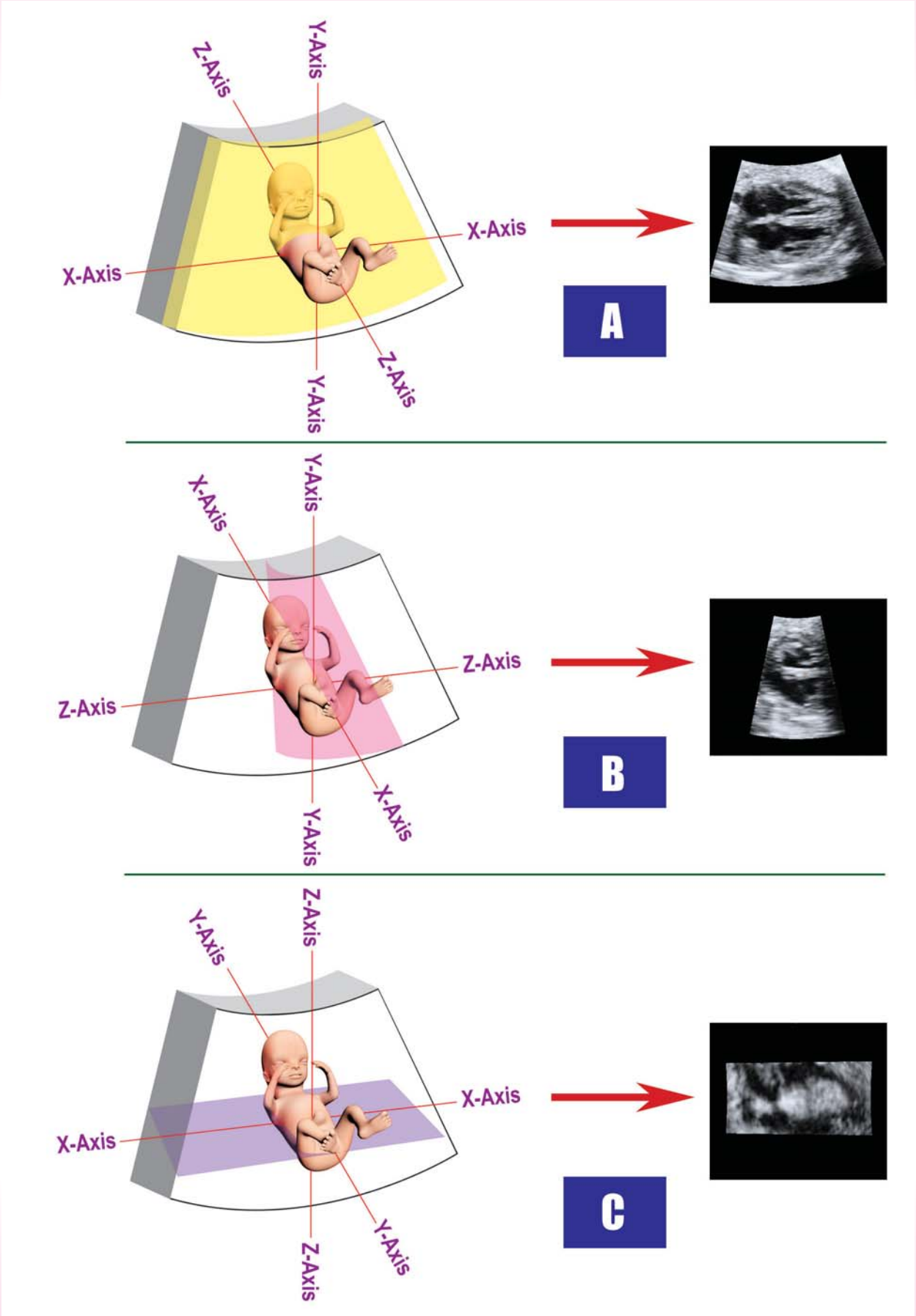
Z-Axis
Y-Axis
X-Axis
X-Axis
Y-Axis
Z-Axis
A
X-Axis
Y-Axis
Z-Axis
Z-Axis
Y-Axis
X-Axis
B
Y-Axis
Z-Axis
X-Axis
X-Axis
Z-Axis
Y-Axis
C

แกน (axis): ในแต่ละ Panel เราสามารถหมุนแสดงดูส่วนที่สนใจได้ทั้ง 3 แกน อาจหมุนตามแกน x, y หรือ z ก็ได้ (เมื่อเรายืนประจันหน้ายืนมองหน้าคน โดยเปรียบผู้ตรวจเหมือนคนมอง และภาพใน Panel ต่าง ๆ เหมือนผู้ถูกมอง การหมุนแกน x เหมือนการหมุนโดยผู้ถูกมองก้มหน้าแหงนหน้า การหมุนตามแกน y เหมือนหมุนโดยการส่ายหน้าซ้ายขวา ส่วนการหมุนตามแกน z เหมือนการเอียงศีรษะไปด้านข้างซ้ายขวา โดยยังเห็นโครงสร้างหน้าเหมือนเดิม) ความหมายของแกน x, y, z ต่างกับ Panel A, B, C โดยสิ้นเชิง

นอกจากการสำรวจหัวใจให้ทั่วแล้ว การวิเคราะห์ cardio-STIC ยังสามารถนำมาคำนวณหรือวัดหาค่ามิติต่าง ๆ ของหัวใจได้ดี แม้การวัดปริมาตรจะแปรปรวนไปตามคุณภาพของการเก็บ โดยทั่วไปแล้วการตรวจวัดซ้ำคงที่ (reproducible) จะทำได้ดีในการวัดปริมาตรของ left ventricle[29] ยังใช้การประเมินค่าการทำงานของหัวใจทารกด้วย 4D-STIC เช่น stroke volume, cardiac output, shortening fraction โดยทั่วแล้วเป็นเทคนิคที่ง่าย ตรวจซ้ำได้ค่าคงเดิม นับว่าเป็นวิธีที่สะดวกมาก[30;31]

ผู้เขียนและทีมงานได้ทำการวัดปริมาตรชุดข้อมูลกว่า 600 ชุด สร้างค่ามาตรฐานของสัดส่วนต่าง ๆ ของหัวใจทารกในครรภ์ของคนไทย ตั้งแต่อายุครรภ์ 15-37 สัปดาห์ ซึ่งอาจนำมาใช้เป็นค่าอ้างอิงเมื่อตรวจความผิดปกติของหัวใจทารกในครรภ์ ซึ่งจากข้อมูลพื้นฐานดังกล่าวพบว่าสามารถนำมาช่วยประกอบการวินิจฉัยได้ดีขึ้น[34]

นอกจากนี้ทีมงานผู้เขียนได้ทำการวัดค่าปกติ และ Z scores ของเส้นผ่าศูนย์กลาง aortic และ pulmonary valve ของทารกในแต่ละอายุครรภ์ให้เป็นค่ามาตรฐานไว้อ้างอิงในการประเมินทารกไทยที่มีปัญหาความผิดปกติของหัวใจได้ เนื่องจากการตรวจด้วย cardio-STIC สามารถทำได้ง่าย[32]

เคล็ดลับในการตรวจ Cardio-STIC

1. **เพลนตั้งต้นสำหรับการเก็บข้อมูล:** ในกรณีสนใจที่จะตรวจ 4CV, 5CV และ 3-VV หรือ 3-VT ปริมาตรชุดข้อมูลที่เหมาะสมให้เริ่มต้นกวาดลำเสียงผ่านภาคตัดขวางทรวงอกทารก ถ้าต้องการตรวจ aortic / ductal arch หรือหลอดเลือดดำใหญ่ที่เทเข้าสู่หัวใจ ปริมาตรข้อมูลที่มีคุณภาพสูงจะเก็บได้ดีในการกวาดสแกนตามแนว sagittal ของทรวงอก คุณภาพปริมาตรจะดีที่สุดเมื่อสแกนได้ในท่านอนหงายที่แนวกระดูกสันหลังทารกอยู่ที่ 6 นาฬิกา อย่างไรก็ตามกระดูกสันหลังอยู่ด้านหน้าก็ให้คุณภาพที่ดีได้ถ้าไม่อยู่ระหว่าง 11-1 นาฬิกา
2. **Region of interest (ROI):** เป็นขอบเขตที่กำหนดความกว้างและความสูงของปริมาตรข้อมูล (แกน x และ y) ซึ่งจะรวมทุกโครงสร้างอวัยวะทั้งหัวใจและบริเวณรอบ ๆ ถ้า ROI กว้างจะลด frame rate ลง ซึ่งทำให้คุณภาพของปริมาตรชุดข้อมูลต่ำลงด้วย (โดยเฉพาะอย่างยิ่ง color หรือ power Doppler) ดังนั้น ROI ควรจะแคบที่สุดเท่าที่จะทำได้โดยยังคงครอบคลุมส่วนที่สนใจเอาไว้ได้ ซึ่งจะทำให้ frame rate สูงสุดและรายละเอียดของชุดข้อมูลดีที่สุด
3. **Acquisition angle:** กำหนดความลึกของการเก็บข้อมูล (ตามแนวแกน z) ควรใช้มุมน้อยที่สุดแต่สามารถครอบคลุมส่วนที่สนใจไว้ได้ทั้งหมด ในไตรมาสที่สองมักจะต้องการ 20-25 องศาจึงจะเพียงพอ ซึ่งจะครอบคลุมบริเวณจากหลอดเลือดใหญ่ถึงกระเพาะอาหาร ถ้าทารกตัวโตอาจต้องการมุมที่กว้างขึ้นไป เช่น 30-40 องศา
4. **Acquisition time:** เวลาของการเก็บปริมาตรข้อมูลซึ่งมักจะใช้เวลาประมาณ 7.5-15 วินาทีต่อการกวาดหนึ่งปริมาตร เวลาของการเก็บข้อมูลนี้จะกำหนดความเร็วของการกวาดหัวตรวจในบริเวณ ROI ยิ่งใช้เวลานานยิ่งให้รายละเอียดสูง ถ้าเป็นไปได้ควรตั้งเวลาไว้ให้นานที่สุดเท่าที่จะเป็นไปได้ แต่ยิ่งตั้งเวลานานโอกาสเกิด artifacts จากเด็กดิ้นก็จะสูงตามไปด้วย กรณีที่เด็กดิ้นมากก็อาจต้องสแกนเร็วขึ้น
5. **Volume display อย่างมีระบบ:** เช่น
   - การตรวจหลอดเลือดใหญ่อย่างเป็นระบบ เทคนิคในการตรวจปริมาตรชุดข้อมูล ได้แก่ การปรับหมุนเลื่อนดูโครงสร้างหัวใจอย่างเป็นระบบให้เห็น left outflow tract ใน panel A และ short axis view ของ pulmonary artery ใน panel B[15]
   - การตรวจอย่างเป็นระบบในการแสดง aortic/ ductal arches สามารถทำได้ดีที่สุดเมื่อเก็บปริมาตรข้อมูลโดยกวาดผ่านทรวงอกทารกตาม sagittal plane
   - Spin technique: DeVore[16] แนะนำเทคนิคการ

หมุนเพื่อแสดงโครงสร้างส่วนที่สนใจ ซึ่งทำได้ง่ายด้วยการ scroll ตามแนวแกน z เพื่อดูภาพส่วนที่ตื้นและลึกเข้าไป เพื่อดูเพลนมาตรฐานต่าง ๆ เมื่อ scroll ไปจนถึงจุดที่สนใจจะดูรายละเอียด ให้เลื่อนจุดอ้างอิงไปยังจุดศูนย์กลางของโครงสร้างที่สนใจนั้น แล้วปรับหมุนตามแกน y หรือแกน x จนเห็นตลอดแนวของโครงสร้าง อย่างไรก็ตามมีหลายเทคนิคที่นำมาใช้ในการตรวจเพื่อให้ได้เพลนที่ต้องการ เช่น บางท่านแนะนำให้ตรวจ cardio-STIC โดยอาศัยจาก 4CV แล้วปรับตรวจเป็น 11 เพลนเป็นมาตรฐาน[33]

- การเรนเดอร์เพื่อดูโครงสร้างภายในหัวใจและลิ้นหัวใจ: สามารถทำได้เพื่อดูโครงสร้างได้อย่างมีความลึก ใช้ปรับหาขอบกล้ามเนื้อหัวใจได้ดีขึ้น เรนเดอร์แผ่นหนา (thick-slice) เหมาะกับการตรวจดูลิ้นหัวใจ (atrioventricular valves) แบบประจันหน้า (en face) เหมือนมองมาจากช่อง ventricle[14,15] เช่นการวินิจฉัย Ebstein anomaly เป็นต้น
- เรนเดอร์เพื่อตรวจเส้นเลือดใหญ่: สามารถทำได้ดีปริมาตรชุดข้อมูลที่เก็บจาก color / power Doppler[14,26-28] หรือ B-flow imaging การแสดง criss-cross ของ pulmonary artery และ aorta ซึ่งแสดงได้ดีในปริมาตรข้อมูลที่เก็บโดยกวาดแนวตัดขวางทรวงอก สำหรับการกวาดตามเพลน sagittal เหมาะสำหรับการตรวจ aortic / ductal arches
- การเรนเดอร์เพื่อดู 4CV แบบสามมิติ: มักจะใช้ 4CV เป็นเพลนอ้างอิงในการเริ่มต้น โดยปรับให้ apex ชี้ขึ้น และอยู่ทางด้านซ้ายของสกรีน ปรับ rendering box ใน panel B ให้ ROI ครอบคลุมหัวใจทั้งหมด และลึกจากกระบังลมขึ้นไปถึงเส้นเลือดใหญ่ที่ต้นคอ ใช้ panel B เป็นเพลนอ้างอิง และดูการแสดงผลใน panel D
- Inversion mode ของ gray-scale: ช่วยให้เห็นแอ่งเลือดตามรูปลักษณ์ของโครงสร้างหัวใจได้ดีขึ้น โครงสร้างที่เป็น anechoic เช่น ช่องในหัวใจ รูในหลอดเลือด กระเพาะอาหาร เป็นต้น จะกลับมาเห็นเป็นส่วนเข้มในภาพเรนเดอร์ ในขณะที่กระดูกจะเห็นเป็น anechoic แทน และยังสามารถปรับแต่งด้วยเทคนิคอื่น ๆ ให้ภาพมีคุณภาพมากขึ้น เช่น gamma-curve correction หรือ transparency correction เป็นต้น
- Cardio-STIC-M: ปริมาตรชุดข้อมูลสามารถนำมาแสดงในรูปของ M-mode ได้ ซึ่ง เป็น M-mode จากชีพจรเสมือนของหัวใจ คือ แสดงภาพที่แนวเส้นใดเส้นหนึ่งที่ลากตัดผ่านส่วนของหัวใจที่ต้องการให้แสดง และแสดงรูปตามแนวดังกล่าวที่ต่อเนื่องกันของช่วงเวลาที่ต่างกัน คือ แสดงตั้งแต่ต้นของการบีบตัวไปจนสิ้นสุดของการคลายตัว

ตัวอย่างเทคนิคการตรวจด้วย Cardio-STIC

ในทางปฏิบัติผู้ตรวจปริมาตรชุดข้อมูลมาจนชำนาญและมีความรู้กายวิภาคของหัวใจเป็นอย่างดีย่อมสามารถตรวจส่วนต่าง ๆ ของหัวใจได้โดยไม่จำเป็นต้องมีหลักการตรวจตามลำดับขั้นตอน ต้องการจะดูส่วนไหนก็สามารถหมุนเลื่อนไปหาจุดสนใจและปรับตามความเหมาะสมเพื่อแสดงโครงสร้างที่ต้องการดูพร้อมกับความสัมพันธ์รอบด้านได้อย่างรวดเร็ว จากประสบการณ์ของผู้เขียนพบว่ามีความสะดวกในการเรียนรู้โดยใช้พื้นฐานการตรวจ 2D-US ของ 4CV, 5CV และ 3VV โดยการ scroll up แบบง่าย ๆ เมื่อถึงจุดที่สนใจก็ให้หมุนปรับแกนทั้งสามเพื่อแสดงรายละเอียดได้ทันที ในที่นี้ยกตัวอย่างการตรวจอย่างเป็นระบบในการสำรวจรายละเอียดที่เก็บอยู่ในปริมาตรชุดข้อมูล

1. เทคนิคในการหมุน (Spin Technique) ตามวิธีของ DeVore[16]

เป็นเทคนิคการตรวจตามเพลนมาตรฐานของการตรวจหัวใจด้วย 2D ที่ระดับต่าง ๆ (รูปที่ 12-5) คือระดับที่ 1 (4CV) ระดับที่ 2 (5CV) ระดับที่ 3 (3VV) และระดับที่ 4 (3VT) ซึ่งใน STIC สามารถทำได้ง่าย ๆ ด้วยการเลื่อน (scroll) ใน Panel ที่แสดง 4CV อยู่เข้าหรือออก ก็จะแสดงระดับต่าง ๆ เหล่านี้ได้ และในแต่ละระดับจะทำการหมุนปรับแต่งให้ได้รายละเอียดมากขึ้น

- เริ่มต้นด้วยการหมุนให้ Panel A แสดง 4CV
- การตรวจ outflow tract: ทำโดยการเลื่อนจากระดับ 1 ไปที่ระดับที่ 2

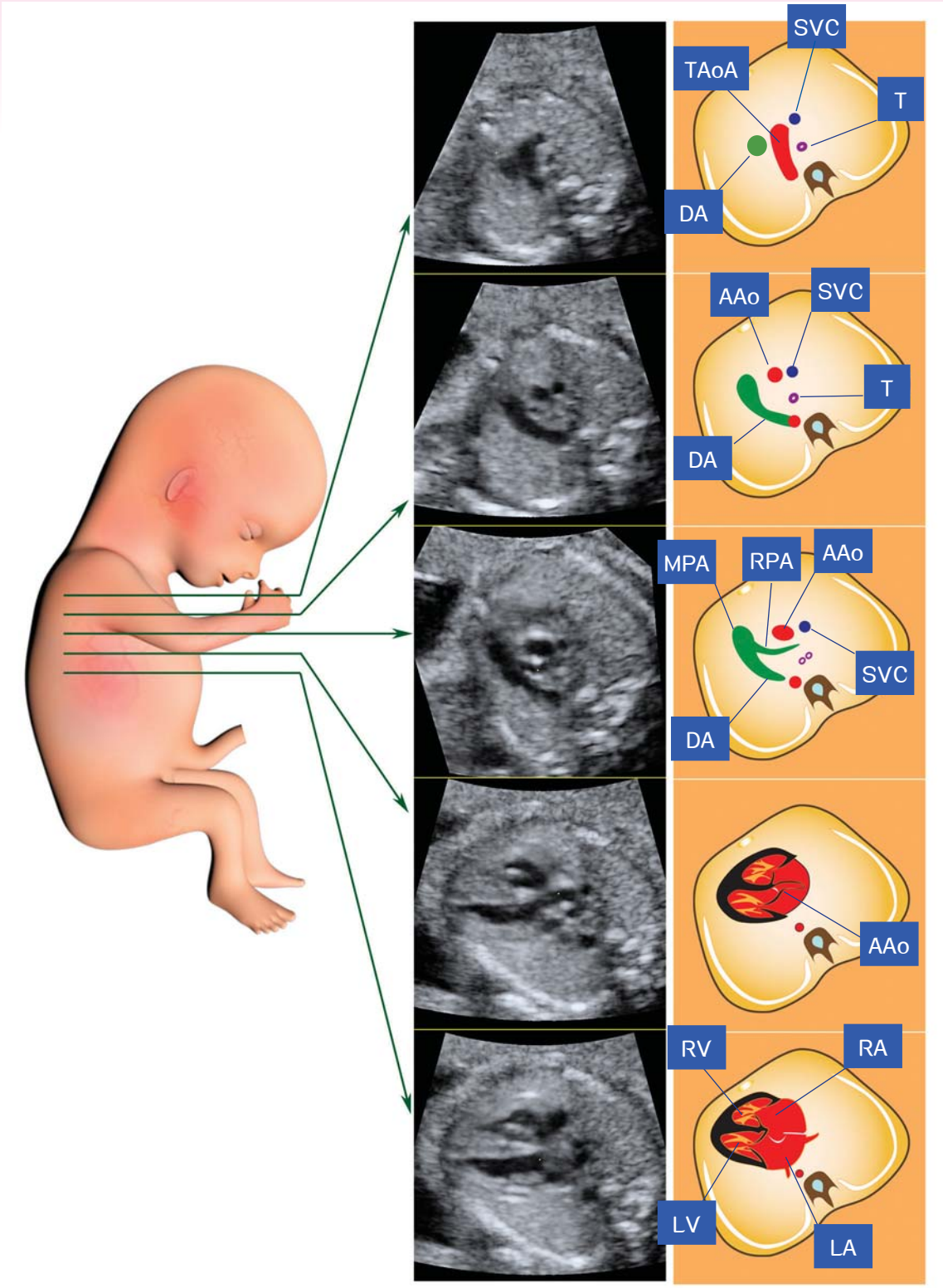

รูปที่ 12-5 *วิวทั้งสี่ระดับของหัวใจทารกซึ่งได้จากการกวาดสแกนหัวตรวจลำเสียงผ่านเพลนตัดขวางจากกระเพาะอาหารขึ้นไปถึงต้นคอ ระดับที่ 1: 4CV แสดง left atrium (LA), right atrium (RA), left ventricle (LV) และ right ventricle (RV) ระดับที่ 2: 5CV แสดง aortic valve และ ascending aorta (AAo) ออกจาก left ventricle (LV) ระดับที่ 3: 3VV แสดง main pulmonary artery (MPA) ที่แยกเป็น right pulmonary artery (RPA) และ ductus arteriosus (DA) ascending aorta (AAo) และ superior vena cava (SVC) ระดับที่ 4: 3VV ที่ระดับ trachea (T) รวมทั้งแสดง transverse aortic arch (TAoA), DA และ SVC*

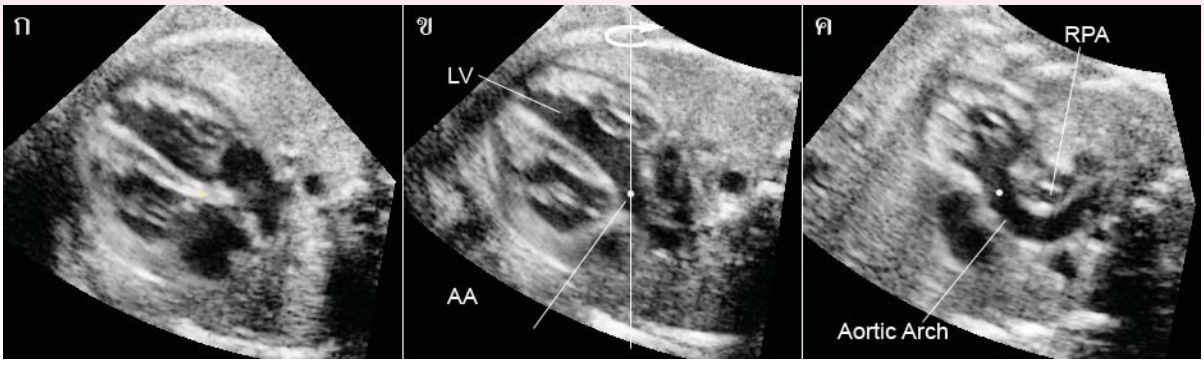

รูปที่ 12-6 *การตรวจหา aortic arch วิธีที่ 1:เริ่มต้นจาก 4CV (ก) เลื่อนไปหาระดับที่ 2 หรือ 5CV (ข) แล้ววางจุดอ้างอิงเหนือ aortic valve แล้วหมุนตามแนวแกน y ปรับจนเห็นทั้ง ascending และ aortic arch (ค) ซึ่ง arch นี้จะตั้งฉากกับ right pulmonary artery (RPA) (AA = ascending aorta, LV = left ventricle)*

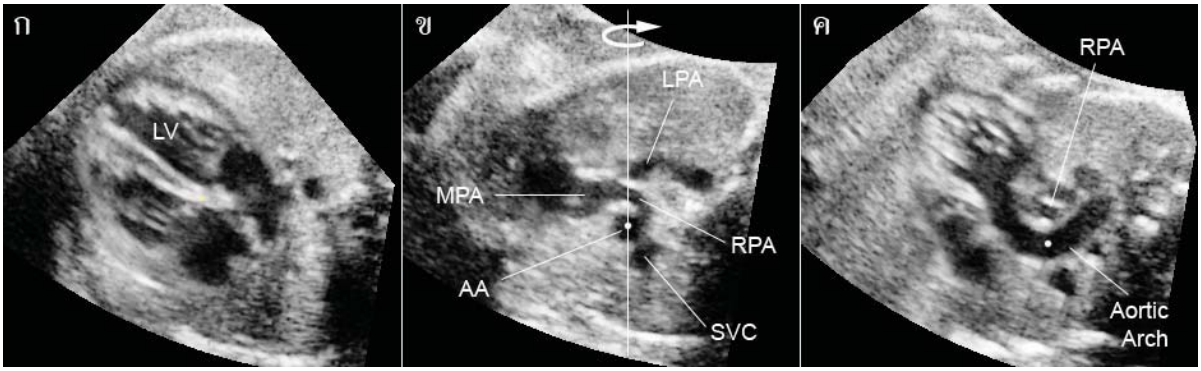

รูปที่ 12-7 *การตรวจหา aortic arch วิธีที่ 2: เริ่มต้นจาก 4CV (ก) เลื่อนไปหาระดับที่ 3 หรือ 3VV (ข) ซึ่งเป็นระดับที่เห็น main pulmonary artery (MPA) และ bifurcation แล้ว วางจุดอ้างอิงกลาง ascending aorta (AA) แล้วหมุนตามแกน y จนกระทั่งเห็น aortic arch ตลอดแนว (ค) (LPA = left pulmonary artery, RPA = right pulmonary artery, SVC = superior vena cava)*

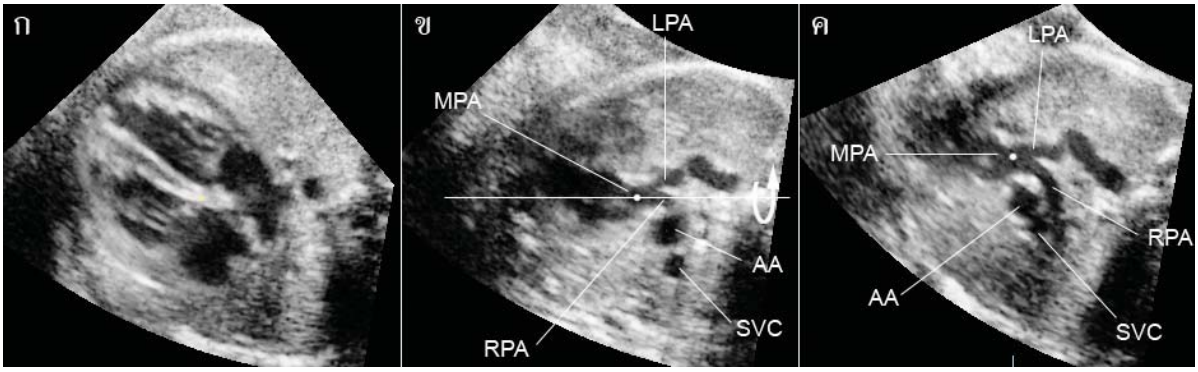

รูปที่ 12-8 *แสดงการปรับภาพ main pulmonary artery (MPA) และ bifurcation ของ right (RPA) และ left (LPA) pulmonary artery (RPA) ให้เห็นตลอดแนว ซึ่งทำได้โดยจากภาพ (ข) ซึ่งเป็นภาพ bifurcation ของ RPA และ LPA จากปริมาตรชุดข้อมูล ระดับที่ 3 ให้วางจุดอ้างอิงกลาง MPA แล้วปรับหมุนตามแกน x จนเห็นเส้นเลือดต่าง ๆ ดังกล่าวได้ตลอดแนว*

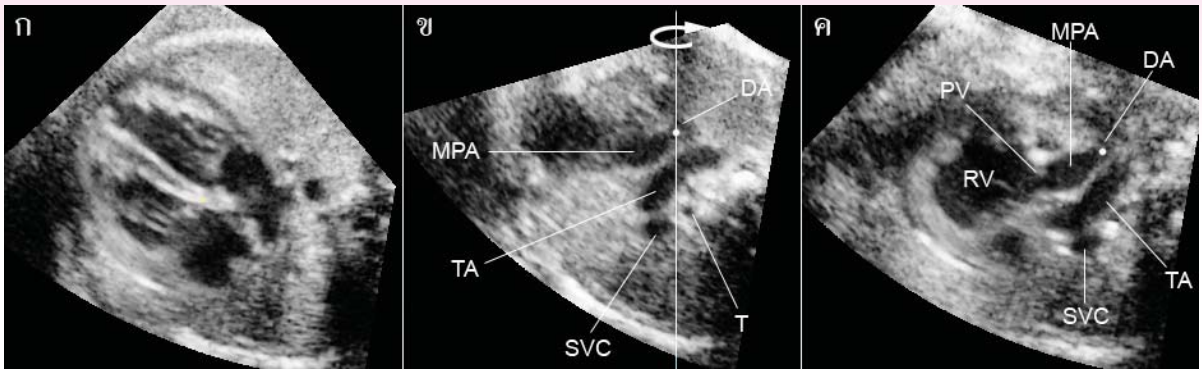

รูปที่ 12-9: *การแสดง MPA ต่อเนื่องไปกับ ductus arteriosus (DA): เริ่มต้นจาก 4CV (ก) เลื่อนไปหาระดับที่ 4 (ข) แล้ววางจุดอ้างอิงบน DA แล้วหมุนตามแกน y (ข) จนเห็นตลอดแนวของ MPA รวมไปกับ DA (ค) (LV = left ventricle, PV = pulmonary valve, RV = right ventricle, SVC = superior vena cava, T = trachea, TA = transverse aortic arch)*

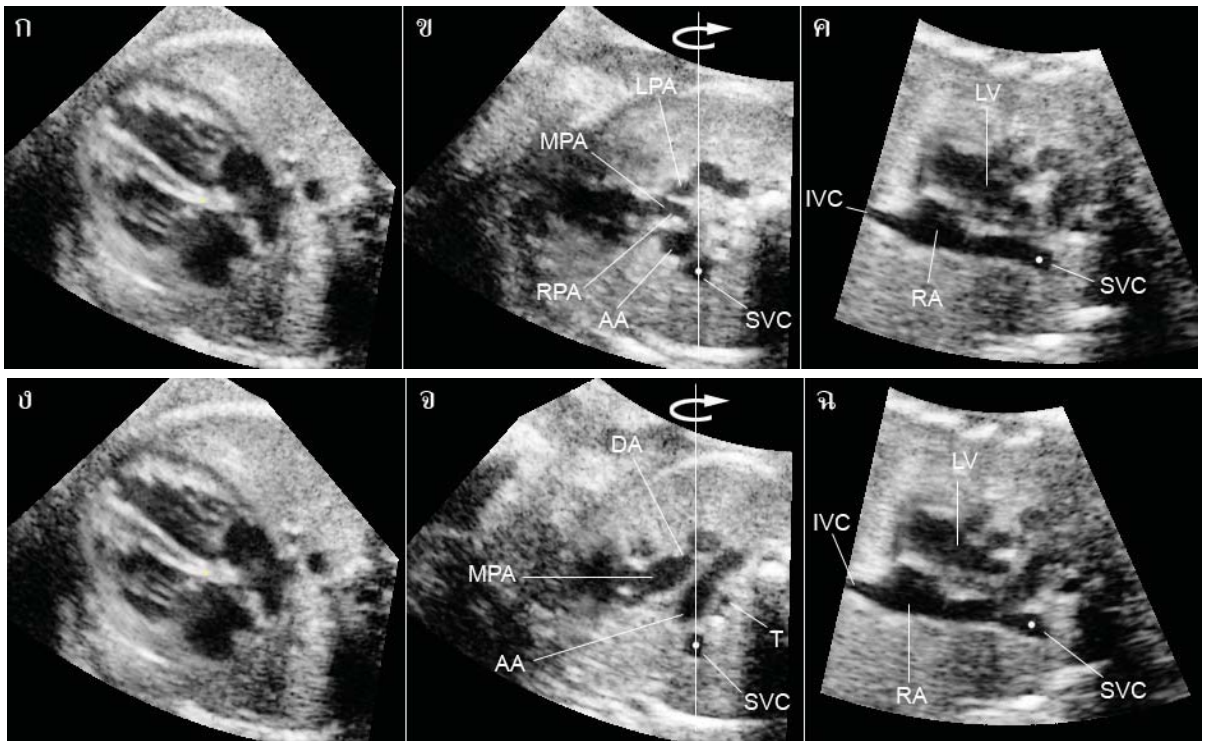

รูปที่ 12-10: *แสดง SVC ตามแนวยาว: วิธีที่ 1 เริ่มต้นจาก 4CV (ก) เลื่อนไปหาระดับที่ 3 หรือ 3VV (ข) หลังจากแสดง MPA, AA และ SVC แล้ว (ข) วางจุดอ้างอิงกลาง SVC แล้วหมุนตามแกน y จนเห็น SVC เทเข้าสู่ RA (right atrium) (ค) วิธีที่ 2 ก็ทำนองเดียวกัน เพียงแต่ เริ่มต้นจาก 4CV (ง) เลื่อนไปหาระดับที่ 4 (จ) แล้ววางจุดอ้างอิงบน SVC ภาคตัดขวาง แล้วหมุนตามแกน y 90 องศา จะได้ SVC ตามแนวยาว (จ,ฉ) (IVC = inferior vena cava, LPA = left pulmonary artery, LV = left ventricle, RPA = right pulmonary artery, T = trachea)*

- Ascending aorta & transverse aortic arch: ทำได้โดยแสดงระดับที่ 2 ก่อน แล้ววางจุดอ้างอิงที่ aortic valve จากนั้นหมุนตามแกน y จนเห็นแนวเส้นเลือดดังกล่าว (รูปที่ 12-6) หรืออาจหาระดับที่ 3 ก่อน แล้ววางจุดอ้างอิงที่จุดกลาง aorta ซึ่งเห็นเป็นท่อนกลม ๆ แล้วหมุนในทำนองเดียวกัน (รูปที่ 12-7)
- Main pulmonary artery & bifurcation: หาระดับที่ 3 ก่อนแล้ววางจุดอ้างอิงไปที่ main pulmonary artery แล้วหมุนตามแกน x ปรับให้เห็น bifurcation (รูปที่ 12-8)
- Ductus arteriosus: หาระดับที่ 4 ก่อน แล้ววางจุดอ้างอิงที่ ductus arteriosus หมุนตามแกน y ให้เห็น main pulmonary artery ตลอดแนว

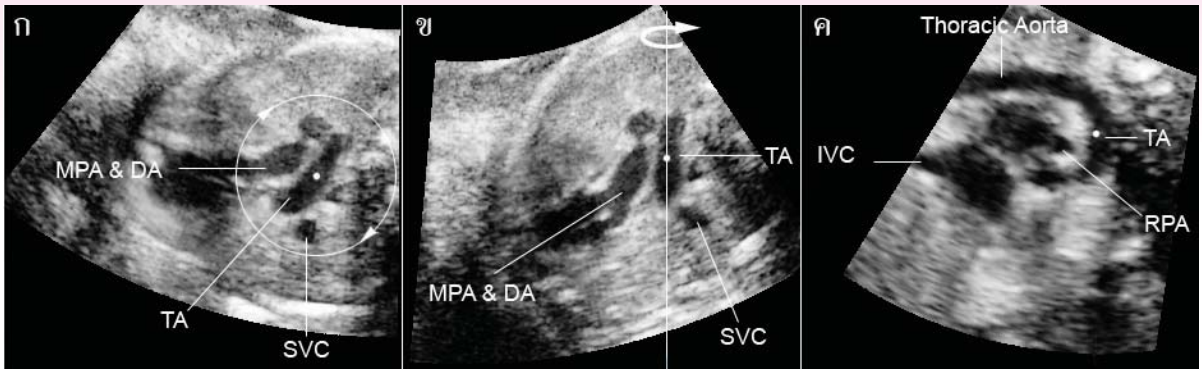

รูปที่ 12-11: *การแสดง aortic arch และ thoracic aorta: จากระดับที่ 4 (ก) หมุนตามแกน z เพื่อให้ transverse aortic arch (TA) ขนานกับแนวลำเสียง (ข) แล้ววางจุดอ้างอิงใน TA แล้วหมุนตามแกน y (ข) จนเห็น aortic arch, IVC และ TA ในเพลนเดียวกัน (ค) (DA = ductus arteriosus, MPA = main pulmonary artery, RPA = right pulmonary artery, SVC = superior vena cava)*

ความยาวออกจาก right ventricle และเชื่อมต่อไปกับ ductus arteriosus (รูปที่ 12-9)

- Superior vena cava: หาระดับที่ 3 หรือ 4 แล้ววางจุดอ้างอิงที่ superior vena cava แล้วหมุนตามแกน y จนเห็นเส้นเลือดนี้เทเข้า right atrium (รูปที่ 12-10)
- Aortic arch & thoracic aorta: หาระดับที่ 4 หมุนปริมาตรชุดข้อมูลให้แนว aortic arch อยู่ในแนวดิ่ง หรือขนานกับลำเสียง วางจุดอ้างอิงที่ศูนย์กลางของ transverse aortic arch แล้วหมุนตามแกน y จนเห็น aortic arch และ thoracic aorta ตลอดแนว (รูปที่ 12-11)

จากประสบการณ์ของผู้เขียน ในตอนเริ่มแรกก่อนที่จะทำการ scroll up เลื่อนขึ้นไปทีละระดับจากท้องส่วนบนไปสู่ระดับต้นคอทารกนั้น ถ้าเป็นไปได้จะพยายามหมุนเลื่อนปริมาตรชุดข้อมูลในวิว 4CV ให้ทารกอยู่ในท่านอนหงายตรง ๆ ใน Panel A (exactly supine) โดยการเลื่อน reference dot ใน Panel A ไปไว้ที่ตรงกลาง thoracic aorta จากนั้นหมุนตามแนวแกน Z ในเพลน C ให้แนวของ aorta ทอดตามแนวยาวดิ่งอย่างแท้จริงเป็นเส้นเดียวกับ reference dot ใน Panel A ซึ่งจะเห็น aorta ทอดยาวจากการมองด้านข้างใน Panel B หลังจากนั้นจึง scroll up ไปยังระดับต่าง ๆ 4CV, 5CV, 3VV, ductal arch view, และ aortic arch view ตามลำดับ และสามารถหมุนเลื่อนปรับเปลี่ยนที่ระดับต่าง ๆ เพื่อดูรายละเอียดต่าง ๆ ได้ ผู้เขียนนิยมสำรวจหัวใจเมื่อถึงระดับ arch view แล้ว หมุนปรับแกน z ใน Panel A ให้แนว ductal arch หรือ aortic arch อยู่ในแนวดิ่งแล้วแล้วสำรวจวิวด้านข้างของเส้นเลือดใหญ่ใน Panel B หรืออาจจะหมุนแกน Y 90 องศาใน Panel A เลยเพื่อดูภาพด้านข้างของเส้นเลือดใหญ่ทั้งสองเส้นใน Panel A สามารถหมุนตามแกน z เพื่อแสดงด้านข้างของ aortic arch และ ductal arch กลับไปกลับมาได้ใน Panel B การแสดงภาพด้านข้างของ inferior vena cava หรือ superior vena cava สามารถทำได้ง่าย ๆ ด้วยการวาง reference dot ในจุดศูนย์กลางของภาพตัดขวางเส้นเลือด แล้วหมุน 90 องศา หรือไม่ก็ดูใน Panel ที่ตั้งฉากกันอยู่ก็ได้

STIC มาตรฐานควรรวมเพลนตัดขวางทั้ง 5 เป็นพื้นฐาน โดยเริ่มต้น panel A ด้วย 4CV ซึ่งแพทย์ทั่วไปคุ้นเคย เป็นเพลนที่เริ่มต้นทำ acquisition ซึ่งจะทำการเลือกภาพที่มีคุณภาพที่สุดของ 4CV เป็นภาพเริ่มต้นและจะปรากฏใน multiplanar view ใน Panel A ซึ่งสะดวกต่อการสำรวจหัวใจด้วยการทำ scroll up ขึ้นไปจนสิ้นสุด aortic arch ดังแสดงในรูปที่ 12-5

2. การตรวจวิวมาตรฐานและ TUI ด้วยวิธีของ Goncalves เสนอดังนี้[6]

- ขั้นที่ 1: ใน Panel A วางจุดอ้างอิงที่ crux ของหัวใจ แล้วปรับให้อยู่ในแนวดิ่งตรงกับ aorta (แนวกลาง) ซึ่งทำได้ง่ายด้วยการหมุน panel A ในแกน z (รูปที่ 12-12 ก.)
- ขั้นที่ 2: ใน Panel A เลื่อนจุดอ้างอิงไปไว้ที่ aorta เพื่อเห็นแนวของ aorta ตามยาวใน panel C (รูปที่ 12-12 ข.)

ก.

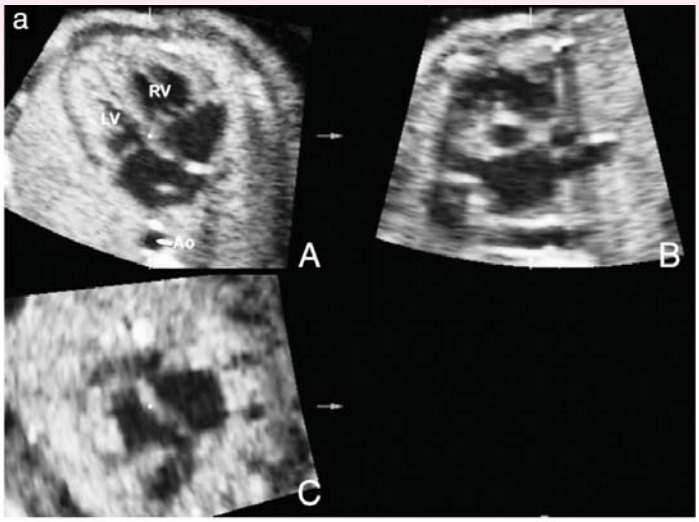

ข.

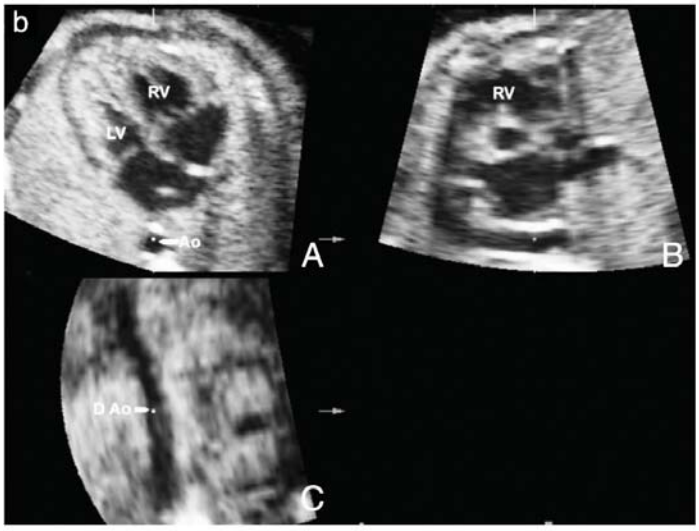

ค.

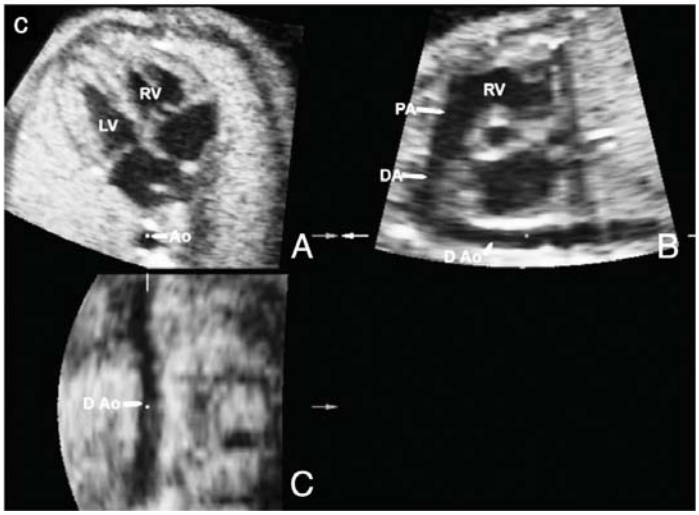

รูปที่ 12-12 *เทคนิคการตรวจ TUI (วิธีของ Goncalves) (ก.) ใน Panel A วางจุดอ้างอิงที่ crux แล้วหมุนแกน z เพื่อปรับให้ crux อยู่ในแนวดิ่งตรงกับ aorta; (ข.) ใน Panel A เลื่อนจุดอ้างอิงไปไว้ที่ aorta เพื่อเห็นแนวของ aorta ตามยาวใน panel C; (ค) ใน panel C หมุนตามแกน z เพื่อปรับให้แนวของ aorta อยู่ในแนวดิ่ง ซึ่งจะทำให้เห็น ductal arch ตามแนวยาวใน panel B (มีต่อในรูปที่ 12-13)*

ก.

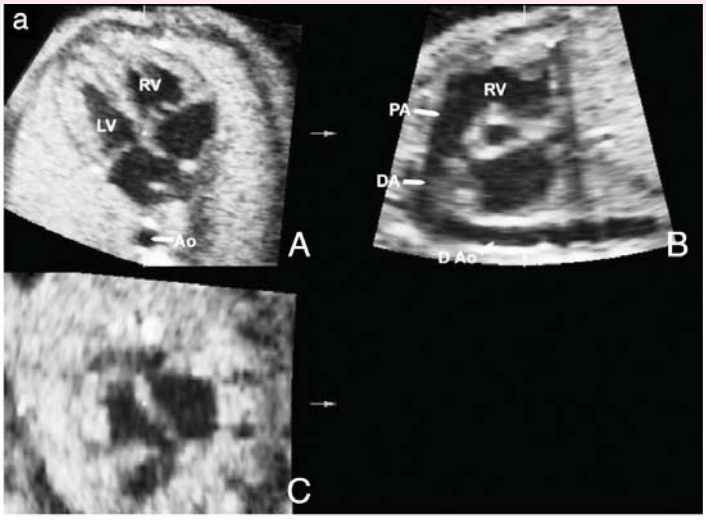

ข.

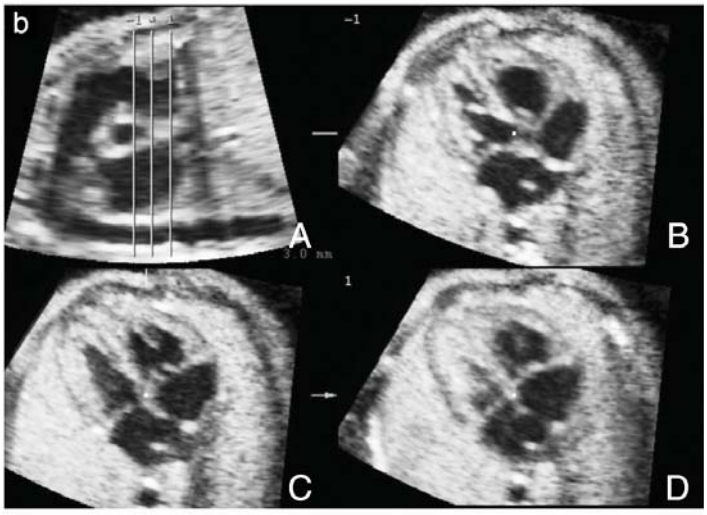

ค.

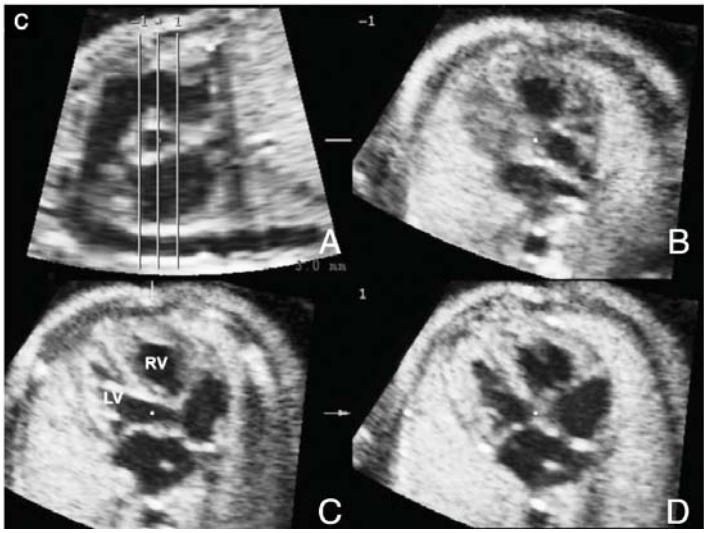

รูปที่ 12-13 *เทคนิคการตรวจ TUI (ต่อ) (ก.) ใน panel A ย้ายจุดอ้างอิงกลับไปที่ crux แล้ว activate ปุ่มโหมด TUI ซึ่งจะแสดง 9 ภาพ; (ข.) ให้ลดเหลือ 3 ภาพ โดยรูปใน panel A แสดงแนวเส้นที่ตัดในระดับต่าง ๆ ซึ่งแสดงเป็นภาพตัดขวางใน panel B, C และ D; (ค.) ใน panel A คลิกขวาแล้วเลื่อนภาพให้จุดอ้างอิงของเส้นกลางอยู่ตรงกลางของ aorta ซึ่งจะทำให้ panel C เป็นภาพ 5CV (มีต่อในรูปที่ 12-14)*

ก.

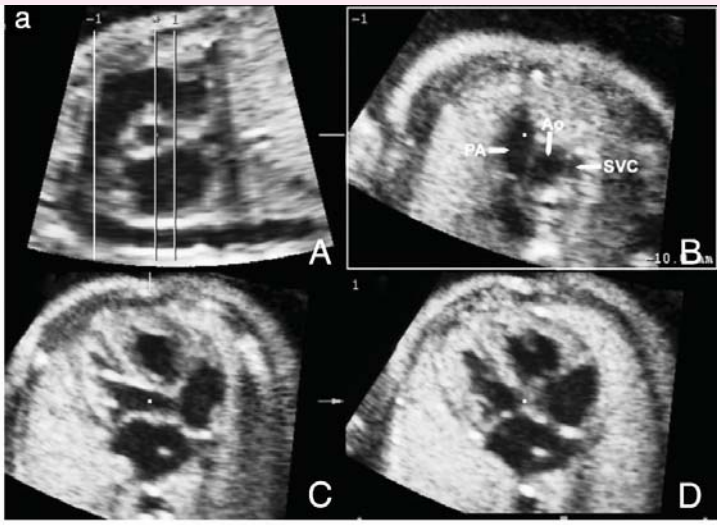

ข.

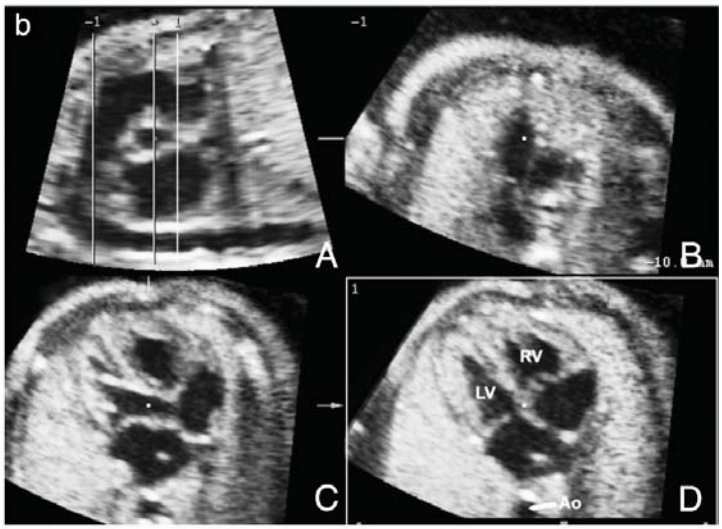

ค.

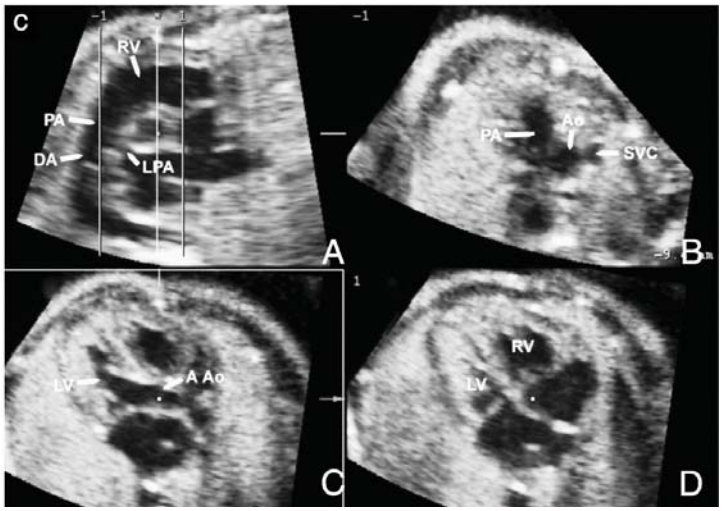

รูปที่ 12-14 *ปรับภาพในโหมด TUI ให้ดีขึ้น (ก.) ใน panel B กดปุ่ม adjust และคลิกเม้าส์ขวา เลื่อนจนเห็นเส้น -1 ใน panel A ไปอยู่ตรง ductal arch ซึ่งจะทำให้เห็น 3VV ใน panel B; (ข.) ปรับภาพใน panel D ในทำนองเดียวกัน โดยเลื่อนเส้น 1 ใน panel A ไปอยู่ที่ผนังขอบนอกของ ascending aorta จะทำให้เห็น 4CV ใน panel D ชัดเจน; (ค.) ใน panel C คลิกซ้ายแล้วหมุนตามแกน Y ทำให้เห็น left outflow tract ที่ panel C ดีขึ้น*

- ขั้นที่ 3: ใน panel C หมุนตามแกน z เพื่อปรับให้แนวของ aorta อยู่ในแนวดิ่ง ซึ่งจะทำให้เห็น ductal arch ตามแนวยาวใน panel B เกือบทุกรายของทารกปกติ (อาจต้องปรับเล็กน้อยตามแกน x หรือ y ใน panel B) (รูปที่ 12-12 ค.)
- ขั้นที่ 4: ใน panel A ย้ายจุดอ้างอิงกลับไปที่ crux แล้ว activate ปุ่มโหมด TUI (รูปที่ 12-13 ก.)
- ขั้นที่ 5: activate ปุ่มโหมด TUI
- ขั้นที่ 6: ใน TUI ลดจำนวนภาพจาก 9 เหลือ 3 ภาพ และให้กดปุ่มแสดง 4 เพลน ใน panel A ขณะนี้คือวิวด้านข้างของ panel A ในโหมด sectional (panel B) แต่แสดงเส้นแนวตัดที่จะให้ภาพอื่น ๆ (รูปที่ 12-13 ข.)
- ขั้นที่ 7: ใน panel A คลิกขวาแล้วเลื่อนภาพให้จุดอ้างอิงของเส้นกลางอยู่ตรงกลางของ aorta ซึ่งจะทำให้ panel C เป็นภาพ 5CV (รูปที่ 12-13 ค.)
- ขั้นที่ 8: ใน panel B กดปุ่ม adjust และคลิกเม้าส์ขวา เลื่อนจนเห็นเส้น -1 ใน panel A ไปอยู่ตรง ductal arch ซึ่งจะทำให้เห็น 3VV ใน panel B (รูปที่ 12-14 ก.)
- ขั้นที่ 9: ใน panel D คลิกขวาแสดงลูกศรในแนวนอน เลื่อนลูกศรจนเส้น 1 ใน panel A ไปอยู่ที่ผนังขอบนอกของ ascending aorta จะทำให้เห็น 4CV ใน panel D (รูปที่ 12-14 ข.)
- ขั้นที่ 10: ใน panel C คลิกซ้ายแล้วหมุนตามแกน Y (ปรับบนแท็บ rotation Y ไปทางขวาราว 8-22 องศา) ทำให้เห็น left outflow tract ที่ panel C ดีขึ้น (รูปที่ 12-14 ค.)
- รูปที่ 12-15 เป็นตัวอย่างการแสดงภาพ multiplanar แบบ TUI ในทารกที่เป็น transposition of the great arteries

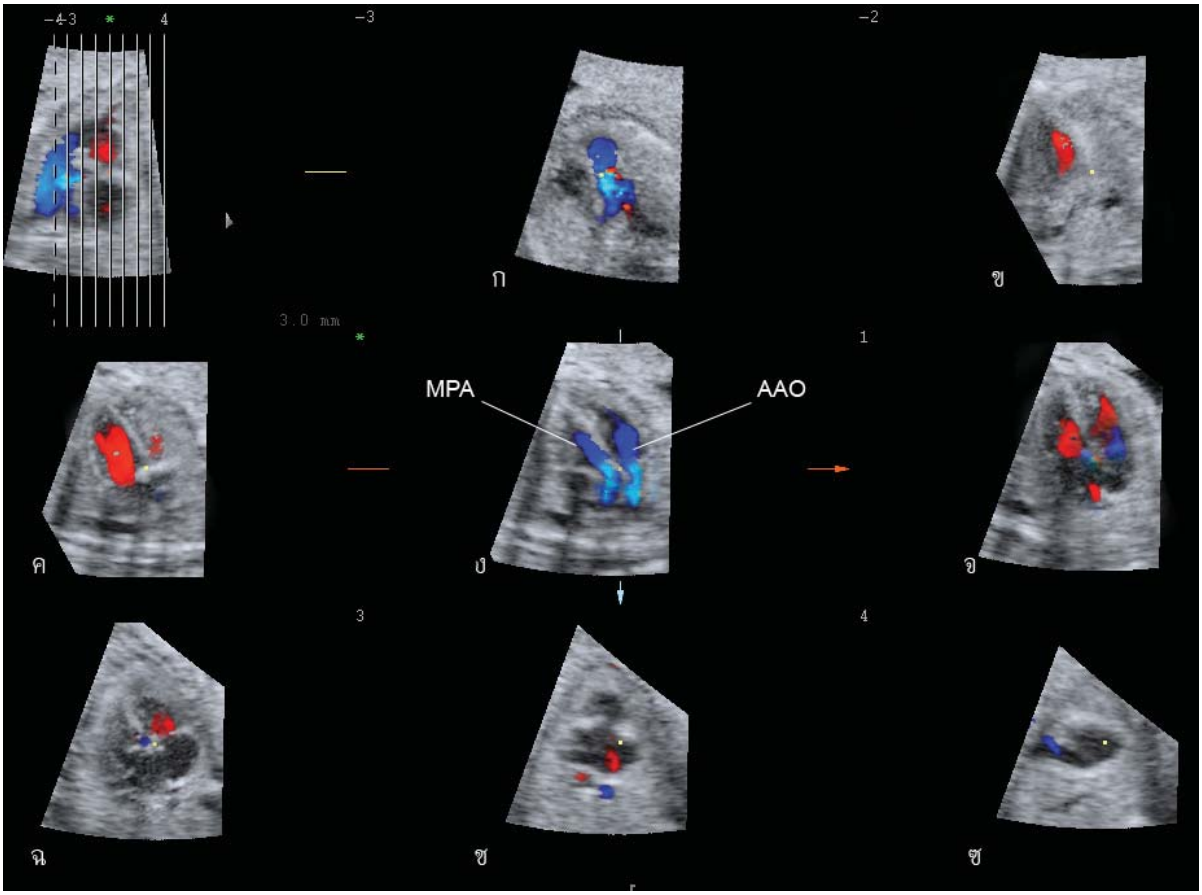

รูปที่ 12-15 *Multiplanar view แบบ TUI ของ STIC แสดงหัวใจทารกที่เป็น transposition of the great arteries (TGA) ในภาพ จ. แสดง 4CV ที่ดูปกติ ส่วนภาพ ง. แสดงภาพแบบฉบับของ TGA คือคอร์สของ main pulmonary artery (MPA) และ ascending aorta (AAO) ทอดขนานกันออกจากหัวใจ*

เทคนิคการแสดง Cardio-STIC-M

- ปรับภาพใน Panel A ให้ได้ตำแหน่งเหมาะสมกับตำแหน่งที่จะวัด เช่น 4CV ที่แท้จริง (แนวของ interventricular septum อยู่แนวแนวเดียวกับรูปใน Panel B ซึ่งปรากฏภาพมองหน้าตรง (enface) ของ interventricular septum ใน Panel C
- เลือก Panel A ให้แอคทีฟ และ activate M-mode ซึ่งจะปรากฏ panel ของ M-mode แสดงตามแนวของcursor ที่ปรากฏขึ้นโดยอัตโนมัติ
- ใน Panel A ปรับวางตำแหน่งแนวของ M-mode cursor ให้ตั้งฉากกับ interventricular septum ที่ระดับกว้างที่สุดของหัวใจ ซึ่งโดยทั่วไปจะอยู่ที่บริเวณต่ำกว่า atrioventricular valve เล็กน้อย และเห็นกลีบของ atrioventricular valve เคลื่อนไหวไปมาตามจังหวะบีบตัว และเห็นชัดในช่วงคลายตัวใน M-mode tracing
- ตัวอย่างการวัดสัดส่วนของหัวใจดังรูปที่ 12-16 ใน M-mode tracings วัดค่าความยาวของส่วนต่าง ๆ ต่อไปนี้ในช่วง end-diastole:
  - BVOD (biventricular outer dimension) โดยทำการวัดจาก epicardium ของ left ventricle ไปยัง epicardium ของ right ventricle
  - LVID (left ventricular internal dimension) โดยทำการวัดจาก endocardium ของ left ventricular wall ไปยัง endocardium ของ ventricular septum ด้านซ้าย

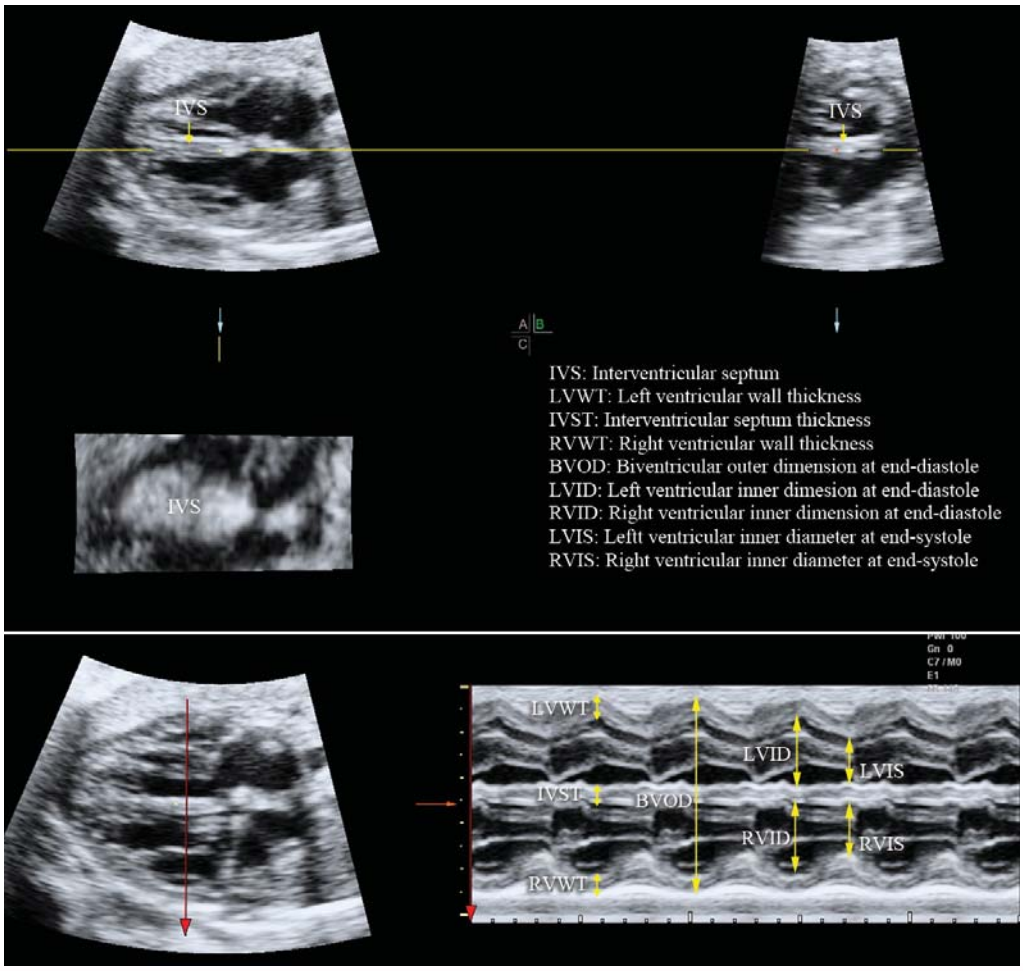

รูปที่ 12-16 *ตัวอย่างการวัด สัดส่วนต่าง ๆ ของหัวใจโดย cardio-STIC-M ที่ระดับ 4CV ซึ่งหมุนปรับปริมาตรชุดข้อมูลสูงให้ interventricular septum (IVS) ขนานกับแนวราบแท้จริงทั้งใน 3 panels*

- RVID, (right ventricular internal dimension) โดยทำการวัดจาก endocardium ของ right ventricular wall ไปยัง endocardium ของ ventricular septum ด้านขวา
- ความหนาของ left ventricular wall (LVWT), right ventricular wall (RVWT) และ interventricular septum (IVST) ซึ่งทำการวัดในเพลนเดียวกัน
- สำหรับการวัด shortening fraction นั้น จะเอาค่าของ LVID และ RVID วัดในช่วง end-systole มาคำนวณหา left และ right ventricular shortening fraction (LVSF และ RVSF ตามลำดับ) LVSF and RVSF คำนวณโดยใช้สมการ : shortening fraction = Dimension at end-diastole – Dimension at end-systole / Dimension at end diastole

ตัวอย่างการประเมินความผิดปกติของหัวใจทารกด้วยการวัดสัดส่วนของหัวใจโดยใช้ cardio-STIC ที่ช่วยประกอบการวินิจฉัยนอกเหนือจาก 2D-US

ข้อควรพิจารณา

- คุณภาพในการเก็บปริมาตรชุดข้อมูลเป็นเรื่องสำคัญมากในการประยุกต์ใช้ STIC คุณภาพที่ไม่ดีมีสัดส่วนสูงมากในการประยุกต์ใช้ในชีวิตประจำวัน ทำให้การวัดต่าง ๆ ไม่ตรงตามความเป็นจริง และมีความแปรปรวนระหว่างผู้ตรวจวัดปริมาตรชุดข้อมูลสูง[29] ทั้งนี้เนื่องจากการไม่เข้มงวดในการทำ acquisition ดังนั้นจึงมีความจำเป็นอย่างยิ่งยวดในการเข้มงวดทุกขั้นตอนของเก็บปริมาตรข้อมูลตามแนวทางที่แนะนำกัน[6;22]
- ขั้นสำคัญแรกสุดของ cardio-STIC คือปรับภาพ 2D US ให้ดีที่สุดก่อน เพราะคุณภาพของปริมาตรชุดข้อมูล ขึ้นกับคุณภาพของภาพ 2D เช่น ปรับ gain หรือ contrast ให้เหมาะสม กระดูกบังหัวใจน้อยที่สุด กายวิภาคชัดเจนที่สุด ปรับความลึกของการสแกน (depth) ให้น้อยที่สุดเท่าที่จะสามารถรวมหัวใจไว้ในสกรีนได้ หรือปรับ frame rate ให้ดีที่สุด
- ROI (region of interest) หมายถึง ส่วนพื้นที่ที่มีความกว้าง ความสูง ของบริเวณที่จะทำ 3D acquisition โดยกำหนดจาก 2D โดยครอบคลุมส่วนอวัยวะที่สนใจศึกษา ถ้ารวมความลึกหรือความหนาของปริมาตรชุดข้อมูล เข้าไปด้วยจะเรียก VOI (volume of interest) ROI คือพารามิเตอร์แกน x และแกน y ส่วน VOI จะรวมความยาวในแกน z เข้าไปด้วย
- Angle of acquisition คือความลึกของปริมาตรชุดข้อมูล ซึ่งจะเป็นตัวกำหนดความยาวในแกน z
- กำหนด ROI และ angle of acquisition ให้พอดีกับบริเวณที่สนใจจะตรวจ คือใช้ ROI ให้เล็กที่สุด และ angle ให้น้อยที่สุดเท่าที่จะครอบคลุมส่วนที่สนใจได้
- เพลนอ้างอิง (reference plane) หมายถึงเพลน 2D ที่ใช้เป็นเพลนเริ่มต้นในการทำ 3D acquisition ซึ่งจะเป็นแสดงใน Panel A ทันทีที่ acquisition เสร็จ สำหรับ Panel B เป็นการแสดงภาพตัดขวางของปริมาตรชุดข้อมูลณ จุดอ้างอิงเดียวกับใน Panel A และตั้งฉากกับ panel A ซึ่งความกว้างของ panel B จะสัมพันธ์กับ angle of acquisition เป็นภาพที่สร้างขึ้นมาใหม่

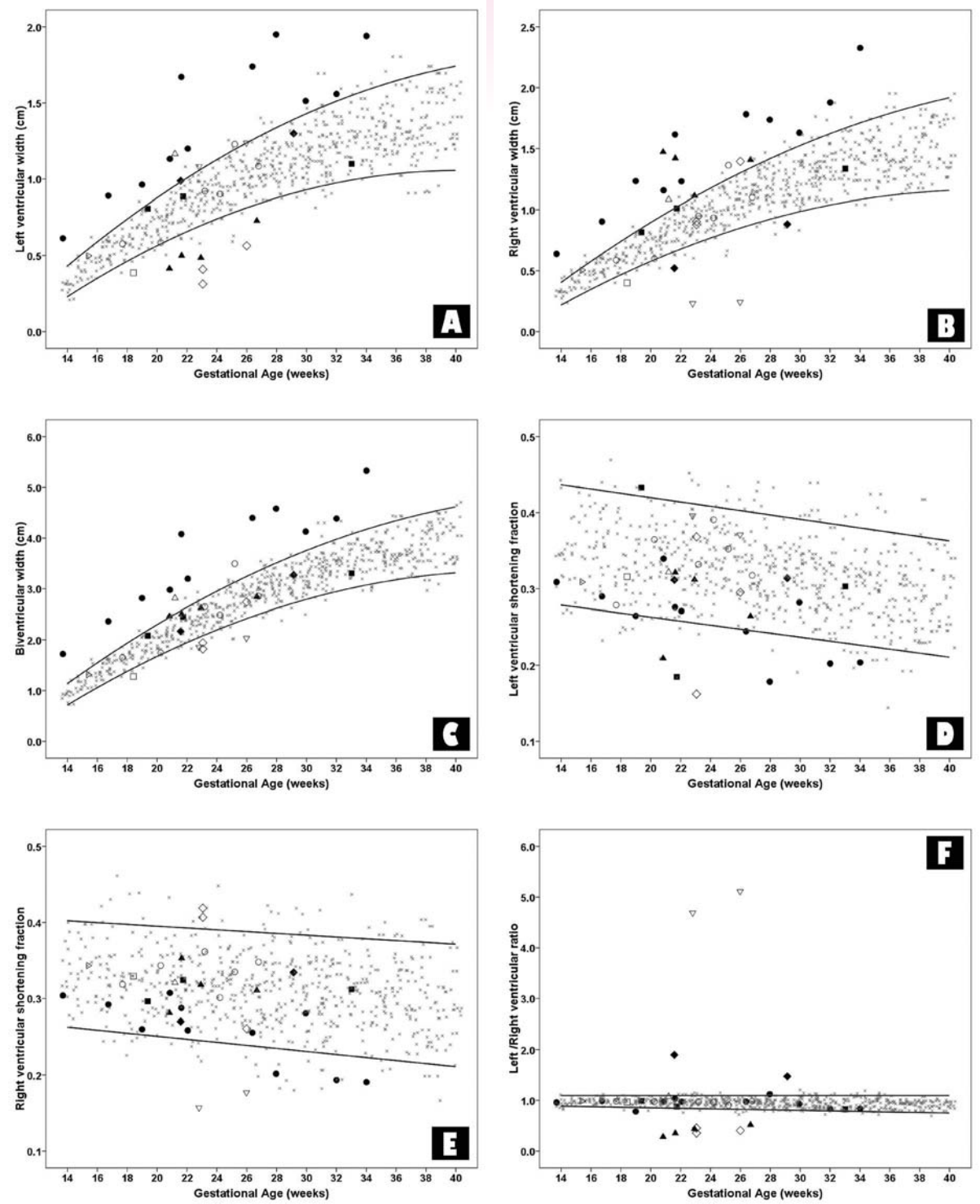

รูปที่ 12-17 *ภาพ scatterplots การวัดสัดส่วนต่างของหัวใจ และอัตราส่วนของหัวใจในช่วง end-diastole ตามอายุครรภ์ต่าง ๆ โดยเทียบกับค่าประมาณที่ 5th และ 95th เปอร์เซ็นไตล์: (a) left ventricular inner dimension, (b) right ventricular inner dimension, (c) biventricular outer dimension, (d) left ventricular shortening fraction, (e) right ventricular shortening fraction, (f) left to right ventricular inner dimension ratio. Measurements obtained from abnormal fetuses are also plotted (×, normal; ■, coarctation of aorta; ◆, Ebstein anomaly; △, right isomerism; ●, Hb Bart's disease; □, atrioventricular canal; ◇, hypoplastic left heart; ▽, hypoplastic right heart; ○, tetralogy of Fallot; ▲, double outlet right ventricle; ▷,ventricular septal defect)*

เอกสารอ้างอิง

1) Chaoui R, Heling KS. New developments in fetal heart scanning: three- and four-dimensional fetal echocardiography. Semin Fetal Neonatal Med 2005 Dec;10(6):567-77.

2) Vinals F, Mandujano L, Vargas G, Giuliano A. Prenatal diagnosis of congenital heart disease using four-dimensional spatio-temporal image correlation (STIC) telemedicine via an Internet link: a pilot study. Ultrasound Obstet Gynecol 2005 Jan;25(1):25-31.

3) Goncalves LF, Espinoza J, Romero R, Kusanovic JP, Swope B, Nien JK, et al. Four-dimensional ultrasonography of the fetal heart using a novel Tomographic Ultrasound Imaging display. J Perinat Med 2006;34(1):39-55.

4) Paladini D, Vassallo M, Sglavo G, Lapadula C, Martinelli P. The role of spatio-temporal image correlation (STIC) with tomographic ultrasound imaging (TUI) in the sequential analysis of fetal congenital heart disease. Ultrasound Obstet Gynecol 2006 May;27(5):555-61.

5) Yagel S, Cohen SM, Shapiro I, Valsky DV. 3D and 4D ultrasound in fetal cardiac scanning: a new look at the fetal heart. Ultrasound Obstet Gynecol 2007 Jan;29(1):81-95.

6) Espinoza J, Romero R, Kusanovic JP, Gotsch F, Lee W, Goncalves LF, et al. Standardized views of the fetal heart using four-dimensional sonographic and tomographic imaging. Ultrasound Obstet Gynecol 2008 Feb;31(2):233-42.

7) Lee W, Allan L, Carvalho JS, Chaoui R, Copel J, Devore G, et al. ISUOG consensus statement: what constitutes a fetal echocardiogram? Ultrasound Obstet Gynecol 2008 Aug;32(2):239-42.

8) Wang PH, Chen GD, Lin LY. Imaging comparison of basic cardiac views between two- and three-dimensional ultrasound in normal fetuses in anterior spine positions. Int J Cardiovasc Imaging 2002 Feb;18(1):17-23.

9) Esh-Broder E, Ushakov FB, Imbar T, Yagel S. Application of free-hand three-dimensional echocardiography in the evaluation of fetal cardiac ejection fraction: a preliminary study. Ultrasound Obstet Gynecol 2004 Jun;23(6):546-51.

10) Kochanek KD, Smith BL. Deaths: preliminary data for 2002. Natl Vital Stat Rep 2004 Feb 11;52(13):1-47.

11) Bonnet D, Coltri A, Butera G, Fermont L, Le BJ, Kachaner J, et al. Detection of transposition of the great arteries in fetuses reduces neonatal morbidity and mortality. Circulation 1999 Feb 23;99(7):916-8.

12) Mahle WT, Clancy RR, McGaurn SP, Goin JE, Clark BJ. Impact of prenatal diagnosis on survival and early neurologic morbidity in neonates with the hypoplastic left heart syndrome. Pediatrics 2001 Jun;107(6):1277-82.

13) DeVore GR, Falkensammer P, Sklansky MS, Platt LD. Spatio-temporal image correlation (STIC): new technology for evaluation of the fetal heart. Ultrasound Obstet Gynecol 2003 Oct;22(4):380-7.

14) Chaoui R, Hoffmann J, Heling KS. Three-dimensional (3D) and 4D color Doppler fetal echocardiography using spatio-temporal image correlation (STIC). Ultrasound Obstet Gynecol 2004 Jun;23(6):535-45.

15) Goncalves LF, Lee W, Chaiworapongsa T, Espinoza J, Schoen ML, Falkensammer P, et al. Four-dimensional ultrasonography of the fetal heart with spatiotemporal image correlation. Am J Obstet Gynecol 2003 Dec;189(6):1792-802.

16) DeVore GR, Polanco B, Sklansky MS, Platt LD. The 'spin' technique: a new method for examination of the fetal outflow tracts using three-dimensional ultrasound. Ultrasound Obstet Gynecol 2004 Jul;24(1):72-82.

17) Vinals F, Poblete P, Giuliano A. Spatio-temporal image correlation (STIC): a new tool for the prenatal screening of congenital heart defects. Ultrasound Obstet Gynecol 2003 Oct;22(4):388-94.

18) Abuhamad A. Automated multiplanar imaging: a novel approach to ultrasonography. J Ultrasound Med 2004 May;23(5):573-6.

19) Abuhamad A, Falkensammer P, Zhao Y. Automated sonography: defining the spatial relationship of standard diagnostic fetal cardiac planes in the second trimester of pregnancy. J Ultrasound Med 2007 Apr;26(4):501-7.

20) Chaoui R, McEwing R. Three cross-sectional planes for fetal color Doppler echocardiography. Ultrasound Obstet Gynecol 2003 Jan;21(1):81-93.

21) Yagel S, Cohen SM, Achiron R. Examination of the fetal heart by five short-axis views: a proposed screening method for comprehensive cardiac evaluation. Ultrasound Obstet Gynecol 2001 May;17(5):367-9.

22) Goncalves LF, Lee W, Espinoza J, Romero R. Examination of the fetal heart by four-dimensional (4D) ultrasound with spatio-temporal image correlation (STIC). Ultrasound Obstet Gynecol 2006 Mar;27(3):336-48.

23) Vinals F, Pacheco V, Giuliano A. Fetal atrioventricular valve junction in normal fetuses and in fetuses with complete atrioventricular septal defect assessed by 4D volume rendering. Ultrasound Obstet Gynecol 2006 Jul;28(1):26-31.

24) Paladini D, Volpe P, Sglavo G, Vassallo M, De R, V, Marasini M, et al. Transposition of the great arteries in the fetus: assessment of the spatial relationships of the arterial trunks by four-dimensional echocardiography. Ultrasound Obstet Gynecol 2008 Mar;31(3):271-6.

25) Goncalves LF, Espinoza J, Lee W, Mazor M, Romero R. Three- and four-dimensional reconstruction of the aortic and ductal arches using inversion mode: a new rendering algorithm for visualization of fluid-filled anatomical structures. Ultrasound Obstet Gynecol 2004 Nov;24(6):696-8.

26) Deng J, Yates R, Sullivan ID, McDonald D, Linney AD, Lees WR, et al. Dynamic three-dimensional color Doppler ultrasound of human fetal intracardiac flow. Ultrasound Obstet Gynecol 2002 Aug;20(2):131-6.

27) Deng J, Sullivan ID, Yates R, Vogel M, Mcdonald D, Linney AD, et al. Real-time three-dimensional fetal echocardiography--optimal imaging windows. Ultrasound Med Biol 2002 Sep;28(9):1099-105.

28) Goncalves LF, Romero R, Espinoza J, Lee W, Treadwell M, Chintala K, et al. Four-dimensional ultrasonography of the fetal heart using color Doppler spatiotemporal image correlation. J Ultrasound Med 2004 Apr;23(4):473-81.

29) Schoonderwaldt EM, Groenenberg IA, Hop WC, Wladimiroff JW, Steegers EA. Reproducibility of echocardiographic measurements of human fetal left ventricular volumes and ejection fractions using four-dimensional ultrasound with the spatio-temporal image correlation modality. Eur J Obstet Gynecol Reprod Biol 2012 Jan;160(1):22-9.

30) Simioni C, Nardozza LM, Araujo JE, Rolo LC, Zamith M, Caetano AC, et al. Heart stroke volume, cardiac output, and ejection fraction in 265 normal fetus in the second half of gestation assessed by 4D ultrasound using spatio-temporal image correlation. J Matern Fetal Neonatal Med 2011 Sep;24(9):1159-67.

31) Simioni C, Nardozza LM, Araujo JE, Rolo LC, Terasaka OA, Zamith MM, et al. Fetal cardiac function assessed by spatio-temporal image correlation. Arch Gynecol Obstet 2011 Jul;284(1):253-60.

32) Tongprasert F, Srisupundit K, Luewan S, Sirichotiyakul S, Piyamongkol W, Wanapirak C, et al. Reference ranges of fetal aortic and pulmonary valve diameter derived by STIC from 14 to 40 weeks of gestation. Prenat Diagn 2011 May;31(5):439-45.

33) Jantarasaengaram S, Vairojanavong K. Eleven fetal echocardiographic planes using 4-dimensional ultrasound with spatio-temporal image correlation (STIC): a logical approach to fetal heart volume analysis. Cardiovasc Ultrasound 2010;8:41.

34) Luewan S, Yanase Y, Tongprasert F, Srisupundit K, Tongsong T. Fetal cardiac dimensions at 14-40 weeks' gestation obtained using cardio-STIC-M. Ultrasound Obstet Gynecol 2011 Apr;37(4):416-22.

บทที่ 13

การช่วยวินิจฉัยด้วยดอพเลอร์สี

Color Flow Mapping

ในปี 1980 ได้เริ่มมีการใช้ color flow มาช่วยในการตรวจอัลตราซาวด์หัวใจทารกในครรภ์ เพื่อตรวจการไหลเวียนเลือดที่เข้าและออกจากหัวใจ ดูทิศทางการไหลเวียนที่ผิดปกติโดยเฉพาะเส้นเลือดที่มีขนาดเล็ก ๆ และยังช่วยบอกตำแหน่งในการวาง sample gate ของ pulsed doppler อีกด้วย โดยจะต่างจาก power doppler ที่ใช้เพิ่มความสามารถในการตรวจหาเส้นเลือดขนาดเล็ก แต่ไม่ได้บอกถึงทิศทางการไหลเวียน จากการศึกษาของ Copel ในปี 1991[1] พบว่าการใช้ color flow สามารถช่วยเพิ่มความแม่นยำในการตรวจหาความผิดปกติของหัวใจได้ร้อยละ 29 ในปัจจุบัน color flow mapping จึงได้ถูกนำมาใช้ในการตรวจเบื้องต้นทุกราย เพื่อเพิ่มประสิทธิภาพการค้นหาความผิดปกติที่อาจเกิดขึ้น

ประโยชน์ของการใช้ Color Flow Mapping (CFM)

1. ตรวจการไหลเวียนของเลือดที่เข้าและออกจากหัวใจ
2. ตรวจทิศทางการไหลเวียนของเลือดที่ผ่าน atrial septum
3. ตรวจดูว่าไม่มีเลือดที่ไหลข้าม ventricular septum
4. ตรวจดูการไหลย้อนกลับของเลือดที่ผ่าน valve (regurgitation)
5. ตรวจหาตำแหน่งที่มี turbulence flow
6. ตรวจดูขนาดของเส้นเลือดว่าใหญ่หรือเล็กผิดปกติหรือไม่

การตั้งค่าในการตรวจด้วย CFM[2;3]

Transducer frequency

คลื่นความถี่ถ้ายิ่งสูงจะทำให้เห็นได้ชัดเจนยิ่งขึ้น แต่จะไม่สามารถเห็นภาพในระยะที่ลึกมาก ๆ ได้ สำหรับการตรวจหัวใจ ซึ่งส่วนมากจะอยู่ลึกประมาณ 5-10 ซม. จากหัวตรวจ ควรเลือกใช้ช่วงความถี่ 3-7 MHz

Color box

ควรปรับขนาดให้เล็กที่สุด ให้เหมาะกับตำแหน่งที่ต้องการตรวจ เพื่อเพิ่ม frame rate ให้สูงขึ้น ค่า frame rate ในระดับตั้งแต่ 20-25 รูป/วินาที จะมีความไวมากและเหมือนจริงที่สุด (รูปที่ 13-1)

Color gain

ความคมชัดของสีที่ปรากฏ การตั้งค่าจะขึ้นอยู่กับสิ่งที่ต้องการตรวจ ควรตั้งค่าต่ำไว้ก่อนแล้วค่อย ๆ ปรับขึ้นเพื่อให้ได้ภาพที่เหมาะสม ถ้าตั้งสูงเกินไปอาจมีภาพรบกวนได้ เช่น ถ้าดูการไหลเวียนผ่าน atrioventricular valve ของ ventricles ทั้งสองข้าง อาจมีคลื่นเสียงข้าม ventricular septum ทำให้ดูคล้ายเป็น ventricular septal defectได้

Pulse repetition frequency (PRF)

การเลือกความถี่ของความเร็วให้เหมาะสมมีความสำคัญในการตรวจด้วย color flow mapping เพราะถ้าตั้งไว้ในระดับต่ำ เช่น 10-20 ซม./วินาที จะใช้ในการตรวจ pulmonary vein, bicaval vein หรือเส้นเลือดที่มีความเร็วต่ำ แต่ถ้าดูการไหลเวียนในหัวใจ หรือ great vessel ต้องตั้งไว้ที่ ระดับ 45-50 ซม./วินาที ขึ้นไป (รูปที่ 13-2)

Color filter

การกรองคลื่นสัญญาณที่รบกวน เช่น การเคลื่อนไหวของผนังเส้นเลือด ที่เรียกว่า wall motion filter ค่า filter ที่สูงจะเหมาะกับการตรวจบริเวณ atrioventricular valve หรือ aorta แต่ถ้าตรวจ

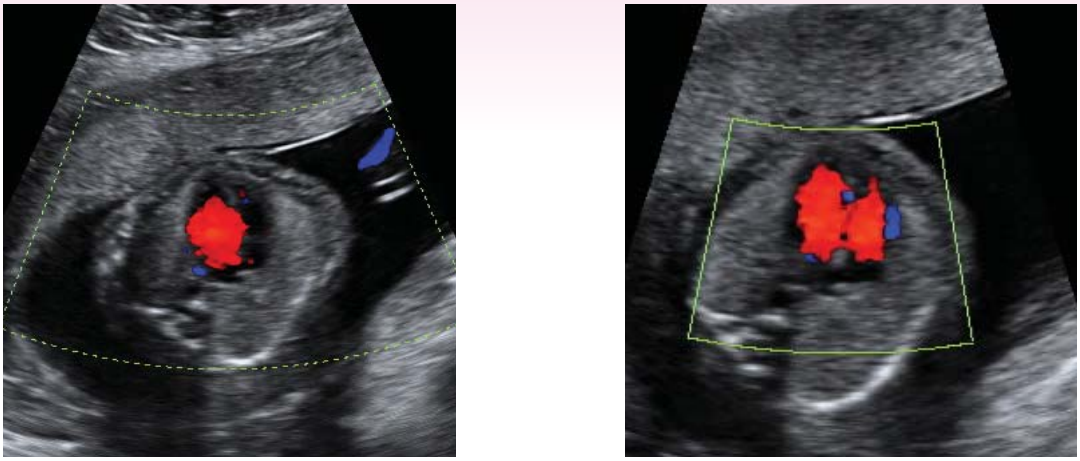

รูปที่ 13-1 *ภาพแสดงการปรับ color box ในขนาดที่ต่างกัน ภาพขวา เป็นการปรับให้มีขนาดใหญ่เกินความจำเป็น ภาพซ้าย เป็นการปรับขนาดให้พอดีกับหัวใจ*

รูปที่ 13-2 *ภาพแสดงการปรับความถี่หรือ pulse repitation frequency ภาพซ้ายตั้งค่าความเร็วไว้ที่ 38 ซม./วินาที จะเห็นลักษณะ aliasing ของ color flow ภาพขวาตั้งค่าความเร็วไว้ที่ 58 ซม./วินาที จะเห็น flow ที่ไหลผ่าน atrioventricular valves ได้ชัดเจนขึ้น*

รูปที่ 13-3 *ภาพแสดงการปรับ wall motion filter (WMF) ภาพซ้ายระดับ low ภาพขวาระดับ high*

pulmonary artery หรือ vein หรือ เส้นเลือดขนาดเล็กอื่น ๆ ใช้ค่า filter ต่ำ ๆ เพราะส่วนใหญ่ความเร็วของเลือดที่ไหลผ่านจะไม่สูงมาก (รูปที่ 13-3)

Aliasing

ในบริเวณที่มีความเร็วการไหลเวียนที่เร็วกว่าที่จะวัดได้ สีที่ปรากฏจะเป็นการผสมกันของสีแดงกับน้ำเงิน ให้ตรวจดูว่าตอนนั้นใช้ความถี่สูงสุดหรือยัง ถ้าใช้อยู่ให้ลดเป็นความถี่ต่ำ ถ้ายังปรากฏอยู่แสดงว่าบริเวณนั้นมีการไหลเวียนของเลือดที่ผิดปกติไป

Color Flow Mapping ในทารกปกติ

วิธีการตรวจ

ควรเริ่มต้นจากภาพ 2D หาตำแหน่งของ 4 chamber view โดยให้ interventricular septum ขนานกับลำแสงของคลื่นเสียงอัลตราซาวด์ หรือที่เรียกว่า apical 4 chamber view ตั้งค่า frame rate ให้สูง และลด 2D gain ลงให้ภาพดูมืดเล็กน้อย เริ่มใช้การทำงานของ color Doppler โดยตั้ง box ให้มีขนาดเล็กที่สุด อาจต้องปรับความถี่ของคลื่นเสียงให้เหมาะสมกับช่วงอายุครรภ์ ยิ่งอายุครรภ์มากขึ้น ควรปรับความถี่ให้สูงขึ้น บางรายอาจเกิน 50 cm/sec เพื่อลดคลื่นเสียงที่รบกวนให้เห็นเฉพาะ flow ในตำแหน่งที่ต้องการดู แต่ในรายที่สงสัยความผิดปกติ หรือดูเส้นเลือดขนาดเล็กอาจต้องลดความถี่ให้ต่ำลง

ถ้าต้องการตรวจ atrioventricular หรือ semi-lunar valves

- เพิ่ม wall filter และ pulse repetition frequency
- จัดภาพให้ลำคลื่นเสียงขนานกับทิศทางการไหลเวียนของเลือด เพราะถ้าตั้งฉากจะไม่เห็น color flow

ถ้าต้องการตรวจ pulmonary vein หรือ เส้นเลือดขนาดเล็กอื่น ๆ

- ลดwall filter และ pulse repetition frequency

การตรวจในระดับต่าง ๆ[4]

1. ระดับท้องส่วนบน

ควรตรวจทั้งใน transverse และ sagittal plane เพื่อดูเส้นเลือดดังต่อไปนี้ คือ umbilical vein, hepatic vein, ductus venosus และ inferior vena cava ที่เปิดเข้าสู่ right atrium(รูปที่ 13-4)

- หาตำแหน่งของ ductus venosus เพื่อตรวจ pulsed Doppler ต่อไป โดย color flow ของ ductus venosus มักจะมี aliasing เพราะเป็นส่วนที่ต่อจาก umbilical vein และตีบแคบลง ทำให้เลือดที่ไหลผ่านมีความเร็วสูงขึ้น
- ถ้าไม่เห็น inferior vena cava อาจเป็น interrupted inferior vena cava ที่จะเจอได้ใน left atrial isomerism

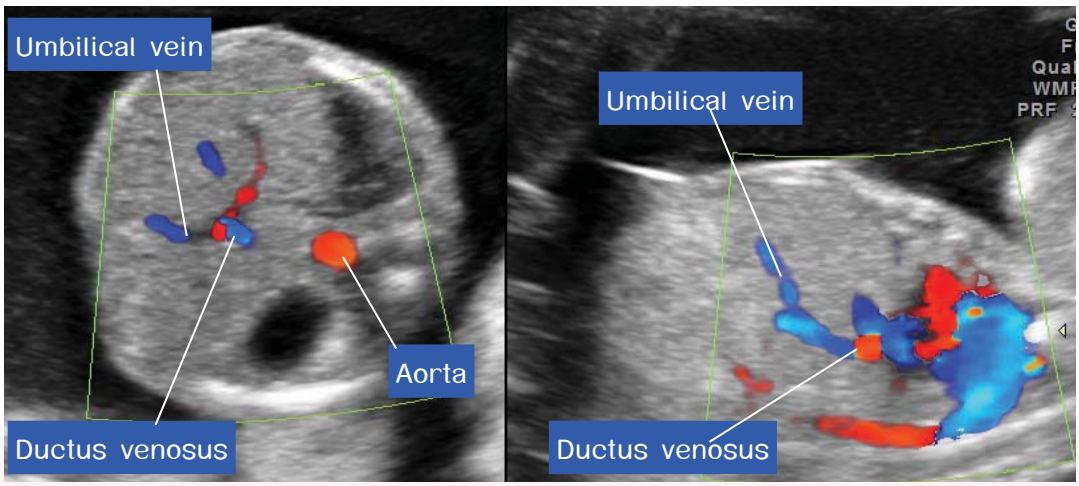

รูปที่ 13-4 *ภาพ cross section(ซ้าย) และ sagittal plane(ขวา) แสดง color flow ระดับท้องส่วนบน*

2. ระดับ four chamber view

ในระดับนี้สามารถตรวจได้ทั้ง apical (spine อยู่ชิดหัวตรวจ) และ basal (spine อยู่ด้านตรงข้าม) view ซึ่งจะเห็นทั้ง 4 chamber โดยในจังหวะการบีบและคลายตัวจะเห็นการไหลเวียนที่แตกต่างกัน (รูปที่ 13-5,6)

จังหวะคลายตัว (diastole)

การตรวจควรให้อยู่ในท่า apical หรือ basal view จะเห็น color flow ไหลเข้าหาหรือออกจากหัวตรวจ ซึ่งแสดงเลือดที่ไหลจาก atrium ไปยัง ventricle ทั้งสองข้าง ปริมาณและขนาดของ color flow ควรจะเท่ากัน ไม่เชื่อมกันข้าม interventricular septum ถ้าตำแหน่งของหัวใจอยู่ทางด้านข้าง ไม่ว่าจะเป็นขวาหรือซ้าย ให้หมุนหัวตรวจทางหน้าท้องแม่ ปรับให้ทิศทางการไหลเวียนเลือดกับหัวตรวจทำมุมไม่เกิน 45 องศา

ความผิดปกติที่เป็นได้กรณีเห็น color flow ทั้ง 2 ข้าง

- Ventricular septal defect (VSD) จะเห็น color flow ทอดข้าม interventricular septum มีการเชื่อมต่อระหว่าง 2 ข้าง ส่วนมากที่เห็นในวิวนี้ เกิดจากรูรั่วของ muscular part ซึ่งถ้ามีแต่ ventricular septal defect โดยไม่มีความผิดปกติอื่น ๆ จะมีเลือดไหลเวียนไปมาได้ทั้งสองทิศทาง หรือเป็น bidirectional shunt

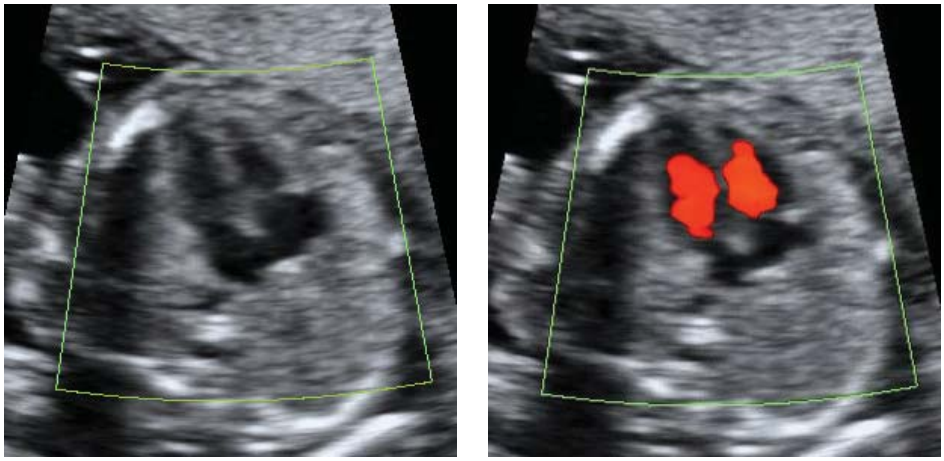

รูปที่ 13-5 *ภาพ four chamber view แสดง color flow ในจังหวะบีบตัว (ซ้าย) และคลายตัว(ขวา) ใน apical view*

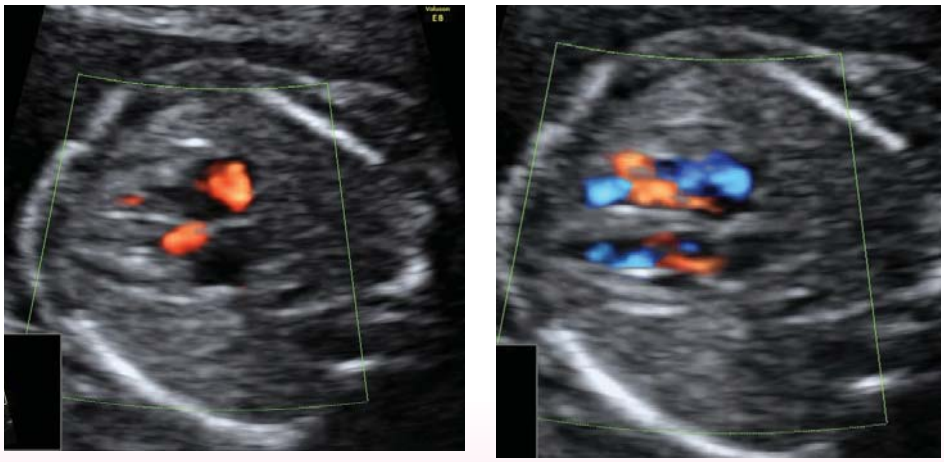

รูปที่ 13-6 *ภาพ four chamber view แสดง color flow ในจังหวะบีบตัว(ซ้าย)และคลายตัว(ขวา) ใน transverse view*

- Atrioventricular septal defect (AVSD) มีรูรั่วอยู่ที่ interatrial septum ส่วนล่าง, ventricular septum ส่วนบน และ septum ของ atrioventricular valve บางส่วน โดยจะมี color flow จาก atrium 2 ข้าง มารวมกันที่ crux แล้วแยกเข้าสู่ ventricle 2 ข้าง โดย flow ที่มาจาก atrium จะแยกเข้า ventricle ของด้านเดียวกันและด้านตรงข้ามด้วย ทำให้เห็นเป็น 'H' shape[5]
- Double inlet ventricle with patent atrioventricular valves หรือ single ventricle จะมี color flow มาจาก atrium 2 ข้าง ผ่าน atrioventricular valves ลงมา และไปรวมกันใน ventricle เดียว
- Hypoplastic left heart syndrome (HLHS) หรือในรายที่เป็น aortic stenosis ชนิดรุนแรง ร่วมกับ left ventricular dysfunction หรือ coarctation of aorta จะมีเลือดไหลเวียนผ่านลงมายัง left ventricle อยู่ เพราะ mitral valve ยังทำงานได้ แต่ปริมาณ color flow จะน้อยกว่าข้างขวา เลือดที่ไม่สามารถไหลผ่าน aortic valve ไปได้ก็จะทำให้เกิด mitral valve regurgitation แต่จะเห็นในจังหวะบีบตัว
- Pulmonary atresia ที่ไม่มี interventricular septal defect หรือใน pulmonary stenosis ชนิดรุนแรง ทำให้ ปริมาณ color flow ข้างขวาจะน้อยกว่าข้างซ้าย ร่วมกับมีการไหลย้อนกลับผ่านทาง tricuspid valve หรือ ventriculo-coronary fistula

ความผิดปกติที่เป็นได้กรณีเห็น color flow ข้างเดียว

- Hypoplastic left heart syndrome ในรายที่เป็นมาก จะไม่มีเลือดไหลผ่านลงใน ventricle ได้เลย ทำให้เห็น color flow ทางด้านขวาข้างเดียว
- Mitral atresia ร่วมกับ ventricular septal defect จะมีลักษณะคล้าย HLHS เพราะเลือดไม่สามารถผ่าน mitral valve ลงมาได้ แต่อาจจะเห็น color flow ใน left ventricle ที่ผ่านมาทาง ventricular septal defect ในช่วงท้ายของจังหวะที่หัวใจคลายตัวได้(end-diastole)
- Pulmonary atresia ที่ไม่มี ventricular septal defect จะเหมือนกับใน HLHS แต่จะเห็น color flow ที่ left ventricle ข้างเดียว ไม่เห็น flow ไหลผ่านทางข้างขวา
- Tricuspid atresia ร่วมกับ ventricular septal defect จะเห็น color flow ที่ left ventricle ข้างเดียว แต่อาจจะเห็น color flow ใน right ventricle ที่ผ่านมาทาง ventricular septal defect ได้
- Atrioventricular septal defect ขนาดใหญ่ จะเห็นเป็นแถบของ color flow ที่กว้าง ที่มีเลือดจาก atrium อันเดียวลงไปยัง ventricle 2 ข้าง แต่ ventricular septal defect มีขนาดใหญ่จึงไม่เห็นแยกเป็น 2 ข้างเหมือนปกติ
- Double inlet ventricle with one atretic valve มี 2 atrium ที่เปิดคร่อมอยู่บน ventricle แต่มีเพียงข้างเดียวที่ atrioventricular valve ทำงานได้ดี อีกข้างหนึ่งไม่สามารถเปิดปิดได้ตามปกติ ทำให้เห็น color flow ผ่านเข้า ventricle เพียงข้างเดียว

จังหวะบีบตัว (systole)

ในจังหวะบีบตัวนี้ atrioventricular valve จะปิด และไม่ควรเห็น color flow ไหลผ่าน ยกเว้นในรายที่มี valve regurgitation จะเห็น color flow ไหลจาก ventricle เข้ามาใน atrium อาจพบร่วมกับ atrium ที่โตขึ้น ในช่วงกึ่งกลางการตั้งครรภ์ ซึ่งทารกปกติจะมี tricuspid regurgitation ชนิดไม่รุนแรงได้ ร้อยละ 3-5 ส่วนมากเกิดในช่วง early systole และความเร็วสูงสุดไม่เกิด 200 ซม./วินาที

- Tricuspid valve insufficiency เช่น Ebstein's anomaly หรือ tricuspid valve dysplasia จะพบว่า right atrium จะโตขึ้น ตำแหน่งที่เกาะของ valve leaflet จะอยู่ต่ำกว่าปกติและจะมี color flow พุ่งขึ้นจาก ventricle ย้อนกลับเข้าสู่ atrium (รูปที่ 13-7)
- Pulmonary atresia และ pulmonary stenosis จะสัมพันธ์กับ tricuspid valve insufficiency หรือ constriction ductus arteriosus
- Atrioventricular valve regurgitation อาจเกิดในภาวะต่าง ๆ ดังนี้ ได้แก่ Atrioventricular septal defect, Hypoplastic left heart syndrome และ aortic coarctation จากที่ right heart โตขึ้น เพราะ volume overload ทำให้มีการไหลย้อนกลับของเลือด
- Mitral valve insufficiency พบไม่บ่อยนัก แต่อาจเจอได้ ใน aortic atresia หรือ severe aortic

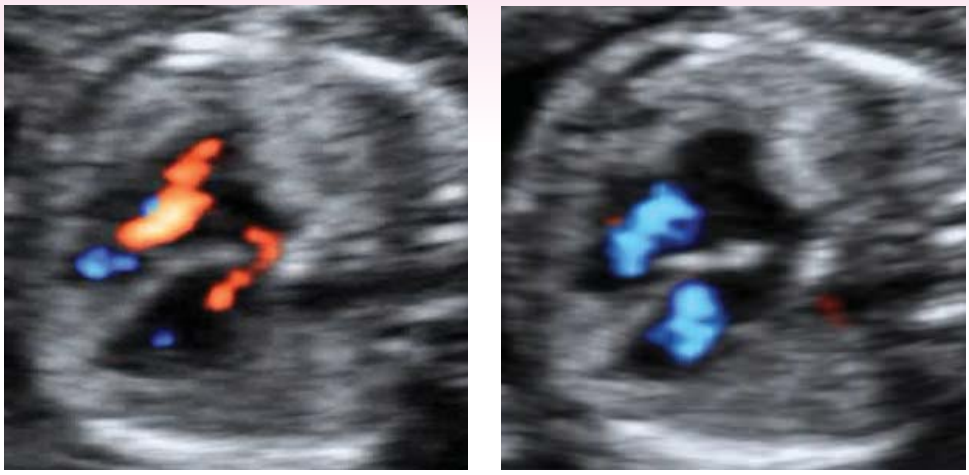

รูปที่ 13-7 *ภาพ four chamber view ในรายที่มี valve regurgitation แสดง color flow ในจังหวะบีบตัว(ซ้าย)ในทิศทางตรงกันข้ามกับจังหวะคลายตัว(ขวา) แสดงว่ามีการไหลย้อนกลับของเลือด*

stenosis ที่ mitral valve ยังทำงานได้ตามปกติ หรือ ใน septum primum defect (ASD I) ที่ทำให้ mitral valve มีรอยแยก อาจเกิด mitral regurgitation ได้

ในรายที่มี mitral valve หรือ tricuspid valve regurgitation ควรต้องสืบค้นโรคอื่นเพิ่มเติม เช่น ถ้าเกิดใน dilated cardiomyopathy อาจสัมพันธ์กับมารดาที่เป็น systemic lupus erythematosus หรือ volume overload ที่เกิดจาก tachycardia, arteriovenous fistula, anemia, หรือ recipient fetus ใน twin–twin transfusion syndrome รวมถึงต้องแยกออกจาก infective myocarditis และ การติดเชื้อ cytomegalovirus

3. ระดับ five chamber view

เป็น plane ที่ดูได้ทั้งเลือดที่ไหลเข้าและไหลออกจาก left ventricle ผ่านทาง mitral valve และ aorta โดยถ้าดูจาก apical view จะเห็นเลือดที่ไหลเข้า ventricle เป็นสีแดง ไหลออกทาง aorta เป็นสีน้ำเงิน โดยที่ขอบของ color flow จะต่อเนื่องกันไปตลอดแนวของ ventricular septum และ aorta แต่ถ้าดูใน basal view จะเห็น color flow สีแดง ไหลจาก ventricle ขึ้นไปตาม aorta ที่พุ่งขึ้นด้านบน ซึ่งจังหวะบีบตัวของหัวใจนี้ไม่ควรเห็น turbulence flow และในจังหวะคลายตัวก็ไม่ควรมีเลือดไหลผ่าน aortic valve ด้วยเช่นกัน (รูปที่ 13-8,9)

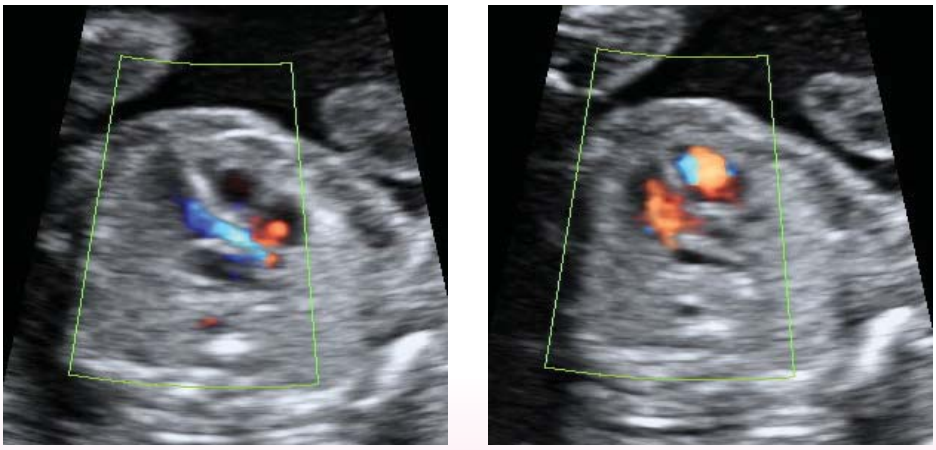

รูปที่ 13-8 *ภาพ five chamber view แสดง color flow ในจังหวะบีบตัว(ซ้าย)และคลายตัว(ขวา) ใน apical view จะเห็น color flow ไหลผ่าน aorta ในจังหวะบีบตัว*

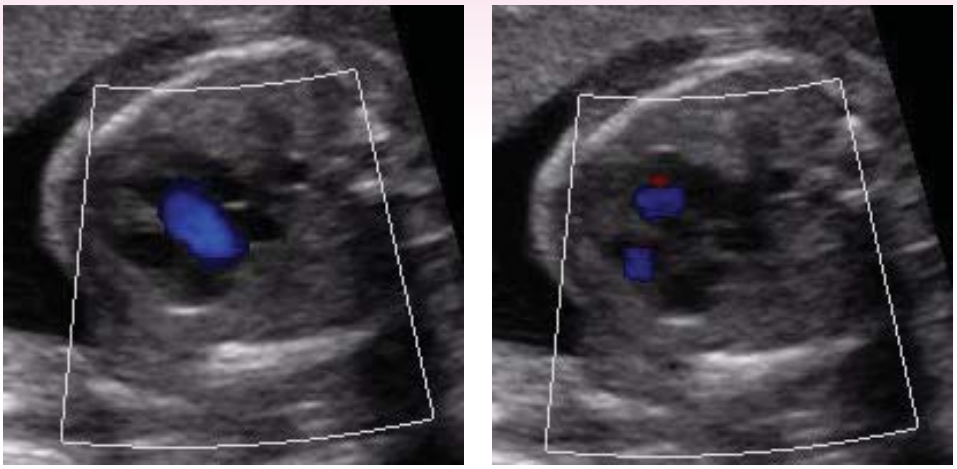

รูปที่ 13-9 *ภาพ five chamber view แสดง color flow ในจังหวะบีบตัว(ซ้าย)และคลายตัว(ขวา) ใน transverse view จะเห็น color flow ไหลผ่าน aorta ในจังหวะบีบตัว*

จังหวะบีบตัว (systole)

- มี turbulence flow โดยที่ไม่มีรูรั่วที่ interventricular septum บ่งชี้ว่าน่าจะมีการตีบของ aortic valve เป็น aortic stenosis
- มี color flow ข้าม interventricular septum ระหว่าง ventricle ทั้งสองข้าง แต่ไม่ได้ขึ้นไปหา aorta บ่งชี้ว่าน่าจะมี ventricular septal defect ที่ตำแหน่งใกล้กับ aorta ที่มาเปิด ส่วนใหญ่จะเป็น perimembranous ventricular septal defect
- ไม่มี color flow ไหลผ่าน aortic valve เลย บ่งชี้ว่าน่าจะเป็น aortic atresia หรือ อาจเกิดจากไม่มีเลือดผ่านเข้ามาใน left ventricle ตั้งแต่แรก หรือมีน้อยมากจาก left heart hypoplasia ก็เป็นได้
- มี color flow พุ่งเข้าหา aorta จาก 2 ทิศทาง คือ จาก left ventricle และ right ventricle ลักษณะคล้ายตัว Y จะพบร่วมกับ ventricular septal defect บ่งชี้ว่าน่าจะเป็น overriding of aorta[5] ซึ่งแบ่งเป็น
  - ventricular septal defect ชนิดรุนแรง ร่วมกับ overriding of aorta ใน Trisomy 18
  - Tetralogy of Fallot ที่มี pulmonary atresia aorta จะโตขึ้น ในขณะที่ pulmonary trunk จะเล็กลง แต่ valve ยังทำงานได้ดี ไม่จำเป็นต้องมี turbulent flow ภายใน ความเร็วสูงสุดมักไม่เกิน 180 ซม./วินาที
  - Pulmonary atresia with ventricular septal defect จะพบว่า pulmonary trunk มีขนาดเล็ก ร่วมการปิดของ pulmonic valve อาจรุนแรงจนไม่เห็น pulmonary trunk ได้ หรือมีการไหลย้อนกลับของเลือดจาก color flow ใน ductus arteriosus
  - Absent pulmonary valve syndrome ใน severe dysplasia หรือ ไม่มี valve leaflets ร่วมกับมี stenosis หรือ insufficiency จะไม่เห็น ductus arteriosus แต่ aortic arch ที่ขยายใหญ่จะอยู่ทางด้านขวา และ pulmonary artery ขยายขึ้นจนถึง 10 มิลลิเมตรในช่วงครึ่งหลังตั้งครรภ์
  - Truncus arteriosus communis Type I จะพบว่า pulmonary trunk และ aorta ออกมาจากบริเวณเดียวกัน

จังหวะคลายตัว (diastole)

- ในจังหวะนี้ aortic valve จะปิด ในภาวะปกติไม่ควรมี color flow ไหลผ่าน แต่ถ้ามีจะไหลในทิศทางตรงข้ามกับปกติ คือไหลออกจาก aorta ทำให้เห็นสี color flow เป็นสีแดง ใน apical view และสีน้ำเงินใน basal view บ่งชี้ว่าน่าจะมี aortic root regurgitation ซึ่งมักจะสัมพันธ์กับ aortic valve dysplasia หรือใน truncus arteriosus ที่อาจร่วมกับมี aortic stenosis ถ้าดูแล้วมี aortic root ที่โตขึ้นร่วมกับ aortic regurgitation ให้นึกถึง Marfan syndrome ในรายที่อายุครรภ์น้อย อาจเห็น color flow ไหลย้อนไป-มาผ่าน aortic valve ได้

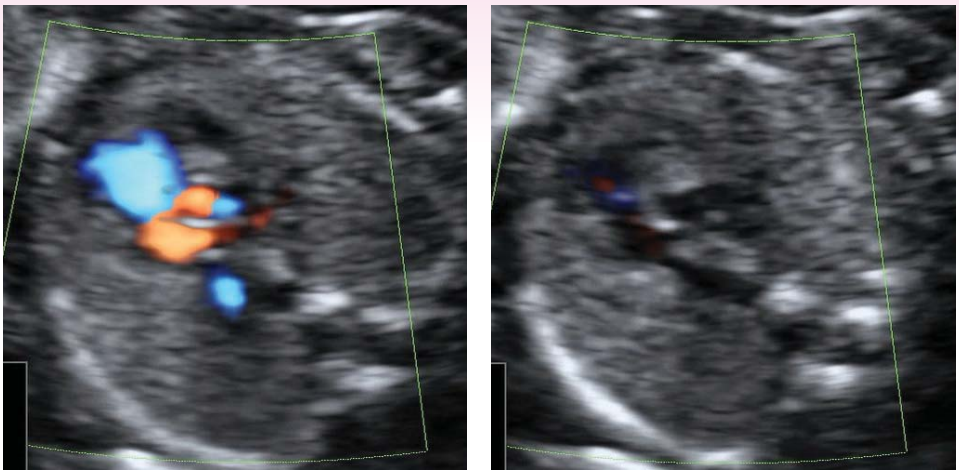

รูปที่ 13-10 *ภาพ three vessel view แสดง color flow ในจังหวะบีบตัว(ซ้าย)และคลายตัว (ขวา)ในตำแหน่ง bifurcation ของ pulmonary artery*

4. ระดับ three vessel view (3VV)

ใน plane นี้ จะแสดงให้เห็นการไหลเวียนของเลือดใน pulmonary artery ที่ผ่าน valve มาจนถึง bifurcation แยกเป็น right และ left pulmonary artery (รูปที่ 13-10) และจาก plane นี้ถ้าเอียงไปเล็กน้อยจะเห็นส่วนที่เป็น ductus arteriosus แยกออกมาจาก pulmonary trunk นอกจากนี้ยังเห็น aortic arch, aortic isthmus และ superior vena cava ด้วย โดยที่ aorta และ pulmonary trunk จะทอดยาวเป็นเส้นตรงและมารวมกันที่ทรวงอกด้านซ้ายและอยู่ทางด้านขวาต่อ trachea, ขนาดของ pulmonary trunk ใหญ่กว่า aorta เล็กน้อย ลักษณะของ color flow จะพุ่งจาก pulmonary และ aorta ไปยัง descending aorta ทางด้านหลัง เห็นลักษณะเป็นรูปตัว "V"[6] ซึ่งจะเจอได้ในระดับ three-vessel tracheal view เช่นเดียวกัน(รูปที่ 13-11)

ใน plane ที่สูงขึ้นไปกว่านี้เล็กน้อย ถ้าลด gain ในตำแหน่งที่อยู่ด้านหลังต่อ thymus อาจเห็น innominate vein ต่อกับ left jugular vein และ superior vena cava ซึ่งจะทอดอยู่ในแนวนอน ขนานกับ sternum โดยทิศทางของ color flow จะพุ่งไปทางด้านขวา

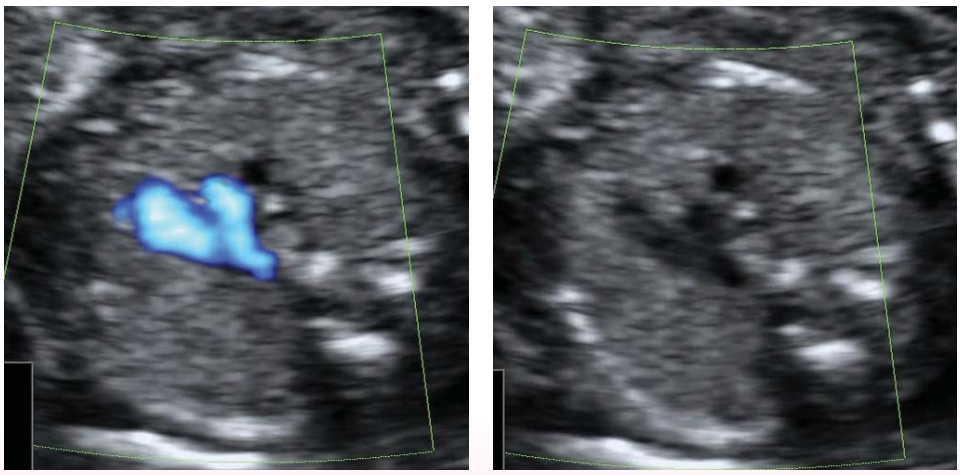

รูปที่ 13-11 *ภาพ three vessels trachea view แสดง color flow ในจังหวะบีบตัว(ซ้าย)และคลายตัว(ขวา)*

5. ระดับ three-vessel trachea view

การตรวจด้วย color flow ในวิวนี้ส่วนใหญ่ใช้ในการตรวจหาความผิดปกติของ out flow tract ไม่ว่าจะเป็น pulmonary artery หรือ aorta ที่มี atresia หรือ stenosis โดยดูจากขนาดของ flow ที่ไหลผ่านเส้นเลือด และทิศทางการไหลเวียนว่าเป็น antegrade หรือ retrograde flow ใน plane นี้จะคล้ายกับ three-vessel view(3VV) ปกติ ซึ่ง color flow mapping มีประโยชน์ในการช่วยวินิจฉัยความผิดปกติของเส้นเลือดใหญ่[7] เช่น pulmonary stenosis, aortic stenosis, vascular ring หรือ right aortic arch เป็นต้น

ความผิดปกติที่เป็นได้กรณีเห็น color flow ในเส้นเลือดใหญ่ทั้ง 2 เส้น ในทิศทางปกติ

- Pulmonary artery ขนาดโตขึ้น และมี turbulence flow ภายใน มักพบใน isolated pulmonary stenosis โดยที่จะพบ aliasing ในตำแหน่ง valve ร่วมกับมีการขยายของหลอดเลือดหลังตำแหน่งที่มีการตีบ ในรายที่รุนแรงอาจมีการไหลย้อนกลับของ color flow มาทาง ductus arteiosus ซึ่งบ่งชี้ว่าเป็นชนิด ductus dependent pulmonary circulation หลังคลอด
- Pulmonary artery ขนาดเล็กมากเมื่อเทียบกับ aorta บ่งชี้ว่าน่าจะเป็น pulmonary stenosis ใน tetralogy of Fallot หรือ Ebstein anomaly หรือ tricuspid atresia ที่มี ventricular septal defect หรือ double outlet of right ventricle ที่มี pulmonary stenosis ร่วมด้วย ถ้า flow ใน ductus arteriosus ไหลในทิศทางปกติ จัดเป็นกลุ่ม non-ductus dependent pulmonary circulation หลังคลอด
- Aortic arch มีขนาดโตขึ้นและมี turbulence flow ภายใน พบได้ใน aortic stenosis ที่ left ventricle ยังดีอยู่ มักมีการขยายของหลอดเลือดหลังตำแหน่งที่มีการตีบของเส้นเลือด
- Aortic arch ขนาดเล็กมาก บ่งชี้ว่าน่าจะเป็น coarctation of aorta ที่มี tubular hypoplasia ถ้าดูจาก 2D อัลตราซาวด์จะเห็น aortic arch ขนาดเล็กหรือคดไปมา
- ถ้า trachea อยู่ผิดตำแหน่ง ไม่ได้อยู่ทางด้านซ้ายของ pulmonary artery และ aorta แต่เห็น aorta ทอดไปทางด้านขวาของ spine และ pulmonary artery อยู่ทางด้านซ้าย โดยมี trachea อยู่ตรงกลาง มี ductus arteiosus มาเปิดเข้า aorta ด้านหลังต่อ trachea จะเห็นเป็นรูปตัว U แสดงว่าเป็น right-sided aortic arch[4]
- Constriction of ductus arteiosus จะเห็น continuous flow ตลอด cardiac cycle และจะมี tuburlent flow บริเวณที่มีการตีบ

ความผิดปกติที่เป็นได้กรณีเห็น color flow ในเส้นเลือดใหญ่ 1 เส้น

- ในรายที่เห็น color flow เพียงอันเดียว และขนาดปกติ ให้หมุนหัวตรวจ 90 องศา เพื่อดูเส้นเลือดใหญ่ทั้งสองเส้นในแนวยาวว่ามีการทอดคู่ขนานกันมาหรือไม่ ถ้าเห็นเพียงเส้นเดียว บ่งชี้ว่าน่าจะมีภาวะ hypoplasia ของเส้นเลือดอีกเส้นหนึ่ง
- Color flow แสดงทิศทางการไหลของเลือดใน aorta ปกติ แต่มีการไหลย้อนกลับใน pulmonary artery ไปในทิศทางตรงกันข้ามกับ aorta พบได้ใน pulmonary atresia ที่อาจมีหรือไม่มี ventricular septal defect ร่วมด้วยก็ได้ หรือใน pulmonary stenosis ซึ่งทำให้ pulmonary artery มีขนาดเล็กหรือหายไป ร่วมกับ ductus arteriosus ที่คดเคี้ยว
- Color flow แสดงการไหลของเลือดในทิศทางปกติใน pulmonary artery และ ductus arteriosus แต่มีการไหลย้อนกลับของเลือดใน aorta ไปในทิศทางตรงกันข้าม พบได้ใน aortic atresia หรือ severe aortic stenosis ที่จะเห็น aortic arch มีขนาดเล็กและมีลักษณะเป็นเส้นตรงไม่โค้งเหมือนปกติ หรืออาจพบร่วมกับ hypoplastic left heart syndrome
- ใน pulmonary artery จะเห็น color flow ในทิศทางปกติ แต่ ไม่เห็น flow ไหลผ่าน aortic arch แสดงว่ามี interrupted aortic arch หรือ severe coarctation
- ใน transposition of great arteries, double outlet of right ventricle และ malpositioning anomalies ของเส้นเลือดอื่น ๆ จะเห็น color flow ของเส้นเลือดเพียงเส้นเดียว แต่ถ้าหมุนหัวตรวจ 90 องศา เปลี่ยนเป็นแนวยาว จะเห็น เส้นเลือดอีกเส้นใน plane นี้

- ความผิดปกติอื่น ๆ ของเส้นเลือดดำ (venous anomalies) เช่น azygos ที่มาเปิดเข้า superior vena cava จาก interrupted inferior vena cava ใน left isomerism แต่ถ้าปริมาณ flow เพิ่มขึ้นมักเกิดจาก intracranial arteriovenous fistulae เช่น vein of Galen aneurysm
- ถ้าเห็น เส้นเลือดเพิ่มมาอีก 1 เส้น ทางด้านซ้ายของ pulmonary artery มักเกิดจากมี left superior vena cava

สรุป

Color flow mapping มีประโยชน์ในการช่วยยืนยันการวินิจฉัยภาวะผิดปกติ ซึ่งในบางครั้งไม่สามารถเห็นได้จาก 2D mode แต่ทั้งนี้ขึ้นอยู่กับการตั้งค่าให้เหมาะสม เพราะอาจทำให้เกิดภาพลวงจาก color flow ได้ เพื่อให้เกิดประโยชน์สูงสุดควรใช้ร่วมกับการตรวจ 2D ในทุก view รวมถึงใช้ร่วมกับ pulse Doppler ด้วย

เอกสารอ้างอิง

1) Copel JA, Morotti R, Hobbins JC, Kleinman CS. The antenatal diagnosis of congenital heart disease using fetal echocardiography: is color flow mapping necessary? Obstet Gynecol 1991 Jul;78(1):1-8.
2) Abuhamad A, Chaoui R. A Practical Guide to Fetal Echocardiography: Normal and Abnormal Hearts. Lippincott Williams & Wilkins; 2009.
3) Allan LD, Cook AC, Huggon IC. Fetal Echocardiography: A Practical Guide. Cambridge University Press; 2009.
4) Chaoui R, McEwing R. Three cross-sectional planes for fetal color Doppler echocardiography. Ultrasound Obstet Gynecol 2003 Jan;21(1):81-93.
5) Chaoui R, Bollmann R. [Fetal color Doppler echocardiography. Part 2: Abnormalities of the heart and great vessels]. Ultraschall Med 1994 Jun;15(3):105-11.
6) Vinals F, Tapia J, Giuliano A. Prenatal detection of ductal-dependent congenital heart disease: how can things be made easier? Ultrasound Obstet Gynecol 2002 Mar;19(3):246-9.
7) Tongsong T, Tongprasert F, Srisupundit K, Luewan S. The complete three-vessel view in prenatal detection of congenital heart defects. Prenat Diagn 2010 Jan;30(1):23-9.

บทที่ 14

การทำงานของหัวใจ

Cardiac function

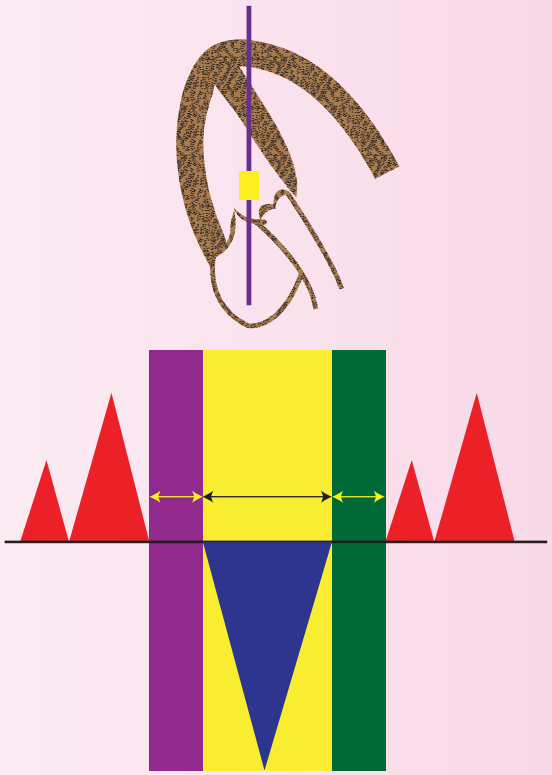

การทำงานของหัวใจ (cardiac function) ทารกในครรภ์กับทารกหลัง คลอดมีความแตกต่างกัน อันเนื่องมาจากระบบการไหลเวียนเลือดของทารกในครรภ์ต้องพึ่งพาระบบการไหลเวียนและแลกเปลี่ยนออกซิเจนจากรก และจากการศึกษาต่าง ๆ พบว่า การทำงานของหัวใจทารกในครรภ์ หลัก ๆ อยู่ที่ด้านขวา เนื่องจากร้อยละ 52-65 ของ cardiac output จะผ่านทาง right ventricle (RV) และส่วนใหญ่ของเลือด ประมาณร้อยละ 90 ที่ออกจาก RV จะลัดไปทาง ductus arteriosus เข้าสู่ระบบการไหลเวียนอวัยวะต่าง ๆ ในร่างกาย ดังนั้นโครงสร้างของหัวใจทางกายวิภาคจึงมีความแตกต่างกันเล็กน้อย ทางด้านขวาจะมีความแข็งแรงกว่าทางด้านซ้าย

หลักการพื้นฐาน

การทำงานของหัวใจทารกในครรภ์ จะมีการสูบฉีดเลือด 2 ระบบ คือ ด้านขวาและซ้าย ทั้งสองระบบประกอบด้วย atrium รับเลือด ที่เป็น venous blood เข้ามา และ ventricle ที่ฉีดเลือดเข้าสู่ arterial system โดยทั่วไปแรงดันภายใน atrium และ ventricle จะต่างกัน ถ้าเมื่อไหร่ก็ตามแรงดันใน ventricle ลดต่ำลงใกล้เคียงกับ atrium จะทำให้ atrioventricular valve เปิดออก เลือดจาก atrium จะเทเข้า ventricle ช่วงแรกเลือดจะเทเข้าแบบ passive แต่ตอนหลังจะเป็นแบบ active จาก atrial depolarization และ atrial contraction เรียกว่า “atrial kick” ซึ่งถ้าเกิดบ่อยและถี่จะมีผลทำให้อัตราการเต้นของหัวใจเพิ่มขึ้น และ ระยะ rapid ventricular filling ลดลง ส่งผลให้ cardiac output เพิ่มขึ้นตามด้วย เมื่อเกิด depolarization และ contraction ของ ventricle ทำให้แรงดันใน ventricle ขึ้นสูงมาก จนทำให้ atrioventricular valve ปิดลง จะมีระยะพักก่อนที่จะเริ่มมีการบีบตัวใหม่ของ ventricle ที่เรียกว่า isovolumetric contraction time (ICT) หลังจากระยะนี้แรงดันใน ventricle จะค่อย ๆ เพิ่มขึ้น จนกระทั่งสูงกว่าใน aorta หรือ pulmonary artery จนทำให้ semilunar valve ของเส้นเลือดทั้งสองเส้นเปิดออก เลือดไหลจาก ventricle เข้าสู่เส้นเลือดทั้งสองไปยัง arterial system และเมื่อแรงดันลดลง แรงที่เกิดจากการบีบตัวก็ลดลงตาม จนกระทั่งใกล้เคียงกับแรงดันในเส้นเลือดทั้งสอง ทำให้ valve ปิดลง ระยะเวลาตั้งแต่ semiluar valve เปิดจนปิด เรียกว่า ejection time (ET) และจะวนกลับเข้าสู่วงจรการเต้นของหัวใจ คือเมื่อแรงดันของ ventricle ลดลงใกล้เคียงกับ atrium ก็จะมีการเปิดของ atrioventricular valve ใหม่อีกครั้ง ระยะเวลาระหว่าง semilunar valve ปิด จนกระทั่ง atrioventricular valve เปิด เรียกว่า isovolumetric relaxation time (IRT)

ปัจจัยที่เกี่ยวข้องกับ stroke volume : preload, afterload และ contractility

- Stroke volume คือ ปริมาตรเลือดที่ถูกสูบฉีดออกจากหัวใจในการบีบตัวหนึ่งครั้ง โดยขึ้นอยู่กับ 3 ปัจจัยหลัก คือ preload, afterload และ contractility
- Preload คือ ภาระหรือ load ที่เกิดขึ้นก่อนหัวใจจะเริ่มหดตัวซึ่งหมายถึง venous filling pressure หรือ ปริมาตรของเลือดใน ventricle ช่วงท้ายของจังหวะคลายตัว (end diastolic volume : EDV) การเพิ่มขึ้นของปริมาณเลือดหรือความเร็วของการไหลกลับของเลือดดำจะเพิ่ม preload หัวใจจะหดตัวตอบสนองแรงขึ้นตาม Frank–Starling law ที่บอกว่า กล้ามเนื้อยืดยาวได้มากจะมีผลเพิ่มแรงในการหดรัดตัว โดยเพิ่มปริมาณเลือดที่หัวใจบีบออกแต่ละครั้ง (stroke volume) การลดลงของเลือดดำที่ไหลกลับจะเกิดผลตรงกันข้ามกันคือทำให้เกิดการลดลงของปริมาณเลือดที่หัวใจบีบออกแต่ละครั้ง
- Afterload คือ ภาระหรือ load ที่กระทำต่อ ventricle หลังจากหัวใจหดตัวซึ่งหมายถึง ความดันเลือดแดง (arterial pressure) นั่นเอง หรือคือความดันที่ ventricle ต้องสร้างขึ้น (ventricular

ตารางที่ 14-1 *แสดงสูตรในการคำนวณ cardiac function ของทารกในครรภ์*

ค่าดัชนี	สูตร
Stroke volume(SV)	velocity time integral × valve area*
Cardiac output (CO)	SV × heart rate
Ejection fraction (EF)	SV ÷ end-diastolic volume
Shortening fraction (SF)	(end-diastolic VD – end-systolic VD) ÷ end-diastolic VD
Myocardial ejection force	(1.055 × valve area × velocity time integral of acceleration) × peak systolic velocity ÷ acceleration time
Myocardial performance index (MPI)	(ICT + IRT) ÷ ET

**Aortic or pulmonary artery, ET = ejection time, ICT = isovolumetric contraction time, IRT = isovolumetric relaxation time และ VD = ventricular diameter.*

wall stress) ระหว่างบีบตัวเพื่อฉีดเลือดออกจากหัวใจ การเพิ่มของ afterload ทำให้กล้ามเนื้อหดสั้นได้น้อย ventricle หดรัดตัวไม่ดี ขัดขวางการบีบเลือดออกทำให้เกิดปริมาณเลือดที่หัวใจบีบออกแต่ละครั้งลดลง ก็คือ stroke volume ลดลงนั่นเอง การเพิ่มของ afterload สัมพันธ์กับ systemic blood pressure ที่เพิ่มขึ้น พบใน aortic stenosis และ arterial hypertension หรือเป็นแรงต้านการบีบตัวของหัวใจ ถ้าเพิ่ม afterload หัวใจต้องบีบตัวให้ได้แรงเพิ่มขึ้น แต่ stroke volume จะลดลง

- Contractility หรือความสามารถในการหดตัวของกล้ามเนื้อหัวใจที่ควบคุมโดยระบบประสาทซิมพาเธติก โดยที่การหลั่งของ adrenaline ส่งผลให้มีการหดรัดตัวเพิ่มขึ้นของกล้ามเนื้อหัวใจ ซึ่งจะทำให้ stroke volume เพิ่มขึ้นตาม

วิธีประเมินการทำงานของหัวใจทารก ได้ถูกประยุกต์มาจากของผู้ใหญ่ ซึ่งมีหลักการพื้นฐานมาจากการตรวจหลายอย่าง เช่น การใช้ doppler flow หรือ cardiac biometry หรือ ดูจากระยะเวลาของวงจรการเต้นของหัวใจ (cardiac cycle) ซึ่งมีสูตรสมการดังแสดง

ตารางที่ 14-2 *ค่าพารามิเตอร์ที่ใช้ประเมิน cardiac function ในจังหวะบีบและคลายตัว (ดัดแปลงจาก Crispi F.[1])*

Parameter	Definition
Systolic function	
■ blood volume estimation	■ Ejection fraction
	■ Cardiac output
■ Myocardial motion	■ Annular displacement
	■ Systolic annular peak velocity
Diastolic function	■ Precordial vein blood flow patterns
	■ E/A ratio
	■ Diastolic annular peak velocities
	■ IRT
Global cardiac function	■ MPI

E/A = early ventricular filling / atrial systole waveform, IRT = isovolumetric relaxation time และ MPI = Myocardial performance index.

ในตารางที่ 14-1 และค่าต่าง ๆ ที่ใช้ในการประเมินการทำงานของหัวใจดังตารางที่ 14-2

ในการคำนวณหาค่า Stroke volume (SV) ค่อนข้างยุ่งยาก เพราะต้องวัดขนาด valve ของเส้นเลือด aorta หรือ pulmonary artery ขึ้นอยู่กับว่าต้องการหา SV ของข้างไหน และร่วมกับการคำนวณหา velocity time integral ซึ่งได้มาจาก area under curve ของการวิเคราะห์คลื่นเสียงดอพเลอร์ ซึ่งค่านี้จะเพิ่มขึ้นตามอายุครรภ์จนกระทั่งคลอด ส่วนค่า median biventricular cardiac output (CO) อยู่ระหว่าง 40 มล./นาที ตอนอายุครรภ์ 15 สัปดาห์และเพิ่มขึ้นถึง 1470 มล./นาที ตอนคลอด ค่ากลางของ CO โดยคิดเป็นอัตราส่วน ด้านขวาต่อซ้าย มีค่า 1.4 ซึ่งจะคงที่ตลอดการตั้งครรภ์[2]

การตรวจด้วย M-mode

มีรายงานการนำ M mode มาใช้ในการประเมินการทำงานของหัวใจ ตั้งแต่ปี 1971[3] ซึ่งต่อมาในปี 1982 Allan LD และคณะได้ศึกษาหาค่าปกติของ พารามิเตอร์ต่าง ๆ ของการทำงานของหัวใจที่สามารถวัดได้จาก m mode ที่สำคัญคือ ค่า shortening fraction ซึ่งคำนวณจาก ค่า systolic กับ diastolic diameter ของ ventricle ดังแสดงในตารางที่ 14-1 ซึ่งในการตรวจต้องวาง M line ให้ตั้งฉากกับ interventricular septum ที่ระดับ atrioventricular valve ถึงจะได้ค่าที่มีความถูกต้องมากที่สุด (รูปที่ 14-1) นอกจากนี้ยังใช้ในการวัดระยะเบี่ยงเบนของ valve (annular excursion) โดยวัดระยะห่างที่มากที่สุดจาก valve annulus ไปยังผนังของ ventricle ด้านที่ต้องการตรวจในช่วง end diastole ถึง end systole ทำได้ง่ายและพบว่าค่า amplitude จะเพิ่มขึ้นตามอายุครรภ์[4] โดยส่วนใหญ่มักใช้ในการประเมิน tricuspid valve จาก ventricle ด้านขวามากกว่า เพราะลักษณะของกล้ามเนื้อทอดตัวตามแนวยาว จะต่างจากด้านซ้ายที่เรียงตัวแบบหมุนวน ซึ่งถ้าจะวัดจริง ๆ ต้องใช้เทคนิคอื่น ๆ ช่วย เช่น tissue Doppler [5;6]

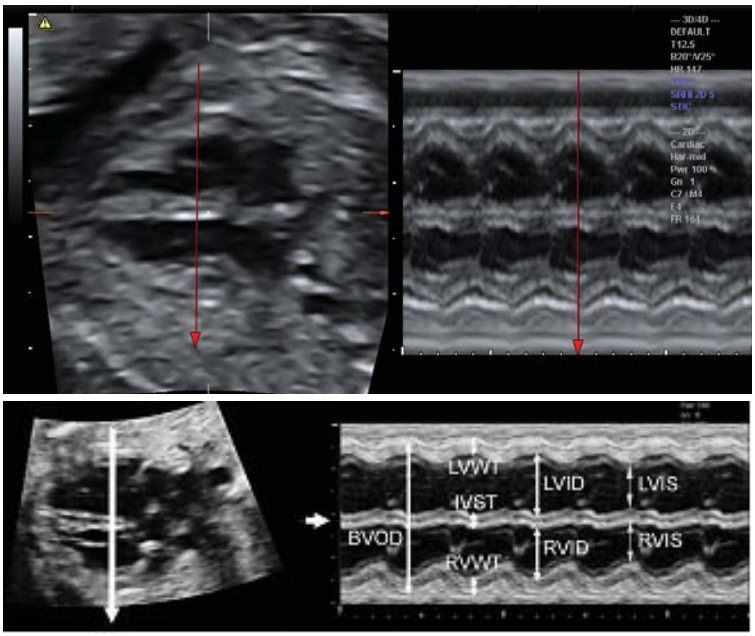

รูปที่ 14-1 *แสดงการวัดค่าต่าง ๆ ของหัวใจจาก M mode ; BVOD = biventricular outer dimension, LVWT = left ventricular wall thickness, IVST = interventricular septum thickness, RVWT = right ventricular wall thickness, LVID = left ventricular inner dimension, RVID = right ventricular inner dimension, LVIS = left ventricular inner diameter at end-systole และ RVIS = right ventricular inner diameter at end-systole.*

Fetal Cardiac Doppler

ค่าดัชนีของคลื่นเสียงดอพเลอร์หัวใจทารกในครรภ์เป็นค่าที่วัดในเชิงปริมาณ และมักจะสัมพันธ์กับมุมในการวัด ในการวัดให้ได้ค่าที่แม่นยำนั้น sample volume ควรวางในตำแหน่งใต้ต่อลิ้นหัวใจ โดยมุมของลำคลื่นเสียงควรอยู่ในช่วง 15-20 องศา ของทิศทางการไหลเวียน การวัด Doppler ควรทำในขณะที่ทารกไม่หายใจเพื่อหลีกเลี่ยงความคลาดเคลื่อนที่อาจจะเกิดขึ้น อาจใช้ color Doppler ช่วยในการกำหนดทิศทางโดยวาง sample volume ในตำแหน่งที่สีของ blood flow เข้มหรือ ชัดมากที่สุด เนื่องจาก การไหลเวียนเลือดของทารกในครรภ์ต่างจากในผู้ใหญ่ เลือดที่ออกจาก right ventricle จะมากกว่า left ventricle ในช่วงที่อายุครรภ์มากขึ้นพบว่า ventricular compliance จะเพิ่มขึ้น total peripheral vascular resistance จะลดลง preload จะเพิ่มขึ้น และ combined cardiac output ก็เพิ่มขึ้นด้วย compliance ของ left heart จะเพิ่มขึ้นเร็วกว่า right heart ตามอายุครรภ์ และพบว่า pulmonary vascular resistance ของทารกในครรภ์จะสูง โดย การไหลเวียนที่ไปยัง pulmonary vascular bed นั้นจะค่อย ๆ ไปด้วยอัตราที่ช้า ๆ และเพิ่มขึ้นเมื่ออายุครรภ์มากขึ้น ในส่วนของ cardiac output จะขึ้นตรงกับ preload และ ventricular compliance การที่มี right to left shunt ของ foramen ovale และ การไหลเวียนของเลือดผ่าน ductus arteriosus เป็นปัจจัยสำคัญของรูปแบบการไหลเวียนของเลือดที่มี high oxygenated blood ไปเลี้ยงยังส่วนต่าง ๆ ของร่างกาย คือ เลือดที่เข้ามายัง left atrium ส่วนใหญ่ผ่านมาจาก foramen ovale และ 2 ใน 3 จาก right ventricle เข้าไปยัง ductus arteriosus โดยตรง

Early/Atrial (E/A) Ratio (Atrioventricular Flow)

ลักษณะคลื่นเสียงดอพเลอร์ของ atrioventricular valves จะเป็น biphasic ประกอบด้วย 2 peak คือ E wave และ A wave สำหรับค่า E/A ratio คือสัดส่วนของความเร็วการไหลเวียนเลือดที่ผ่าน atrioventricular valve ในจังหวะคลายตัว (รูปที่ 14-2) เป็น marker ที่

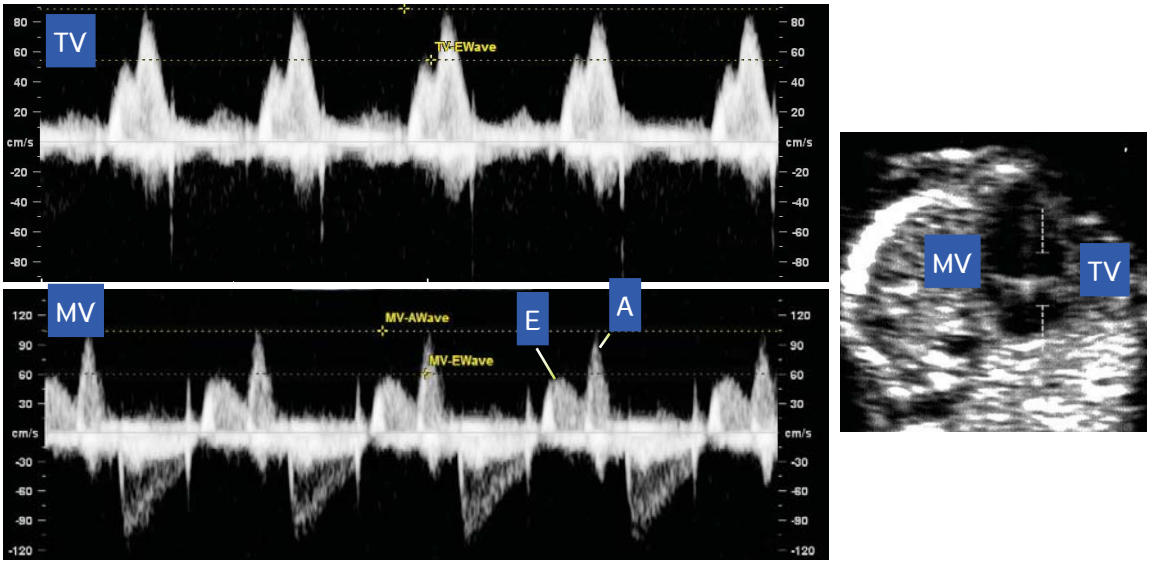

รูปที่ 14-2 *เทคนิคการวัด E/A ratio ; วัดใน plane 4CV ไม่ว่าจะเป็น tricuspid valve (TV) หรือ mitral valve(MV) ควรปรับ sample volume ขนาด 2.0 - 3.0 mm โดยวางให้อยู่ใน ventricle หรือ อยู่ระหว่าง valve เพื่อดูภาวะ regurgitation โดยปรับ มุมให้น้อยกว่า 30 องศาจากแนว inter-ventricular septum จะลักษณะรูปคลื่นใน MV จะเห็น waveform ในจังหวะ ventricular systole ใน aorta ด้วย*

สำคัญในการตรวจ diastolic function จากการตรวจด้วยคลื่นเสียงดอพเลอร์ ค่า E wave คือ flow ในช่วงแรกที่ไหลลงมาใน ventricle (early passive diastolic filling) ซึ่งขึ้นกับ ventricular relaxation ส่วน A-wave คือ flow ในช่วง active diastolic filling หรือ atrial systole ที่เกิดจาก 'atrial kick'[7] ซึ่งทารกในครรภ์ ค่า A wave จะมากกว่า E wave โดยค่า E wave จะเพิ่มสูงขึ้นเรื่อย ๆ ตลอดการตั้งครรภ์จากการคลายตัวของ ventricle ที่มากขึ้นเพื่อส่งเลือดผ่านไปยัง coronary sinus แต่ค่า A wave จะไม่เพิ่มมากนักจนถึงค่อนข้างคงที่ ทำให้ E wave จะสูงกว่า A wave ตอนหลังคลอด[8;9] ค่า E/A ratio เป็นดัชนีที่ใช้บอก ventricular preload และ compliance โดยค่าจะเพิ่มสูงขึ้นตามอายุครรภ์ การทำงานช่วง ventricular diastolic ในไตรมาสแรก ค่าความเร็วการไหลเวียนสูงสุดในช่วงของ E และ A wave จะสูงใน right ventricle แต่หลังจากนั้นจนกระทั่งคลอด ใน left ventricle จะสูงมากกว่า

Mitral valve ค่า E wave มีค่า 15 ซม./วินาที ที่อายุครรภ์ 12 สัปดาห์ จะเพิ่มขึ้นถึง 50 ซม./วินาที ตอนครบกำหนด ค่า A wave จะมีการเพิ่มขึ้นเล็กน้อยตลอดการตั้งครรภ์ ค่าประมาณ 35-65 ซม./วินาที และค่า E/A ratio จะมีการเพิ่มขึ้นเล็กน้อยตลอดการตั้งครรภ์ ค่าประมาณ 0.5-1

Tricuspid valve ค่า E wave มีค่า 20 ซม./วินาที ที่อายุครรภ์ 12 สัปดาห์ จะเพิ่มขึ้นถึง 50 ซม./วินาที ตอนครบกำหนด ค่า A wave จะมีการเพิ่มขึ้นเล็กน้อยตลอดการตั้งครรภ์ ค่าประมาณ 35-60 ซม./วินาที และ ค่า E/A ratio จะมีการเพิ่มขึ้นเล็กน้อยตลอดการตั้งครรภ์ ค่าประมาณ 0.5-1

การศึกษาในผู้ใหญ่ พบว่า ค่า E/A ratio ที่ลดลง บ่งชี้ถึงการทำงานในจังหวะคลายตัวที่ล้มเหลว (diastolic dysfunction) ซึ่งพยากรณ์โรคจะแย่ในรายที่มีภาวะหัวใจล้มเหลว[10] สำหรับทารกในครรภ์ ค่า E/A ratio สามารถนำมาใช้ในการประเมินการทำงานของหัวใจ มีรายงานว่า mitral และ tricuspid E/A ratio จะลดลงใน twin–to–twin transfusion syndrome (TTTS) โดยเฉพาะทารกที่เป็นคนรับเลือดหรือมีภาวะบวมน้ำ[11] นอกจากนี้ยังมีการศึกษาใน intrauterine growth restriction (IUGR) และทารกบวมน้ำที่เกิด

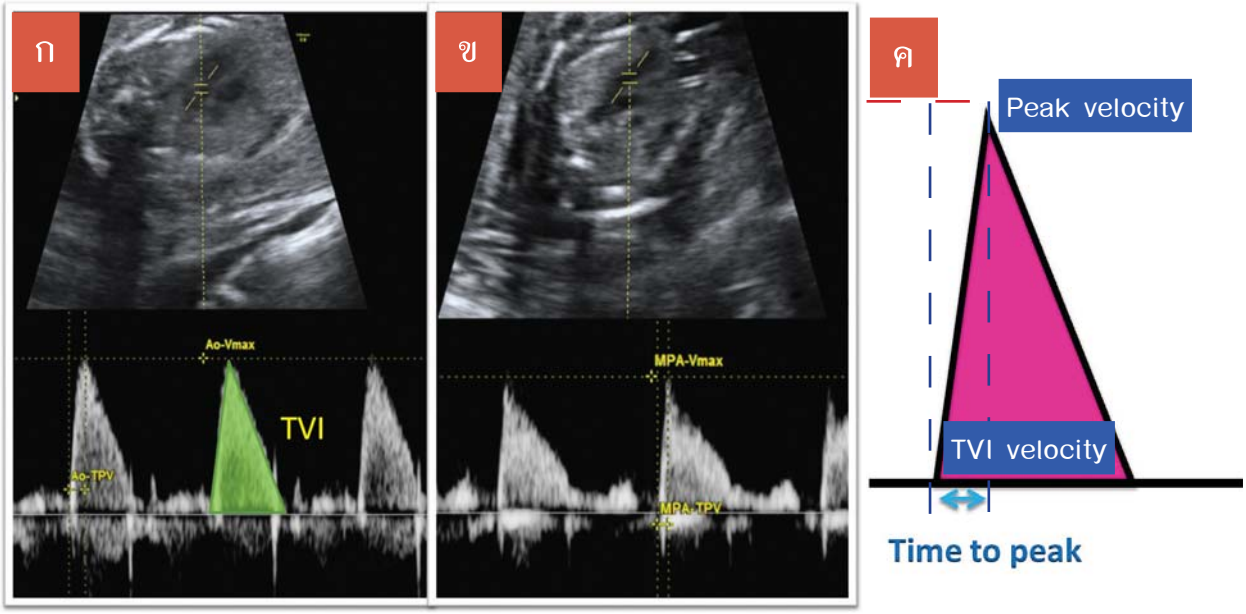

รูปที่ 14-3 *เทคนิคการ semilunar flow ; วัดใน aorta (Ao) (ก) หรือ main pulmonary artery (MPA) (ข) ลักษณะของรูปคลื่นของ pulmonary artery จะชันกว่า หรือ ค่า time to peak velocity (TPV) จะสั้นกว่าใน aorta (ค) ไดอะแกรม แสดงการวัดค่า peak velocity, time velocity integral(VTI) และ time to peak*

จากความผิดปกติในปอด (hydrops due to congenital cystic adenomatoid malformation)[11-13] ในรายที่เป็น monophasic AV flow patterns โดยที่ไม่มี pattern ปกติของ E/A เลย จะเกิดในรายที่ cardiac output ลดลง เช่น aortic stenosis[14], TTTS[15] และ IUGR[16] แต่ต้องระวังว่าอาจเกิดจากหัวใจเต้นเร็วมากก็ได้ ซึ่งจะสามารถพบ monophasic ของ EA ได้ปกติ[17]

Semilunar flow

เป็นการประเมินการทำงานของหัวใจในช่วง ventricular systole โดยดูการไหลเวียนของเลือดที่ออกจาก ventricle ทั้งสองข้าง ไปยัง aorta และ pulmonary artery ในช่วงที่มีการบีบตัวของ ventricle ดูจากคลื่นเสียงดอพเลอร์จะเห็นเป็นลักษณะของ uniphasic waveform ค่าดัชนีที่ใช้บ่อยได้แก่ peak systolic velocity (PSV) , time to peak velocity (TPV) และ time velocity integral (TVI) ซึ่งก็คือพื้นที่ใต้กราฟ โดยค่าต่าง ๆ จะสูงขึ้นตามอายุครรภ์ ค่า PSV ของ blood flow ที่ผ่านไป aorta จะสูงกว่าที่ผ่าน pulmonary artery เพราะการลดลงของ afterload และขนาดที่ลดลงของ aorta ซึ่งค่า dopppler เหล่านี้จะบอกถึง ventricular contractility, arterial pressure และ afterloads. (รูปที่ 14-3)

เทคนิคการวัด : วัด Aortic valve ให้วาง sample volume ที่ ascending aorta ต่ำกว่า leaflets ถ้าเป็น pulmonary valve ให้วาง sample volume ที่ pulmonary trunk ต่ำกว่า leaflets

ในทารกปกติ PSV ของทั้ง 2 valve จะค่อย ๆ เพิ่มขึ้นจาก 30 cm/s ตอน 12 สัปดาห์ จนถึง 80 cm/s ตอนครบกำหนด ซึ่ง aorta มักจะสูงกว่าใน pulmonary artery

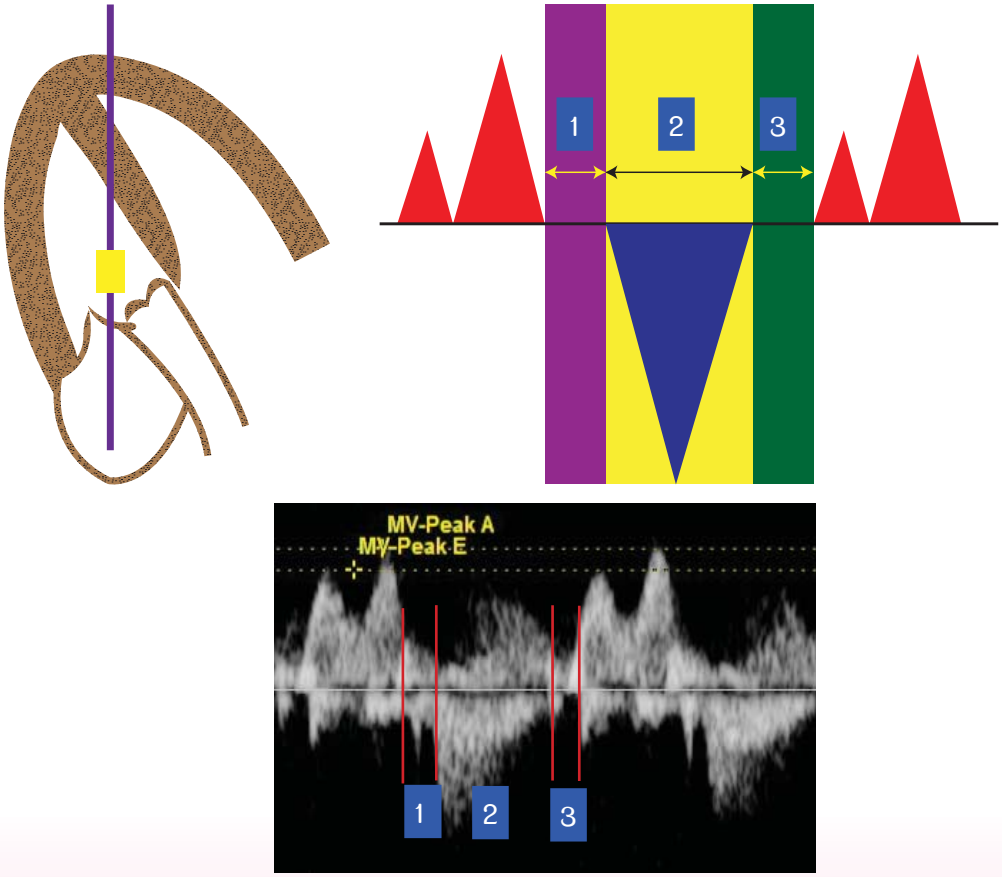

รูปที่ 14-4 *วิธีการวัด Myocardial Performance Index (MPI); 1 Isovolumetric Contraction Time (ICT), 2 Ejection Time (ET), 3 Isovolumetric Relaxation Time (IRT)*

Myocardial Performance Index (MPI)

เป็นค่าที่ใช้ในการประเมินการทำงานของหัวใจโดยรวม ทั้งในช่วง systolic และ diastolic โดยเริ่มใช้ในผู้ใหญ่ก่อน[18] มีรายงานการตรวจทารกในครรภ์ ปี 1999 โดย Tsutsumi[19] พบว่า MPI หรือ Tei index สามารถประเมินการทำงานของ ventricle แต่ละข้างได้ โดยไม่ต้องคำนึงถึงโครงสร้าง อัตราการเต้นของหัวใจ หรืออายุครรภ์ ควรตรวจในตำแหน่งที่สามารถประเมินได้ทั้ง atrioventricular (AV) valve และ outflow tracts (รูปที่ 14-4) และนำมาคำนวณจากสูตร

Myocardial Performance Index (MPI) =

(Isovolumetric Contraction Time + Isovolumetric Relaxation Time) / Ejection Time

- Isovolumetric Contraction Time (ICT) คือ ระยะพักหลังจากที่ AV valve ปิด ไปจนกระทั่ง เริ่มมี flow ออกไปยัง outflow tract ซึ่งก็คือระยะพักก่อนที่จะมีการบีบตัวในจังหวะ systole ของ ventricle
- Isovolumetric Relaxation Time (IRT) คือ ระยะพักหลังจากไม่มีเลือดไหลออกไปทาง outflow tract จนกระทั่ง AV valve เริ่มเปิด ซึ่งก็คือระยะพักก่อนที่จะมีการคลายตัวในจังหวะ diastole ของ ventricle

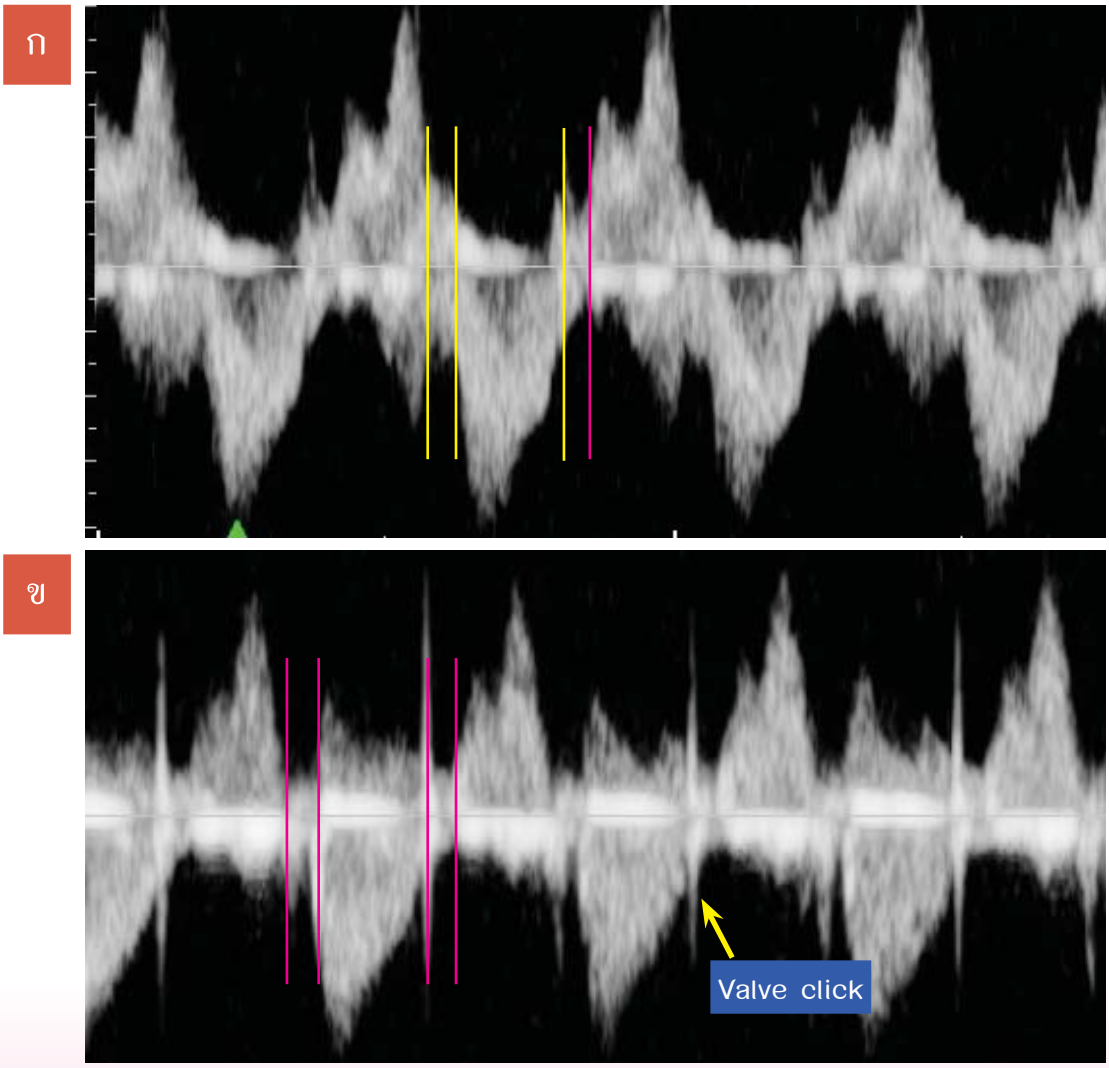

รูปที่ 14-5 *การวัด MPI ในทารกปกติ (ก) และการวัด modified MPI mใช้ตำแหน่ง valve click (ข) การใช้ ตำแหน่งที่มี valve click จะทำให้กำหนดระยะได้ง่ายและมีความแม่นยำมากขึ้น*

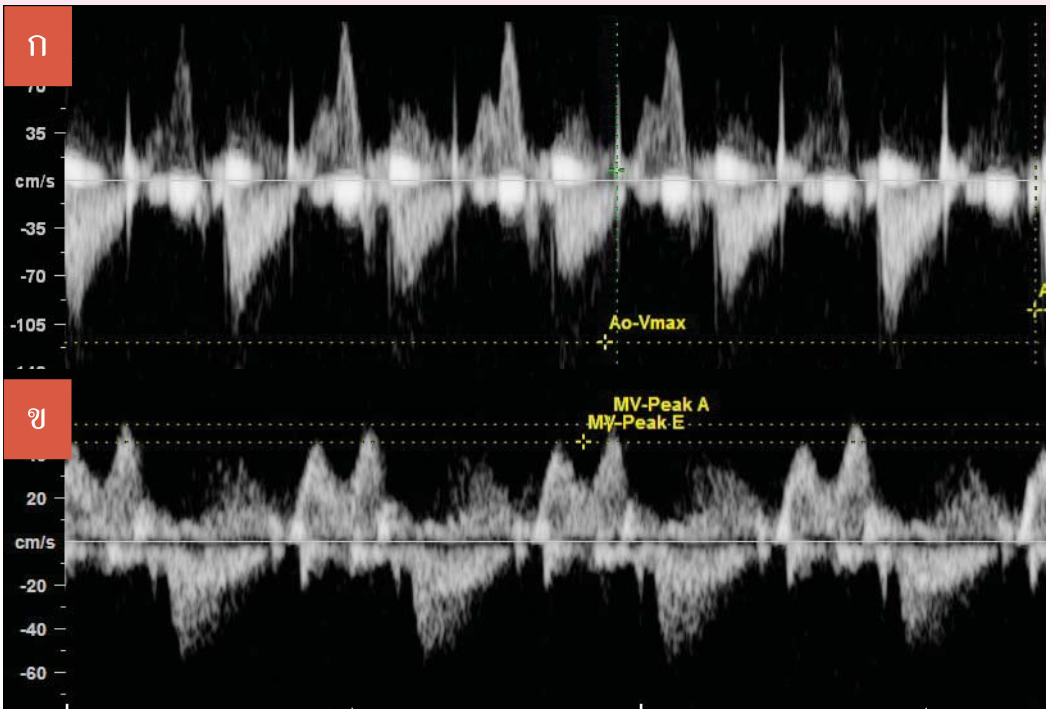

รูปที่ 14-6 *รูปคลื่นเสียงดอพเลอร์ในการวัด MPI ของทารกโรคฮีโมโกลบินบาร์ท (ก) และทารกที่มีภาวะโตช้าในครรภ์ (ข)*

- Ejection Time (ET) คือ ระยะเวลาทั้งหมดที่ใช้ในการบีบเลือดออกจาก ventricle ไปยัง outflow tract

ค่า Tei index จะเพิ่มขึ้นเล็กน้อยหลังคลอด[19] และได้มีการศึกษาเทคนิคต่าง ๆ ในการวัดที่อาจทำให้ค่านี้แปรปรวนจากผู้วัด ทำให้ได้ค่าที่ไม่เที่ยง ส่วนใหญ่เกิดจากการกำหนดขอบเขตหรือตำแหน่งในการวัดจากภาพคลื่นเสียงดอพเลอร์ ต่อมาจึงมีการกำหนดให้ใช้ตำแหน่ง valve click เป็นจุดหลักในการวัดค่า isovolumetric ซึ่งจะเห็นเป็นภาพแถบคลื่นเสียงที่เข้มกว่าปกติดังรูปที่ 14-5 Hernandez-Andrade[20] พบว่าถ้าใช้ตำแหน่ง click จะสามารถลดความแปรปรวน intra และ inter observer variation ในการวัดได้ เรียกว่าเป็น “modified MPI” ซึ่งการใช้วิธีนี้พบว่า Tei index ของ left ventricle จะเพิ่มขึ้นตลอดการตั้งครรภ์ตั้งแต่อายุครรภ์ 19 สัปดาห์ ซึ่งเป็นผลจากการเพิ่มขึ้นของ IRT และลดลงของ ET แต่ ICT ยังคงที่[21,22] จากการศึกษาของ Van Mieghem เมื่อเปรียบเทียบค่าอื่น ๆ ที่ใช้ประเมินการทำงานของหัวใจ พบว่า Tei index จะสัมพันธ์กับค่า EF แต่จะไม่สัมพันธ์กับ E/A ratio และไม่เปลี่ยนแปลงตามอายุครรภ์[23]

โดยที่การศึกษาส่วนใหญ่เน้นดูการทำงานของหัวใจด้านซ้าย เพราะการตรวจด้วยคลื่นเสียงดอพเลอร์เพื่อให้ได้ waveform ทั้งจาก AV valve และ outflow tract นั้นทางด้านซ้ายจะง่ายกว่าด้านขวา จึงไม่ค่อยมีการศึกษาในด้านขวามากนัก จากการศึกษาของ D. Friedman พบว่า ในทารกปกติที่อายุครรภ์ในช่วง 18-31 สัปดาห์ Tei index มีค่า 0.53±0.13 , ICT มีค่า 43±14 ms, ET มีค่า 173±16 ms และ IRT มีค่า 48±13 ms.

มีการศึกษาเพิ่มเติมกับ MPI ในการนำมาตรวจหาทารกที่ผิดปกติ พบว่า ค่า MPI จะผิดปกติ คือ มีค่าสูงขึ้นใน recipient twin ที่เป็น TTTS ที่มี diastolic dysfunction มีpreload เพิ่มขึ้น ส่วนใหญ่ค่า IRT จะนานขึ้น[24] แต่ถ้าเป็นทารกในครรภ์ที่มี inflammatory response syndrome จากถุงน้ำคร่ำแตกก่อนกำหนดนั้นค่า MPI จะสูงขึ้นจาก ET ที่ลดลงเป็นหลัก[25] ในรายที่มารดาเป็นเบาหวานมีทารกในครรภ์ตัวโตเกินอายุครรภ์ (large-for-gestational age) มักเกิดภาวะ hypertrophic cardiomyopathy ของทารกในครรภ์ interventricular septum หนา มีการอุดกั้นของ outflow flow tract ทำให้เลือดไหลออกได้น้อยลง ซึ่งจะพบการเปลี่ยนแปลงเหล่านี้ร่วมกับลักษณะ ductus venosus waveform ที่ผิดปกติในทารกได้ ถึงแม้ว่าจะควบคุมระดับน้ำตาลได้ดี[26] ในรายที่ทารกโตช้าในครรภ์ (IUGR) ค่า MPI จะสูงขึ้นโดยจะสัมพันธ์กับการพยากรณ์โรคที่แย่ลงด้วย[13]

Mori et al. และคณะพบว่า Tei index เป็น markerที่ไวในการตรวจติดตาม การเพิ่มขึ้นของ RV afterload หรือ ภาวะ RV dysfunction ที่เกิดจากแรงดันใน pulmonary artery เพิ่มขึ้นหรือมีการตีบของ ductus arteriosus ในมารดาที่ได้รับยา indomethacin[17]

ความผิดปกติอื่น ๆ เช่น ภาวะที่กดเบียดหัวใจทำให้การทำงานของหัวใจผิดปกติ เช่น congenital diaphragmatic hernia (CDH) ชนิดรุนแรง พบว่า 1 ใน 3 ค่าจะน้อยกว่าทารกปกติ ในรายที่ได้รับการรักษาด้วย tracheal occlusion ตั้งแต่อยู่ในครรภ์ MPI จะดีขึ้น ทั้งนี้เพราะค่า ICT สั้นลง ความผิดปกติที่จะมีผลให้เลือดไหลกลับมาหัวใจเพิ่มขึ้นจนทำให้ volume overload เช่น sacrococcygeal teratoma หรือ arterio-venous malformations (AVM) จะทำให้เพิ่มปริมาณของเลือดไปยังก้อนเหล่านี้ และนำไปสู่ภาวะหัวใจล้มเหลวของทารกในครรภ์ได้ และในโรคธาลัสซีเมียมีความชุกสูงในประเทศไทยและในแถบเอเชีย จากหลายการศึกษาพบว่า MPI จะสูงขึ้นในรายที่ทารกเป็นโรค hemoglobin Bart's disease โดยส่วนมากทำการศึกษาในอายุครรภ์ 20 สัปดาห์ขึ้นไป พบว่าจะเห็นการเปลี่ยนแปลงของ MPI ก่อนที่จะมีภาวะหัวใจโตหรือมีอาการแสดงของภาวะบวมน้ำที่ชัดเจน[27] เช่นเดียวกับการศึกษาของผู้เขียนและคณะ [28] ที่ทำการศึกษา Tei index ใน ทารกที่เป็นโรค Hemoglobin Bart's disease จำนวน 50 ราย ตั้งแต่อายุครรภ์ 12-22 สัปดาห์ พบว่า Tei index มีค่าสูงกว่าในทารกปกติอย่างมีนัยสำคัญทางสถิติ โดยมีค่าเฉลี่ยอยู่ที่ 0.54±0.08 และ 0.48±0.07 ตามลำดับ ทั้งนี้ค่าที่สูงขึ้นเกิดจาก ICT ที่นานขึ้นอย่างมีนัยสำคัญทางสถิติ และ ET นานขึ้นเล็กน้อย (รูปที่ 14-6)

อัลตราซาวด์สาม/สี่มิติ

การใช้ 3D/4D อัลตราซาวด์ ถูกนำมาใช้ในการประเมินการทำงานของหัวใจมากว่า 10 ปี แต่ส่วนใหญ่ในปัจจุบัน การตรวจด้วย spatiotemporal image correlation (STIC) จะเป็นที่นิยมและมีความแน่นนอนมากกว่า เพราะภาพที่ได้ในการตรวจสามารถปรับเปลี่ยนเพื่อให้ได้มุมหรือตำแหน่งที่แน่นอนในการวัดค่าต่าง ๆ เช่นใน four-chamber view ก็สามารถปรับหาตำแหน่งที่เป็นจังหวะ end diastole และ end systole ได้โดยการดูการเคลื่อนไหวของ AV valve โดยส่วนใหญ่ค่าที่ใช้จะประเมินปริมาตรของ ventricle เป็นหลัก ร่วมกับตำแหน่ง valve click ค่าที่ได้จากการตรวจ คือ stroke volume, EF และ CO

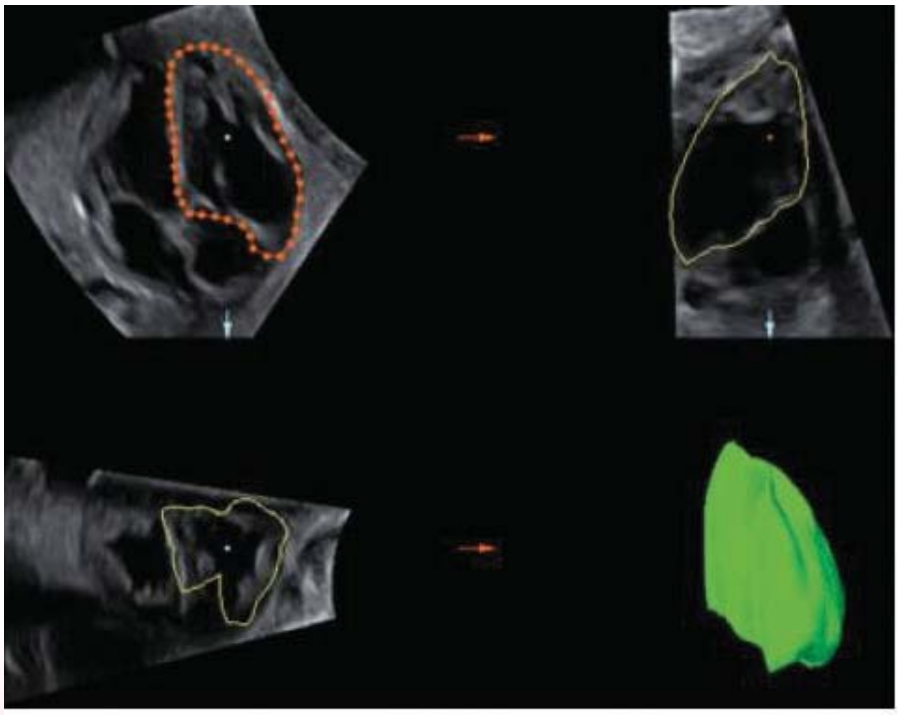

รูปที่ 14-7 *การวัดปริมาตรของ ventricle โดยใช้ Virtual Organ Computer-aided AnaLysis (VOCAL)* *(ที่มา : Functional assessment of the fetal heart: a review. Godfrey ME, Messing B, Cohen SM, Valsky DV, Yagel S. Ultrasound Obstet Gynecol. 2012 Feb;39(2):131-44.)*

มีการศึกษาเกี่ยวกับการใช้ STIC เพื่อหาปริมาตรของหัวใจ โดยลากเส้นตามแนวขอบของ ventricle ใน multiplanar reconstruction ร่วมกับดูขอบเขตใน plane อื่น ๆ ร่วมด้วยเพื่อให้ถูกต้องมากที่สุด ซึ่งส่วนใหญ่ program จะคำนวณค่าต่าง ๆ ออกมาให้อัตโนมัติ ซึ่งเป็นการใช้ mode ที่เรียกว่า Virtual Organ Computer-aided Analysis (VOCAL) ซึ่งอาจใช้ร่วมกับ inversion mode (IM) ซึ่งจะช่วยแยกบริเวณที่เป็นน้ำออกจากเนื้อเยื่อ จะทำให้เห็นขอบเขตได้ชัดขึ้น[29] (รูปที่ 14-7)

Venous flow assessment

การวิเคราะห์การทำงานของหัวใจด้วยคลื่นเสียงดอพเลอร์ ในระบบหลอดเลือดดำ หรือ venous system มีประโยชน์ในการประเมินการทำงานของหัวใจทางด้านขวาเป็นหลัก โดยดูลักษณะคลื่นเสียงของ ductus venosus, inferior vena cava, hepatic veins และ pulmonary veins (DV, IVC, HV และ PV) ซึ่งเส้นเลือดเหล่านี้จะมีลักษณะเป็นรูปคลื่น (pulsatile) ที่จะแปรผันตามแรงดันที่เกิดในจังหวะบีบและคลายตัวของหัวใจ (cardiac cycle) เส้นเลือดดำจะนำเลือดเข้าสู่หัวใจ ถ้าแรงดันใน RA น้อย เลือดก็สามารถไหลเข้าได้มากขึ้น แต่ถ้าแรงดันสูงก็จะกลับกัน เลือดจะไหลเข้าได้น้อยลง หรืออาจเกิดการไหลย้อนกลับเป็น reversed flow ใน IVC และ DV ซึ่งเป็นเส้นเลือดดำที่ใช้ในการประเมินการทำงานของหัวใจเป็นหลัก แต่ถ้าเป็น umbilical vein จะประเมินโดยการดูรูปคลื่น ซึ่งในภาวะปกติจะเป็น monophasic pattern

ลักษณะคลื่นเสียง Doppler ของ ductus venosus และ inferior vena cava จะสามารถบอกถึงการทำงานของ right ventricle และright atrium ได้ ในช่วง ventricular systole ที่ tricuspid valve ปิด แรงดันใน right atrium จะต่ำกว่าเส้นเลือดดำทั้งสอง ทำให้มีการไหลเวียนของเลือดเข้าไปใน right atrium มาก ซึ่งจะแสดงออกเป็น S wave ทั้งใน ductus venosus และ inferior vena cava ในช่วงที่ ventricle เริ่มคลายตัว tricuspid valve จะยกสูงขึ้นก่อนเปิด ช่วงนี้แรงดันใน atrium เริ่มสูงขึ้น เกิดเป็นลักษณะที่เรียกว่า v-descent พอ tricuspid valve เปิด แรงดันใน atrium ลดลงมาก เลือดจะไหลจาก right atrium ไปยัง right ventricle ซึ่งเป็นจังหวะของ ventricular diastole จะเห็นเป็น D wave ช่วง end diastolic filling จะมีการบีบตัวของ right atrium (atrial contraction หรือ atrial kick) เพื่อให้เลือดไหลลง right ventricle ในช่วงนี้แรงดัน ใน left atrium จะมากกว่า right atrium ทำให้มีการปิดของ foramen ovale แรงต้านที่เพิ่มขึ้นทำให้การไหลของเลือดเข้าสู่หัวใจลดลง เกิดเป็น a wave ดังนั้นถ้าการทำงานของหัวใจมีความผิดปกติ ก็จะแสดงออกให้เห็นได้จากลักษณะ waveform ดังกล่าว (รูปที่ 14-8,9)

การเปลี่ยนแปลงที่สำคัญของ venous Doppler ในรายที่มีการทำงานของหัวใจล้มเหลว จะพบลักษณะของ absent หรือreverse ของ a wave ซึ่งบ่งชี้ว่า หัวใจไม่สามารถสูบฉีดเลือดได้ ทารกในครรภ์อยู่ในภาวะที่อันตรายและมีโอกาสเสียชีวิตได้

Ductus venosus

ในทารกปกติช่วงอายุครรภ์ 11-14 สัปดาห์ จะมี reversed a wave ของ DV ได้ แต่หลังจากนั้นควรหายไป แต่ถ้ายังมีในช่วงต้นไตรมาสที่ 2 ร้อยละ 25 จะสัมพันธ์กับภาวะหัวใจพิการแต่กำเนิด แต่ถ้าพบในช่วง 26–34 สัปดาห์ ไม่ว่าจะเป็น absent หรือ reversed a wave จะเพิ่มโอกาสเกิดทารกเสียชีวิตในครรภ์ได้ร้อยละ 63 และนอกจากนี้ยังใช้เป็นเกณฑ์ในกำหนดระยะความรุนแรงของ TTTS ว่าเป็นระยะที่ 3 ตามเกณฑ์ของ Quintero[30]

Inferior vena cava (IVC)

เนื่องจาก รูปคลื่นเสียงของ ในทารกปกติจะมี reversed a wave อยู่แล้วจึงวิเคราะห์เหมือนใน DV ไม่ได้ แต่ให้ดูจากลักษณะของ a wave ถ้ามีขนาดใหญ่ขึ้นเรียกว่า giant a wave แสดงถึง ventricular diastole dysfunction มักเกิดในรายที่มีความผิดปกติของ Tricuspid valve เช่น Ebstein's anomaly, tricuspid regurgitation หรือในรายที่มีการเพิ่มขึ้นของ afterload ปริมาณมาก เช่น หลังทำ laser occlusion ใน TTTs รวมถึงภาวะอื่น ๆ ที่มี congestive heart failure แล้ว ถ้าเป็นไม่มาก มักพบในรายที่หัวใจหดตัวไม่ได้ มีการเพิ่มขึ้นของ afterload เป็นต้น

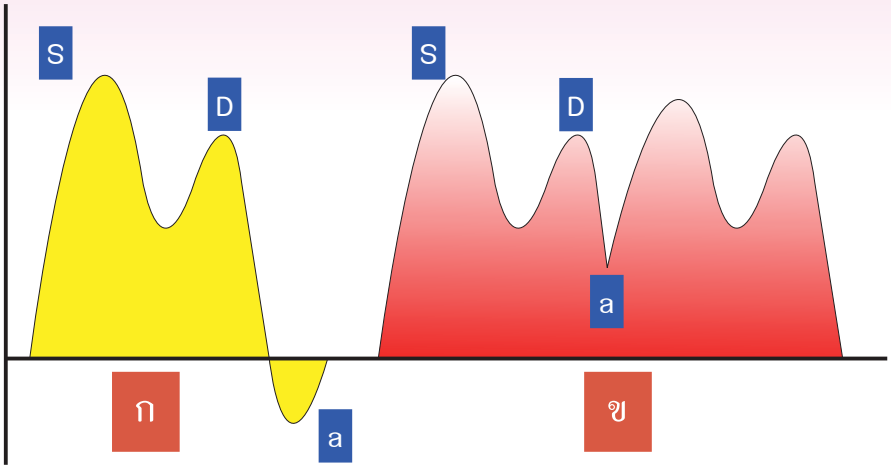

รูปที่ 14-8 *รูปคลื่นเสียงดอพเลอร์ของเส้นเลือด inferior vena cava(ก) และ ductus venosus(ข), S = Systolic peak velocity, D = Diastolic peak velocity และ a = Peak velocity during atrial systole*

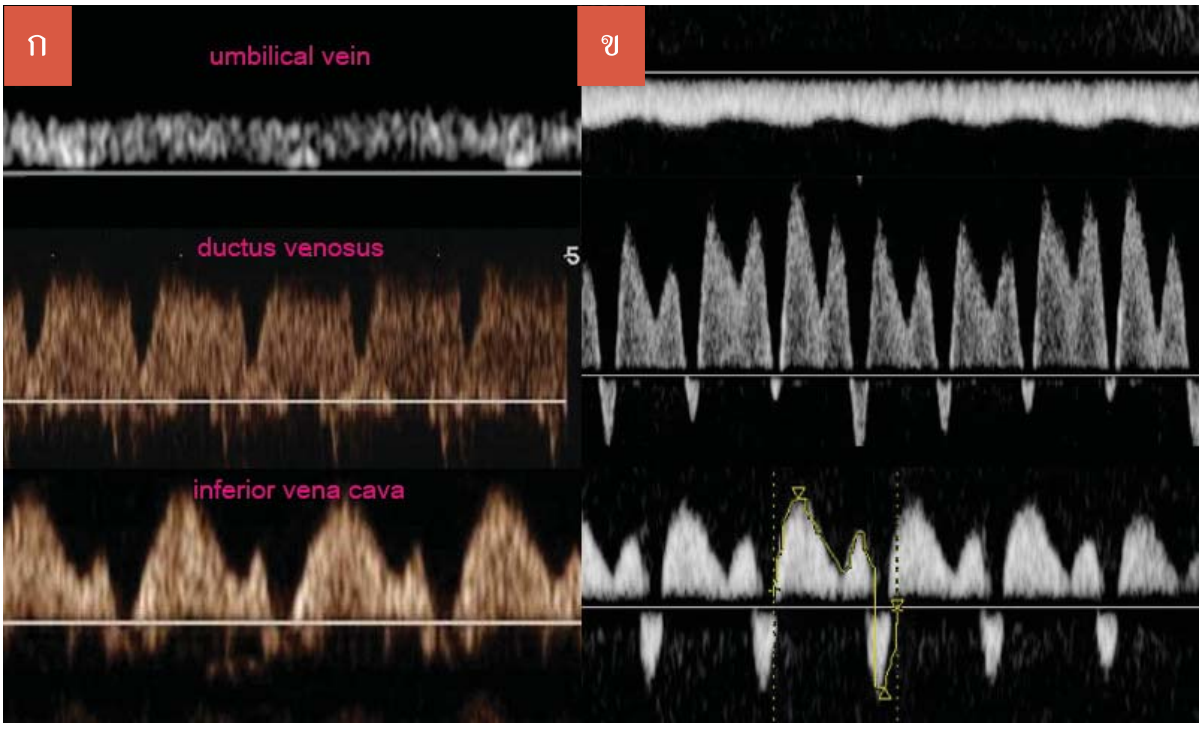

รูปที่ 14-9 *รูปคลื่นเสียงดอพเลอร์ของเส้นเลือดดำต่าง ๆ ในทารกปกติ (ก) และทารกผิดปกติ (ข)*

Umbilical vein

ซึ่งเป็นเส้นเลือดที่นำ high oxygenated blood จากรกมายังทารกในครรภ์ ในไตรมาสแรก จะสามารถพบลักษณะ pulsation ของ waveform ได้ แต่จะต้องหายไปหลัง 13 สัปดาห์ และกลายเป็น continuous waveform แต่ถ้ามีความต้านทานต่อการไหลเวียนเพิ่มขึ้นในช่วง atrial systole อาจเจอลักษณะที่เป็น notching หรือ pulsation ได้ ซึ่งมักพบในรายที่มีทารกโตช้าในครรภ์ (IUGR) หรือ cardiac insufficiency เช่น hydrops เป็นต้น นอกจากนี้มีการศึกษาที่พบว่า ลักษณะ waveform ที่ผิดปกติมีความสัมพันธ์กับระดับ troponin ที่เพิ่มสูงขึ้นในทารกหลังคลอด ซึ่งเป็น marker ที่บ่งบอกว่ามีการเสื่อมสภาพของหัวใจ

นอกจากการใช้ลักษณะ waveform แล้ว การคำนวณหาค่าดัชนี ซึ่งเป็นการวิเคราะห์เชิงปริมาณก็มีการนำมาใช้ด้วยเช่นกัน โดยคำนวณจากสมการต่าง ๆ ดังตารางที่ 14-3 ซึ่ง pulsatility index of vein (PIV) เป็นค่าที่เปลี่ยนแปลงตาม afterload มากที่สุด และ IVC preload index ก็ใช้เป็นตัวประเมินได้ดีเช่นกัน แต่ค่าดัชนีเส้นเลือดดำอื่น ก็มีรายงานการนำมาใช้เหมือนกัน เช่น ในทารกที่มีภาวะ IUGR พบว่า ค่า DV-PIV จะสูงขึ้น ซึ่งบอกว่าทารกมีโอกาสเสียชีวิตเพิ่มสูงถึง 10 เท่า[31] และในขณะเดียวกัน ค่า PIV ของเส้นเลือดดำอื่น ๆ เช่น left hepatic vein และ IVC ก็จะสูงในรายที่มีปัญหา cardiac dysfunction เช่นกัน

ภาวะหัวใจวายของทารกในครรภ์ (Fetal Congestive Heart Failure)

ภาวะหัวใจวายของทารกเกิดได้จากหลายสาเหตุ เช่น

- Fetal arrhythmia: tachycardia >220 bpm หรือ bradycardia <55 bpm เช่น supraventricular tachycardia/ atrial flutter, AV block ที่โครงสร้างหัวใจปกติและไม่สัมพันธ์กับ congenital lupus หรือ AV block แบบสมบูรณ์ในรายที่มีความผิดปกติของหัวใจ เช่นใน left atrial isomerism
- Anemia : ที่พบบ่อยในประเทศไทย คือ โรคเลือดจางธาลัสซีเมีย ชนิด Hb Bart's disease หรือ เกิดจากการติดเชื้อ เช่น parvovirus เป็นต้น
- ภาวะหัวใจพิการแต่กำเนิด (congenital heart disease)
- โรคของกล้ามเนื้อหัวใจล้มเหลว เช่น Familial cardiomyopathy
- Twin-twin transfusion syndrome โดยที่ recipient จะมี volume และ pressure overload
- ภาวะที่สัมพันธ์กับ high cardiac output เช่น fetal arteriovenous malformations ได้แก่ sacrococcygeal teratoma, vein of Galen aneurysm และ placental chorioangioma หรือในรายที่มี agenesis of the ductus venosus เป็นต้น
- ภาวะทารกโตช้าในครรภ์ (intrauterine growth restriction)
- ความผิดปกติ อื่น ๆ เช่น diaphragmatic hernia หรือ cystic adenomatoid malformation

Huhta[32] ได้แนะนำการตรวจภาวะหัวใจวายของทารกในครรภ์ โดยการสร้าง cardiovascular profile score ขึ้นมาดังตารางที่ 14-4 ซึ่งประกอบด้วย

1. การประเมินขนาดของหัวใจ (cardiac size / thoracic size) โดยคำนวณจากสัดส่วนของ cardiac / thoracic area ratio ค่าปกติอยู่ระหว่าง 0.25 - 0.35 หรือ ใช้ เส้นรอบวงแทนก็ได้ (circumference ratio) ค่าปกติจะน้อยว่า 0.5
2. การตรวจ venous Doppler ของเส้นเลือด DV ดูลักษณะ a wave และ UV ดูลักษณะ pulsatile
3. การตรวจ arterial Doppler ของเส้นเลือด umbilical artery

ตารางที่ 14-3 *แสดงสมการของค่าดัชนีของเส้นเลือดดำ (venous index)*

Index	Calculation
Inferior vena cava Preload index (PLI)	Peak velocity during atrial contraction / systolic peak velocity
Ductus venosus Preload index (PLI)	(Systolic - diastolic peak velocity) / systolic peak velocity
Inferior vena cava and ductus venosus Pulsatility index forveins (PIV)	(Systolic -diastolic peak velocity) / time averaged maximum velocity
Inferior vena cava and ductus venosus Peak velocity index for veins (PVIV)	(Systolic -atrial contraction peak velocity) / diastolic peak velocity

4. การตรวจ cardiac Doppler ของ AV valve และ outflow tract ว่ามี การไหลย้อนกลับของเลือดหรือไม่ (regurgitation) และ การตรวจด้วย M mode เพื่อหาค่า shortening fraction
5. ลักษณะของ hydrops fetalis

จากการตรวจทั้งหมดนำมาประเมินเป็นคะแนนได้ จากการศึกษาของ Wieczorek และคณะ[32] พบว่า ถ้า score น้อยกว่า 8 จะเพิ่มความเสี่ยงของทารกเสียชีวิตในครรภ์

โดยสรุปการนำมาประยุกต์ใช้ทางคลินิกของการประเมินการทำงานหัวใจในภาวะต่าง ๆ ดังนี้

1. ภาวะหัวใจพิการแต่กำเนิด

ตรวจคัดกรองหัวใจพิการในไตรมาสแรก เป็นการคัดกรองเบื้องต้นเพื่อหาทารกที่จะมีความผิดปกติของหัวใจ ถ้ามี reversed a wave ของ DV ร่วมกับ tricuspid regurgitation จะเพิ่มโอกาสของหัวใจพิการแต่กำเนิด ซึ่งควรตรวจโดยละเอียดต่อในช่วงอายุครรภ์ 18-22 สัปดาห์ อาจใช้ร่วมกับ nuchal translucency(NT) ถ้าใช้ 3 markers ร่วมกันจะตรวจหาความผิดปกติของหัวใจได้ร้อยละ 50 โดยมีผลบวกลวง ร้อยละ 8[33]

การตรวจการทำงานของหัวใจทารกอาจใช้ในการดู pathophysiology ของโรค พยากรณ์โรค รวมถึงการตรวจติดตามทารกในครรภ์ มีการใช้ทั้ง cardiovascular profile score (CVP) จากรายงานพบว่าสามารถพยากรณ์โรคได้ดี มีความไวและความจำเพาะสูง[32] รวมถึงการใช้ pulsed Doppler ในการดูการทำงานของหัวใจในตำแหน่งที่เป็นโรค

2. Cardiomyopathy

การประเมินการทำงานของหัวใจทารกจะช่วยวินิจฉัยและพยากรณ์การทำงานของหัวใจล้มเหลว ได้ใน hypertrophic cardiomyopathy จะพบว่า ventricular wall thickness จะหนาขึ้น ทำให้จังหวะคลายตัวไม่สามารถคลายตัวได้เต็มที่และการบีบตัวก็ไม่ดีตามไปด้วย ดูได้จากค่า SF ที่ลดลง ในทารกส่วนใหญ่ที่มี dilated cardiomyopathy การทำงานจังหวะบีบตัวจะเสียไป (systolic dysfunction) โดยที่หัวใจอาจยังไม่โตและ ventricular wall thickness จะยังไม่หนาก็ได้ แต่ถ้าเป็นการทำงานจังหวะคลายตัวเสีย (diastolic dysfunction) จะตรวจได้จาก venous Doppler โดยพบ pulsatile ของ umbilical vein ร่วมกับ biphasic ของ IVC ค่า E/A ratio ลดลง และมีการเพิ่มขึ้นของ IRT ซึ่ง marker ของ diastolic dysfunction เป็นตัวที่ใช้ทำนายอัตราตายทารกปริกำเนิดที่ดีที่สุดจากหลายๆ การศึกษา[34,35]

ตารางที่ 14-4 *การประเมินการทำงานของหัวใจโดยการใช้ cardiovascular profile score ของ Huhta*[32]

	Normal (score 2 points)	Abnormal (minus 1 point)	Severely abnormal (minus 2 points)
Cardiomegaly	CTR <0.35	CTR 0.35-0.50	CTR >0.50
Valve insufficiency	No TR, no MR, biphasic filling, RV/LV SF>0.28	Holosystolic TR, RV/LV SF<0.28	Holosystolic MR or mono-phasic filling
Hydrops	No	Ascites or pleural effusion or pericardial effusion	Skin edema
Venous blood flow	Normal umbilical vein, positive DV a-wave	Normal umbilical vein, reversed DV a-wave	Pulsatile umbilical vein
Umbilical artery blood flow	Positive EDF	No EDF	Reversed EDF

CTR = cardio-thoracic ratio, TR = tricuspid regurgitation, MR = mitral regurgitation, RV = right ventricle, LV = left ventricle, SF = shortening fraction, DV = ductus venosus และ EDF = end diastolic flow

3. ภาวะบวมน้ำ (hydrops fetalis)

ปัจจุบันจะแบ่งเป็น high output heart failure ที่สัมพันธ์กับ fetal anemia ไม่ว่าจะเกิดจาก hemoglobin Bart disease, infection หรือ isoimmunization ในกลุ่มนี้จะมีภาวะ hypervolemia ที่ตอบสนองต่อโรคที่เป็นสาเหตุ เช่น ซีด ปริมาณเลือดที่ไปส่วนต่าง ๆ จึงเพิ่มมากขึ้น เริ่มมีลักษณะของภาวะบวมน้ำ เพราะมี hyperdynamic circulation หรือ hypervolemia ในช่วงแรกหัวใจจะโตขึ้น แต่การทำงานโดยรวมยังดีอยู่ เป็นภาวะ compensation ก่อนที่จะเกิดภาวะ heart failure และกลุ่ม low output heart failure ที่เกิดจากความผิดปกติหรือพิการของหัวใจชนิดรุนแรงจนทำให้เกิด heat failure หรือการมีก้อนในช่องอกที่กดเบียดหัวใจ เช่น ในรายที่มี congenital diaphragmatic hernia มักสัมพันธ์กับพัฒนาการที่ผิดปกติของหัวใจด้านซ้าย ขนาดจะเล็กกว่าปกติ 1 ใน 3 เพราะ left atrium มักถูกกดโดย liver ที่ยื่นเข้ามาในช่องอก ทำให้ปริมาณเลือดที่ออกจากหัวใจลดลง เลือดดำจากปอดเข้ามา left atrium ลดลง แต่โดยรวมพบว่า cardiac function ไม่เปลี่ยนแปลงถึงแม้มีการกดหัวใจเยอะก็ตาม หรือ ภาวะ congenital adenomatoid malformation ที่หัวใจโดนเบียดไปด้านใดด้านหนึ่ง มีผลต่อปริมาณเลือดและการทำงานในหัวใจจนอาจเกิด ภาวะน้ำเกินและมีบวมน้ำตามมาได้

ใน ภาวะบวมน้ำ ควรตรวจติดตามภาวะ diastolic dysfunction จาก E/A ratio และ MPI ของหัวใจซีกขวาที่สูงขึ้น ภาวะหัวใจถูกกดจนเกิด cardiac temponade จาก หัวใจโต cardiac output และ ejection fraction ที่ลดลง ขนาดของ a wave ของ IVC ใหญ่ขึ้น จากการศึกษาของ Tongsong และคณะ ในปี 2010[36] ได้ศึกษาการเปลี่ยนแปลงของ precordial vein (DV, UV) ด้วยค่า peak velocity index, preload index และ pulsatility index ของ DV ใน hydrops ที่เกิดจากทั้งสองสาเหตุ โดยในกลุ่ม high output ค่าต่าง ๆ ที่กล่าวมาจะต่ำกว่าค่าปกติ ในขณะที่ถ้าเป็นกลุ่ม low output จะสูงมากอย่างมีนัยสำคัญทางสถิติ ซึ่งก็ได้มีการศึกษาของผู้เขียนใน IVC ซึ่งก็ให้ผลเช่นเดียวกันกับ DV ส่วน UV พบว่าในกลุ่ม high output จะมีลักษณะ pulsatile เพียงร้อยละ 28 ในขณะที่กลุ่ม low output พบมากถึงร้อยละ 80 (รูปที่ 14-10)

ต่อมาในปี 2011 ได้ศึกษาการทำงานของหัวใจด้วย shortening fraction (SF) จาก STIC-M ใน hydrops ที่เกิดจากทั้งสองสาเหตุ โดยที่กลุ่ม high output พบว่าค่า SF ไม่แตกต่างจากทารกปกติหรืออาจลดลงเล็กน้อย แตกต่างจากกลุ่มที่เป็น low output ที่ค่า SF จะลดลงมากอย่างมีนัยสำคัญทางสถิติ ($p<0.001$)[37]

จากหลาย ๆ การศึกษา ต่างให้ข้อมูลในทางเดียวกันว่าการทำงานของหัวใจในทารกบวมน้ำในกลุ่ม high output นั้น แม้ว่ามีลักษณะบวมน้ำปรากฏแล้วก็ตาม แต่การทำงานของหัวใจยังดีอยู่ เนื่องจากเป็นกระบวนการ ตอบสนองเพื่อให้อยู่รอดของทารกในครรภ์ ซึ่งบ่งชี้ว่าการพยากรณ์โรคยังค่อนข้างดี ต่างจากกลุ่ม low output ที่จะพบว่าการทำงานของหัวใจแย่ลงมากแล้ว บอกถึงพยากรณ์โรคที่ไม่ดีของทารก

4. มารดาที่เป็นเบาหวาน

สตรีตั้งครรภ์ที่มีระดับน้ำตาลในร่างกายสูง (hyperglycemia) จะเพิ่มความเสี่ยงต่อระบบหัวใจและหลอดเลือดของทารกในครรภ์ ทั้งที่ทำให้เกิดหัวใจพิการแต่กำเนิดและกล้ามเนื้อหัวใจโต เบาหวานในสตรีตั้งครรภ์เป็นสาเหตุสำคัญที่ทำให้เกิด fetal hypertrophic cardiomyopathy ซึ่งมีลักษณะสำคัญคือ หัวใจโต ค่า SF เพิ่มขึ้น ความหนาของ interventricular septum เพิ่มขึ้น และมี outflow tract obstruction โดยทารกของสตรีตั้งครรภ์ที่เป็นเบาหวาน มักตรวจพบลักษณะดังนี้ คือ มี diastolic dysfunction จาก ค่า pulsatility index ของ precordial vein เพิ่มสูงขึ้น ค่า E/A ratio ลดต่ำลง ค่า IRT และ annular peak velocity เพิ่มขึ้น ถ้าตรวจ marker อื่น ๆ เช่น cord blood ดู atrial และ B-type natriuretic peptide (ANP/BNP) และ troponin จะพบว่าค่าสูงขึ้นด้วย ซึ่งmarker เหล่านี้อาจพบได้แม้ว่าจะควบคุมระดับน้ำตาลได้ดี[1]

5. ภาวะรกเสื่อม (placental insufficiency)

รกเสื่อมสภาพจะมีผลต่อการเจริญเติบโตของทารกในครรภ์ เกิดภาวะทารกโตช้าในครรภ์ (fetal growth restriction, FGR) ได้ถึงร้อยละ 10 และเป็นสาเหตุสำคัญที่ทำให้เกิดทารกตายปริกำเนิดหรือมีภาวะทุพพลภาพ หัวใจของทารกมีการปรับสภาพต่อผลกระทบจากภาวะรกเสื่อม ซึ่งอาจเห็นได้ตั้งแต่แรกหรือเมื่อมีอาการรุนแรงมากแล้ว

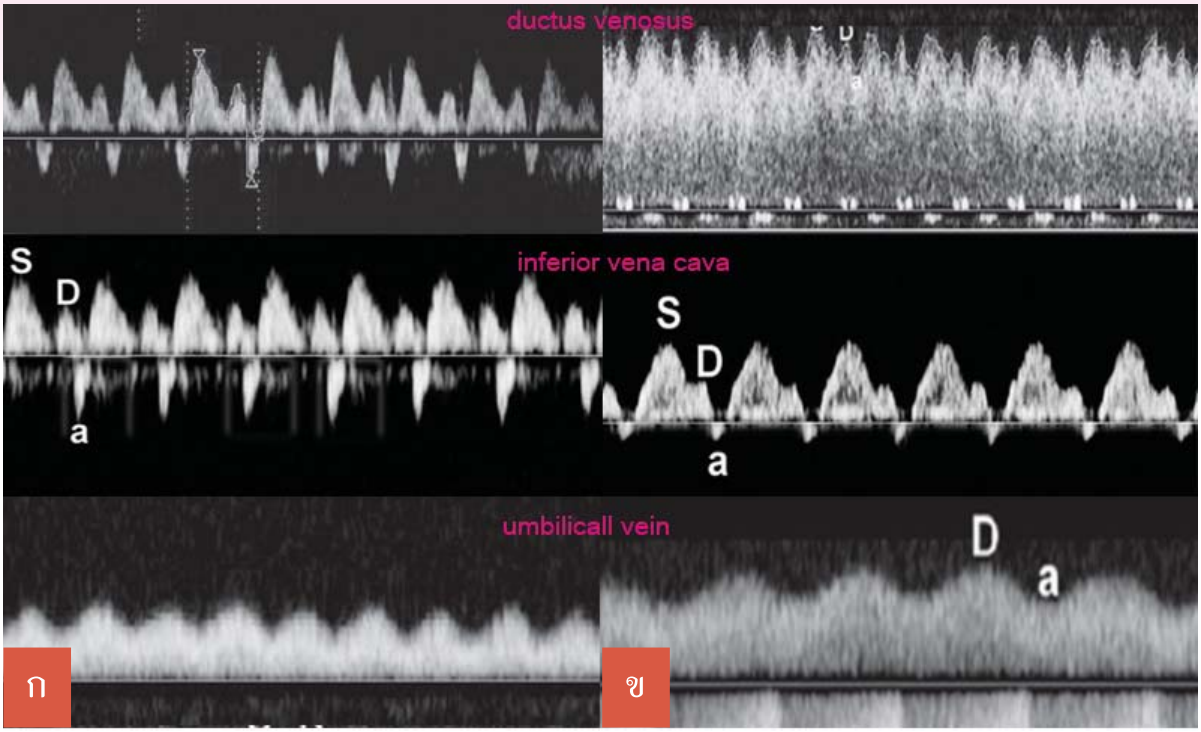

รูปที่ 14-10 *ลักษณะคลื่นเสียงดอพเลอร์ใน ductus venosus (DV), inferior vena cava (IVC) และ umbilical vein (UV) ในทารกที่มี low output (ก) และ high output (ข) heart failure*

Early-Onset FGR

กรณีที่เกิดรกเสื่อมสภาพเร็วหรือก่อนอายุครรภ์ 34 สัปดาห์ ส่วนใหญ่มักมีภาวะแทรกซ้อนอย่างอื่นร่วมด้วยหรือเกิดในมารดาที่มีโรคทางอายุรกรรม การศึกษาในช่วงแรก ๆ จะตรวจพบแต่ systolic dysfunction ในรายที่รุนแรง ส่วน EF นั้นจะเปลี่ยนแปลงก็ต่อเมื่อเป็นระยะสุดท้าย ซึ่งทำให้วินิจฉัยได้ค่อนข้างช้า ไม่สามารถลดภาวะแทรกซ้อนต่าง ๆ ลงได้ การศึกษาในปัจจุบัน ได้ใช้ค่าอื่น ๆ เข้ามาช่วยในการประเมินการทำงาน เช่น การตรวจ systolic annular peak velocity ซึ่งจะลดลงตั้งแต่ระยะแรก ๆ ของ FGR นานก่อนที่จะมีการเปลี่ยนแปลงของเส้นเลือดอื่น ๆ[38] และยังพบว่าจะมีปัญหาในจังหวะคลายตัว ตั้งแต่เริ่มมี FGR ซึ่งจะตรวจเจอ ค่า PIV ของ precordial vein เริ่มสูงขึ้น E/A ratio และ IRT ก็เพิ่มขึ้นเช่นกัน การเปลี่ยนแปลงที่เกิดขึ้นเป็นกระบวนการปรับตัวต่อภาวะขาดออกซิเจนเรื้อรัง แต่ถ้าความรุนแรงมากขึ้นจนเกิดภาวะ acidemia ซึ่งสัมพันธ์กับผลลัพธ์การตั้งครรภ์ที่ไม่ดี จะตรวจพบ ค่า MPI สูงขึ้น และ systolic annular peak velocities ลดลงมาก โดยที่ abnormal wave form ของ DV จะเป็นค่าที่ใช้พยากรณ์ความรุนแรงได้ดีที่สุด มีความไวร้อยละ 40-60

Late-Onset FGR

ในรายที่เป็น FGR แต่เกิดหลังอายุครรภ์ 34 สัปดาห์ หลายคนอาจคิดว่าคงไม่น่ารุนแรง แต่ในปัจจุบันมีรายงานที่บ่งชี้ว่า รายที่เป็น late FGR แม้จะมี placental insufficiency ที่รุนแรงไม่มาก แต่ความบกพร่องของพัฒนาการทางสมองและสติปัญญา รวมถึงความเสี่ยงในการเกิดโรคหัวใจและหลอดเลือดในอนาคตสูงขึ้น การตรวจวินิจฉัยส่วนมากพบว่า Doppler ของ umbilical artery จะปกติ แต่สามารถตรวจเจอว่า ค่า MPI จะเริ่มสูงขึ้น ร่วมกับ systolic annular peak velocity ที่ลดลง

6. Twin-to-Twin Transfusion Syndrome

เป็นภาวะแทรกซ้อนที่พบได้บ่อยใน monozygotic twins เกิดจากการเชื่อมกันของเส้นเลือดบริเวณรก ทำให้มีการถ่ายเทเลือดจากแฝดคนหนึ่งไปยังอีกคนหนึ่ง โดยแบ่งเป็นแฝดให้และแฝดรับ แฝดให้จะตัวเล็กกว่า มี FGR ในขณะที่แฝดรับจะตัวโตกว่า มีภาวะบวมน้ำ ในอดีตมีการแบ่งความรุนแรงของโรคโดยการใช้ Quintero staging ซึ่งมีการประเมินการทำงานของหัวใจโดยในระยะที่ 3 จะใช้ doppler waveform ของ umbilical

ตารางที่ 14-5 *แสดงการประเมินTTTS ด้วย CHOP (Children's Hospital of Philadelphia) score* [15]

Cardiovascular parameter score	Description
Donor	
Umbilical artery	End-diastolic flow
0	Positive
1	Absent
2	Negative
Recipient	
Ventricular hypertrophy	Interventricular septum
0	<2SD
1	>2SD
Cardiomegaly	Cardiothoracic ratio
0	<1/3
1	>1/3 และ < 0.5
2	> 0.5
Ventricular systolic function	Shortening fraction
0	>30%
1	<30% and >20%
2	<20%
MV regurgitation	Color flow area of regurgitant jet
0	Absent
1	<25% atria
2	>25% atria
TV regurgitation	Color flow area of regurgitant jet
0	Absent
1	<25% atria
2	>25% atria
MV EA	Merging of E- and A-waves
0	Absent
1	Present
TV EA	Merging of E- and A-waves
0	Absent
1	Present
Ductus venosus	End-diastolic A-wave
0	Positive
1	Absent
2	Negative
Pulsatile umbilical vein	
0	No
1	Yes
Pulmonary regurgitation	
0	No
1	Yes
Right ventricular outflow tract (RVOT)	
0	PA > Ao
1	PA = Ao
2	Ao > PA
3	RVOT obstruction

หมายเหตุ EA, E- and A-waves on pulsed Doppler interrogation; MV, mitral valve; TV, tricuspid valve

artery หรือ umbilical vein ในระยะรุนแรง หัวใจของทารกจะเริ่มผิดปกติ โดยจะพบมีหัวใจโต systolic dysfunction, right outflow tract obstruction แต่ในระยะเริ่มต้นพบว่าร้อยละ 20-60 อาจมีการทำงานของหัวใจที่ผิดปกติแล้วได้เช่นกัน[39]

ในปัจจุบันมีรายงานการศึกษา โดยกำหนดการให้คะแนนเพื่อใช้ ในการประเมินใหม่ที่เน้นแต่การทำงานของหัวใจ ด้วยการตรวจคลื่นเสียงหัวใจทารกและ คลื่นเสียงดอพเลอร์ เรียกว่า CHOP (Children's Hospital of Philadelphia) score[15]เน้นการประเมินที่แฝดรับเป็นหลัก พบว่าวิธีนี้ผลที่ได้สัมพันธ์กับ Quintero staging โดยมีวิธีการประเมินดังตาราง 14-5

จาก CHOP score สามารถแบ่งความรุนแรงของ TTTS ตามคะแนนดังนี้ คะแนน 0-5 (cardiovascular grade 1); 6-10 (cardiovascular grade 2); 11-15 (cardiovascular grade 3) และ 16-20 (cardiovascular grade 4) ซึ่งจัดเป็นขั้นที่รุนแรงที่สุด จากการใช้ score นี้สามารถบอกพยากรณ์โรคได้ แต่ในสถาบันที่มีการรักษาด้วย laser coagulation เป็นการรักษาหลัก การประเมิน CHOP score ก่อนการรักษาอาจไม่มีประโยชน์ในการทำนายผลการรักษา แต่ช่วยบอกว่าควรได้รับการรักษาอย่างเหมาะสมหรือควรพิจารณาให้คลอดเมื่อไหร่ และช่วยในการประเมินผลการรักษาหลังทำ laser coagulation ซึ่งพบว่า ค่า PI ของ DV, ค่า MPI จะลดลง การมี tricuspid regurgitation และ การรวมกันของ EA wave ซึ่งพบในแฝดรับ ส่วนแฝดให้ ปริมาณสารน้ำในกายจะเพิ่มขึ้น เลือดที่ไหลไปทาง UV เพิ่มขึ้น โดยรวมจะดีขึ้นใน 4 สัปดาห์

7. ความผิดปกติอื่น ๆ

สาเหตุอื่น ๆ เช่น ทารกมีความผิดปติของโครโมโซมคู่ที่ 21 ในช่วงไตรมาสแรก จะพบ tricuspid regurgitation, reversed a wave ของ DV, E/A ratio ของหัวใจซีกขวาเพิ่มขึ้น รวมถึง ค่า MPI ที่เพิ่มขึ้นตามด้วย และจะตรวจพบได้จนถึงช่วงไตรมาสที่สองและสาม

เอกสารอ้างอิง

1) Crispi F, Gratacos E. Fetal cardiac function: technical considerations and potential research and clinical applications. Fetal Diagn Ther 2012;32(1-2):47-64.
2) Mielke G, Benda N. Blood flow velocity waveforms of the fetal pulmonary artery and the ductus arteriosus: reference ranges from 13 weeks to term. Ultrasound Obstet Gynecol 2000 Mar;15(3):213-8.
3) Pombo JF, Troy BL, Russell RO, Jr. Left ventricular volumes and ejection fraction by echocardiography. Circulation 1971 Apr;43(4):480-90.
4) Carvalho JS, O'Sullivan C, Shinebourne EA, Henein MY. Right and left ventricular long-axis function in the fetus using angular M-mode. Ultrasound Obstet Gynecol 2001 Dec;18(6):619-22.
5) Gardiner HM, Pasquini L, Wolfenden J, Barlow A, Li W, Kulinskaya E, et al. Myocardial tissue Doppler and long axis function in the fetal heart. Int J Cardiol 2006 Oct 26;113(1):39-47.
6) Ho SY, Nihoyannopoulos P. Anatomy, echocardiography, and normal right ventricular dimensions. Heart 2006 Apr;92 Suppl 1:i2-13.
7) Abuhamad AZ, Chaoui R. A Practical Guide to Fetal Echocardiography: Normal and Abnormal Hearts. Lippincott Williams & Wilkins; 2009.
8) Fernandez PL, Tamariz-Martel MA, Maitre Azcarate MJ, Lopez ZM, Rico GF, Cazzaniga BM, et al. Contribution of Doppler atrioventricular flow waves to ventricular filling in the human fetus. Pediatr Cardiol 2000 Sep;21(5):422-8.
9) Reed KL, Sahn DJ, Scagnelli S, Anderson CF, Shenker L. Doppler echocardiographic studies of diastolic function in the human fetal heart: changes during gestation. J Am Coll Cardiol 1986 Aug;8(2):391-5.
10) Xie GY, Berk MR, Smith MD, Gurley JC, DeMaria AN. Prognostic value of Doppler transmitral flow patterns in patients with congestive heart failure. J Am Coll Cardiol 1994 Jul;24(1):132-9.
11) Stirnemann JJ, Mougeot M, Proulx F, Nasr B, Essaoui M, Fouron JC, et al. Profiling fetal cardiac function in twin-twin transfusion syndrome. Ultrasound Obstet Gynecol 2010 Jan;35(1):19-27.
12) Mahle WT, Rychik J, Tian ZY, Cohen MS, Howell LJ, Crombleholme TM, et al. Echocardiographic evaluation of the fetus with congenital cystic adenomatoid malformation. Ultrasound Obstet Gynecol 2000 Dec;16(7):620-4.

13) Crispi F, Hernandez-Andrade E, Pelsers MM, Plasencia W, Benavides-Serralde JA, Eixarch E, et al. Cardiac dysfunction and cell damage across clinical stages of severity in growth-restricted fetuses. Am J Obstet Gynecol 2008 Sep;199(3):254-8.

14) Makikallio K, McElhinney DB, Levine JC, Marx GR, Colan SD, Marshall AC, et al. Fetal aortic valve stenosis and the evolution of hypoplastic left heart syndrome: patient selection for fetal intervention. Circulation 2006 Mar 21;113(11):1401-5.

15) Rychik J, Tian Z, Bebbington M, Xu F, McCann M, Mann S, et al. The twin-twin transfusion syndrome: spectrum of cardiovascular abnormality and development of a cardiovascular score to assess severity of disease. Am J Obstet Gynecol 2007 Oct;197(4):392-8.

16) Makikallio K, Rasanen J, Makikallio T, Vuolteenaho O, Huhta JC. Human fetal cardiovascular profile score and neonatal outcome in intrauterine growth restriction. Ultrasound Obstet Gynecol 2008 Jan;31(1):48-54.

17) Mori Y, Rice MJ, McDonald RW, Reller MD, Wanitkun S, Harada K, et al. Evaluation of systolic and diastolic ventricular performance of the right ventricle in fetuses with ductal constriction using the Doppler Tei index. Am J Cardiol 2001 Nov 15;88(10):1173-8.

18) Tei C, Ling LH, Hodge DO, Bailey KR, Oh JK, Rodeheffer RJ, et al. New index of combined systolic and diastolic myocardial performance: a simple and reproducible measure of cardiac function--a study in normals and dilated cardiomyopathy. J Cardiol 1995 Dec;26(6):357-66.

19) Tsutsumi T, Ishii M, Eto G, Hota M, Kato H. Serial evaluation for myocardial performance in fetuses and neonates using a new Doppler index. Pediatr Int 1999 Dec;41(6):722-7.

20) Hernandez-Andrade E, Lopez-Tenorio J, Figueroa-Diesel H, Sanin-Blair J, Carreras E, Cabero L, et al. A modified myocardial performance (Tei) index based on the use of valve clicks improves reproducibility of fetal left cardiac function assessment. Ultrasound Obstet Gynecol 2005 Sep;26(3):227-32.

21) Hernandez-Andrade E, Figueroa-Diesel H, Kottman C, Illanes S, Arraztoa J, Acosta-Rojas R, et al. Gestational-age-adjusted reference values for the modified myocardial performance index for evaluation of fetal left cardiac function. Ultrasound Obstet Gynecol 2007 Mar;29(3):321-5.

22) van Splunder IP, Wladimiroff JW. Cardiac functional changes in the human fetus in the late first and early second trimesters. Ultrasound Obstet Gynecol 1996 Jun;7(6):411-5.

23) Van MT, Gucciardo L, Lewi P, Lewi L, Van SD, Devlieger R, et al. Validation of the fetal myocardial performance index in the second and third trimesters of gestation. Ultrasound Obstet Gynecol 2009 Jan;33(1):58-63.

24) Raboisson MJ, Fouron JC, Lamoureux J, Leduc L, Grignon A, Proulx F, et al. Early intertwin differences in myocardial performance during the twin-to-twin transfusion syndrome. Circulation 2004 Nov 9;110(19):3043-8.

25) Letti Muller AL, Barrios PM, Kliemann LM, Valerio EG, Gasnier R, Magalhaes JA. Tei index to assess fetal cardiac performance in fetuses at risk for fetal inflammatory response syndrome. Ultrasound Obstet Gynecol 2010 Jul;36(1):26-31.

26) Ichizuka K, Matsuoka R, Hasegawa J, Shirato N, Jimbo M, Otsuki K, et al. The Tei index for evaluation of fetal myocardial performance in sick fetuses. Early Hum Dev 2005 Mar;81(3):273-9.

27) Duan Y, Harada K, Wu W, Ishii H, Takada G. Correlation between right ventricular Tei index by tissue Doppler imaging and pulsed Doppler imaging in fetuses. Pediatr Cardiol 2008 Jul;29(4):739-43.

28) Luewan S, Tongprasert F, Srisupundit K, Tongsong T. Fetal Myocardial Performance (Tei) Index in Fetal Hemoglobin Bart's Disease. Ultraschall Med. 2013 Feb 5. [Epub ahead of print]

29) Uittenbogaard LB, Haak MC, Spreeuwenberg MD, van Vugt JM. Fetal cardiac function assessed with four-dimensional ultrasound imaging using spatiotemporal image correlation. Ultrasound Obstet Gynecol. 2009 Mar;33(3):272–281.

30) Quintero RA, Morales WJ, Allen MH, Bornick PW, Johnson PK, Kruger M. Staging of twin-twin transfusion syndrome. J Perinatol 1999 Dec;19(8 Pt 1):550-5.

31) Turan OM, Turan S, Gungor S, Berg C, Moyano D, Gembruch U, et al. Progression of Doppler abnormalities in intrauterine growth restriction. Ultrasound Obstet Gynecol 2008 Aug;32(2):160-7.

32) Wieczorek A, Hernandez-Robles J, Ewing L, Leshko J, Luther S, Huhta J. Prediction of outcome of fetal congenital heart disease using a cardiovascular profile score. Ultrasound Obstet Gynecol 2008 Mar;31(3):284-8.

33) Pereira S, Ganapathy R, Syngelaki A, Maiz N, Nicolaides KH. Contribution of fetal tricuspid regurgitation in first-trimester screening for major cardiac defects. Obstet Gynecol 2011 Jun;117(6):1384-91.

34) Pedra SR, Smallhorn JF, Ryan G, Chitayat D, Taylor GP, Khan R, et al. Fetal cardiomyopathies: pathogenic mechanisms, hemodynamic findings, and clinical outcome. Circulation 2002 Jul 30;106(5):585-91.

35) Pedra SR, Hornberger LK, Leal SM, Taylor GP, Smallhorn JF. Cardiac function assessment in patients with family history of nonhypertrophic cardiomyopathy: a prenatal and postnatal study. Pediatr Cardiol 2005 Sep;26(5):543-52.

36) Tongsong T, Tongprasert F, Srisupundit K, Luewan S. Venous Doppler studies in low-output and high-output hydrops fetalis. Am J Obstet Gynecol 2010 Nov;203(5):488-6.

37) Tongsong T, Wanapirak C, Piyamongkol W, Sirichotiyakul S, Tongprasert F, Srisupundit K, et al. Fetal ventricular shortening fraction in hydrops fetalis. Obstet Gynecol 2011 Jan;117(1):84-91.

38) Comas M, Crispi F, Cruz-Martinez R, Martinez JM, Figueras F, Gratacos E. Usefulness of myocardial tissue Doppler vs conventional echocardiography in the evaluation of cardiac dysfunction in early-onset intrauterine growth restriction. Am J Obstet Gynecol 2010 Jul;203(1):45-7.

39) Michelfelder E, Gottliebson W, Border W, Kinsel M, Polzin W, Livingston J, et al. Early manifestations and spectrum of recipient twin cardiomyopathy in twin-twin transfusion syndrome: relation to Quintero stage. Ultrasound Obstet Gynecol 2007 Dec;30(7):965-71.

ดัชนี

A

B

C

D

E

F

G

H

I

L

M

N

O

P

Q

R

S

T

U

V

W

X